



Revista de la Asociación Argentina de Ortopedia y Traumatología

ISSN: 1852-7434

publicaciones@aaot.org.ar

Asociación Argentina de Ortopedia y Traumatología
Argentina

Navarro, Carlos; Sarzosa, Santiago; Paternina Carballo, Juan David
Edema perifisario focal en una adolescente: reporte de un caso

Revista de la Asociación Argentina de Ortopedia y Traumatología,
vol. 89, núm. 6, 2024, noviembre-diciembre, pp. 647-650

Asociación Argentina de Ortopedia y Traumatología
Argentina

DOI: <https://doi.org/10.15417/issn.1852-7434.2024.89.6.1937>

- ▶ Número completo
- ▶ Más información del artículo
- ▶ Página de la revista en portal.amelica.org



Edema perifisario focal en una adolescente: reporte de un caso

Carlos Navarro,* Santiago Sarzosa,** Juan David Paternina Carballo**

*Servicio de Reconstrucción y Traumatología de Rodilla, Ortovital Centro de Ortopedia y Rehabilitación, Barranquilla, Colombia

**Departamento de Ortopedia y Traumatología, Universidad Libre - Barranquilla, Barranquilla, Colombia

RESUMEN

Las lesiones FOPE (*focal periphyseal edema*) son hallazgos infrecuentes, descritas, por primera vez, en 2011, por Zbojniec y Laor, como áreas de edema en la médula ósea centradas en la fisis de las rodillas de adolescentes que están cerca de la madurez esquelética. Esto es relevante, ya que el dolor de rodilla es un motivo común de consulta de los adolescentes y, en muchos de estos casos, el examen físico y las radiografías no revelan los hallazgos suficientes para dar un diagnóstico específico, y se opta por indicar un tratamiento para resolver los síntomas, sin una etiología clara. Se presenta el caso de una adolescente de 13 años con dolor anterior de rodilla unilateral, sin antecedente de trauma o enfermedades de base, que había sido evaluada en otras oportunidades, sin que se llegara a un diagnóstico. Una resonancia magnética muestra hallazgos específicos y se diagnostica lesión o zona FOPE. Se administra un tratamiento sintomático.

Palabras clave: Rodilla; placa de crecimiento; adolescente; edema; resonancia magnética.

Nivel de Evidencia: IV

Focal Periphyseal Edema (FOPE) in an Adolescent Female: A Case Report

ABSTRACT

Focal periphyseal edema (FOPE) zones are unusual imaging findings first described in 2011 by Zbojniec and Laor. They appear as areas of bone marrow edema centered on the physis of the knee in adolescents nearing skeletal maturity. This condition is clinically significant because knee pain is a frequent reason for consultation in adolescent patients. In many cases, physical examination and radiographs do not provide sufficient findings for a definitive diagnosis, leading to symptom-based treatment without a clear etiology. We report the case of a 13-year-old adolescent presenting with unilateral anterior knee pain without a history of trauma or underlying pathology. The patient had been previously evaluated multiple times without a conclusive diagnosis. Magnetic resonance imaging (MRI) revealed specific findings consistent with a FOPE lesion or zone. Symptomatic treatment was subsequently offered.

Keywords: Knee; growth plate; adolescent; edema; magnetic resonance imaging.

Level of Evidence: IV

INTRODUCCIÓN

El dolor de rodilla es un motivo común de consulta de los adolescentes. En muchos de estos casos, el examen físico y las radiografías no revelan hallazgos suficientes como para llegar a un diagnóstico específico, y se opta por indicar un tratamiento para resolver los síntomas, sin una etiología clara. En este grupo etario, es preciso contemplar las alteraciones de la fisis (traumáticas o atraumáticas) y, particularmente, el hallazgo descrito por Zbojniec y Laor como edema perifisario focal (*focal periphyseal edema*, FOPE), aunque sea inusual.¹

Se presenta el caso de una adolescente con dolor anterior de rodilla y una lesión FOPE diagnosticada por imágenes.

Recibido el 15-3-2024. Aceptado luego de la evaluación el 25-5-2024 • Dr. JUAN DAVID PATERNINA CARBALLO • juandpc-93@hotmail.com  <https://orcid.org/0000-0001-5743-545X>

Cómo citar este artículo: Navarro C, Sarzosa S, Paternina Carballo JD. Edema perifisario focal en una adolescente: reporte de un caso. *Rev Asoc Argent Ortop Traumatol* 2024;89(6):647-650. <https://doi.org/10.15417/issn.1852-7434.2024.89.6.1937>

CASO CLÍNICO

Adolescente de 13 años, sin antecedentes médicos, que consultó en el Servicio de Cirugía Ortopédica por dolor en la rodilla izquierda. La madre explicó que su hija tenía dolor espontáneo en la rodilla izquierda de un año de evolución, sin un antecedente traumático. Ya había acudido al Servicio de Urgencia por el dolor, dos veces y le habían indicado algunos analgésicos y reposo.

Los hallazgos del examen físico fueron: rodilla izquierda con leve edema, sin derrame articular ni alteraciones en la piel. El arco de movilidad era de 0 a 120° de flexo-extensión, doloroso, con dolor puntual en el tercio distal del muslo izquierdo congruente con la zona de la metáfisis distal del fémur. No había inestabilidad ligamentaria, signos meniscales positivos ni masas a la palpación y la inspección. Tenía pulsos periféricos y no había alteraciones neurológicas en los miembros inferiores.

La paciente acudió con una resonancia magnética (RM) en la que se observaba, como único dato positivo, edema perifisario en el fémur distal y la tibia proximal izquierdos, sin ningún otro hallazgo de interés.

Ante estos hallazgos, se sugirieron dos posibles diagnósticos: lesión FOPE o monoartritis inflamatoria de origen reumático. Se indicó restricción del apoyo con muletas, terapia física, analgesia y valoración por el Servicio de Reumatología.

A los tres meses, acudió a la consulta de control, luego de ser evaluada por los médicos del Servicio de Reumatología, sin un diagnóstico específico. Continuaba con dolor intenso en la rodilla, y entregó una nueva RM realizada en forma particular, en la cual se visualizó claramente una lesión FOPE en el fémur distal, sin otros hallazgos patológicos (Figura). Por lo tanto, se diagnosticó lesión FOPE en la tibia proximal y el fémur distal de la rodilla izquierda. Se les explicó a la paciente y a la madre la baja prevalencia de este cuadro y se le ofreció un manejo con terapia física y analgésicos.

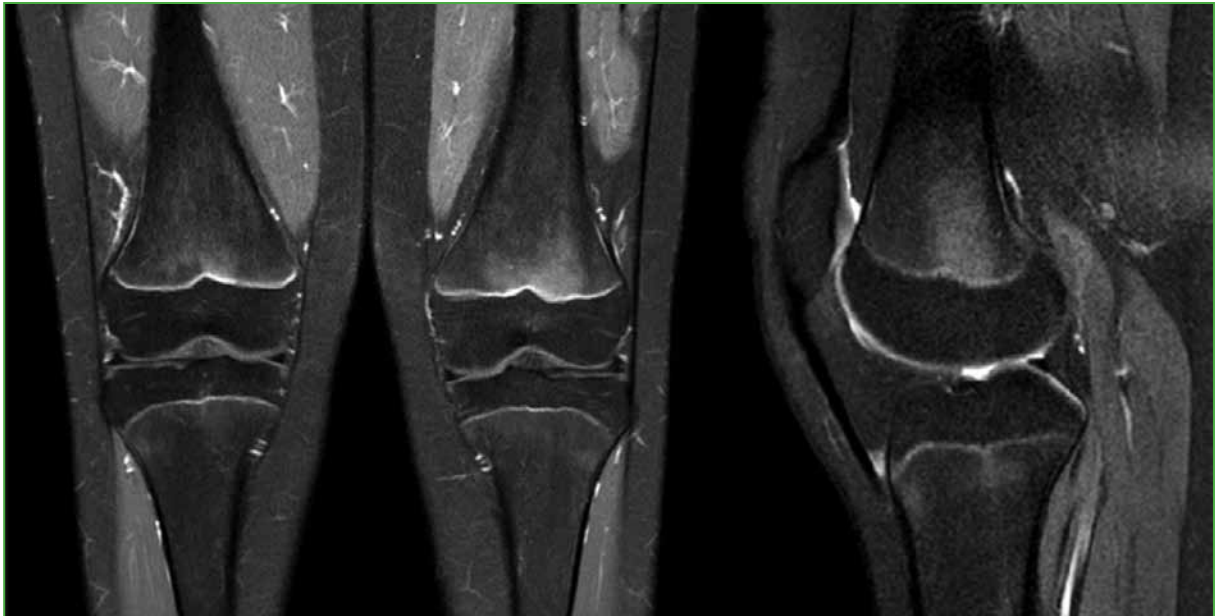


Figura. Resonancia magnética de rodilla. Edema central y simétrico de médula ósea en la metáfisis femoral distal bilateral, intensificado en la rodilla izquierda.

DISCUSIÓN

Las lesiones FOPE fueron descritas, por primera vez, en 2011, por Zbojniec y Laor, quienes encontraron áreas de edema en la médula ósea centrados en la fisis de las rodillas de adolescentes cercanos a la madurez esquelética, sobre todo, entre los 12 y 16 años, rango etario al que pertenece nuestra paciente.¹ Estas áreas se han relacionado con síntomas dolorosos en pacientes jóvenes, pero también con el inicio del cierre fisario normal en adolescentes, por lo cual puede representar un proceso fisiológico y no uno patológico.^{2,3}

Aunque este fenómeno no tiene un evento fisiopatológico que lo relacione con el sexo femenino, es muy frecuente encontrar pacientes de este grupo en los diferentes reportes de casos publicados.^{4,5} Estas zonas se presentan, con más frecuencia, alrededor de la rodilla (fémur distal, tibia proximal, peroné proximal); sin embargo, se han descrito en otras partes, como el trocánter mayor.^{6,7}

Este edema en la región central de la fisis podría ser el resultado de un aumento del estrés en el tejido óseo, debido a la disminución de la elasticidad de esta porción, asociado a microtraumas en el área afectada. Los hallazgos descriptivos aislados de la lesión FOPE en la RM asociados a episodios de dolor, sugieren a este como causa de dicha sintomatología.⁸

Las radiografías simples, en general, no ayudan mucho para confirmar el diagnóstico, son normales o no muestran alteraciones que expliquen el cuadro clínico, mientras que la RM es más útil debido a sus diferentes hallazgos. Las lesiones FOPE tienen las siguientes características en la RM:⁴

- Áreas de edema en la región metafisaria y epifisaria de la fisis
- Edema simétrico
- Hipointensas en la secuencia T1, hiperintensas en la secuencia T2
- Extensión variable
- Localizada en la porción central de la fisis/ligeramente excéntrica
- Fisis estrecha ligeramente abierta en el área del edema

Estas características que muestran las imágenes son de gran utilidad para el diagnóstico diferencial de esta entidad con otros cuadros, como osteomielitis, tumores o eventos traumáticos, cuyos cambios en los estudios por imágenes serían inusuales a través de la fisis y de características más asimétricas.⁹

Es probable que, en algunos adolescentes, el edema no sea suficiente para causar algún signo o síntoma. Por este motivo, muchas lesiones o zonas FOPE podrían pasar sin ser diagnosticadas, pues no generan dolor o limitación para la actividad física o deportiva.³

Las lesiones FOPE se caracterizan por ser autolimitadas, por lo cual, una vez que se diagnostican, no es necesario el seguimiento con estudios por imágenes ni de extensión; en la mayoría de los casos, se curan en el momento del cierre fisario, aunque puede haber casos de dolor residual de rodilla hasta tres años después del diagnóstico.⁴

El tratamiento consiste en reposo y limitación de la actividad física aproximadamente durante 4 semanas, tal como se le indicó a esta paciente. Se pueden retomar las actividades físicas, de manera gradual, una vez que disminuya la intensidad de los síntomas.²

CONCLUSIONES

Las lesiones o zonas FOPE representan un evento fisiopatológico en la fisis de los pacientes cerca de la madurez esquelética. Se trata de un fenómeno poco descrito en la bibliografía y que, en particular, debe ser considerado como una causa de dolor anterior de rodilla en los adolescentes.

Conflicto de intereses: Los autores no declaran conflictos de intereses.

ORCID de C. Navarro: <https://orcid.org/0009-0000-4360-7919>

ORCID de S. Sarzosa: <https://orcid.org/0009-0001-9325-1647>

BIBLIOGRAFÍA

1. Zbojniewicz A, Laor T. Focal periphyseal edema (FOPE) zone on MRI of the adolescent knee: A potentially painful manifestation of physiologic physeal fusion? *AJR Am J Roentgenol* 2011;197(4):998-1004. <https://doi.org/10.2214/AJR.10.6243>
2. Ueyamaa H, Kitanob T, Nakagawab K, Aonoa M. Clinical experiences of focal periphyseal edema zones in adolescent knees: case reports. *J Pediatr Orthop B* 2018;27(1):26-30. <https://doi.org/10.1097/BPB.0000000000000388>

3. Giles E, Nicholson A, Sharkey M, Carter C. Focal periphyseal edema: Are we overtreating physiologic adolescent knee pain? *J Am Acad Orthop Surg Glob Res Rev* 2018;2(4):e047. <https://doi.org/10.5435/JAAOSGlobal-D-17-00047>
4. Speirs J, Shields T, Morrison III M. Focal periphyseal edema: An uncommon cause of adolescent knee pain. A report of three cases. *JBJS Case Connect* 2019;9(3):e0391. <https://doi.org/10.2106/JBJS.CC.18.00391>
5. Bochmann T, Forrester R, Smith J. Case report: imaging the clinical course of FOPE—a cause of adolescent knee pain. *J Surg Case Rep* 2016;11:1-2. <https://doi.org/10.1093/jscr/rjw178>
6. Sakamoto A, Matsuda S. Focal periphyseal edema zone on magnetic resonance imaging in the greater trochanter apophysis: A case report. *J Orthop Case Rep* 2017;7(4):29-31. <https://doi.org/10.13107/jocr.2250-0685.836>
7. Sanghvi D. Periphyseal edema: always pathology or sometimes physiology? *Jpn J Radiol* 2020;38(10):1004-1005. <https://doi.org/10.1007/s11604-020-00992-8>
8. Beckmann N, Spence S. Unusual presentations of focal periphyseal edema zones: Report of bilateral symmetric presentation and partial physeal closure. *Case Rep Radiol* 2015;2015:465018. <https://doi.org/10.1155/2015/465018>
9. Staheli LT. Features of the immature skeleton. En: Staheli LT (ed.). *Fundamentals of pediatric orthopedics*. Philadelphia, PA: Lippincott, Williams & Wilkins; 2008, p. 18-23.