



Revista de la Asociación Argentina de Ortopedia y Traumatología

ISSN: 1852-7434

publicaciones@aaot.org.ar

Asociación Argentina de Ortopedia y Traumatología
Argentina

Úbeda Pérez de Heredia, Íñigo

Síndrome del pronador redondo en el contexto de otras neuropatías compresivas del miembro superior. Presentación de un caso

Revista de la Asociación Argentina de Ortopedia y Traumatología,
vol. 89, núm. 6, 2024, noviembre-diciembre, pp. 632-636

Asociación Argentina de Ortopedia y Traumatología
Argentina

DOI: <https://doi.org/10.15417/issn.1852-7434.2024.89.6.1872>

- Número completo
- Más información del artículo
- Página de la revista en portal.amelica.org



Síndrome del pronador redondo en el contexto de otras neuropatías compresivas del miembro superior. Presentación de un caso

Íñigo Úbeda Pérez de Heredia

Servicio de Traumatología, Clínica Beiman Sevilla, Sevilla, España

RESUMEN

El síndrome del pronador redondo consiste en un atrapamiento del nervio mediano en su recorrido entre los vientres musculares del músculo pronador redondo. Es un cuadro poco común que habitualmente se confunde con otras neuropatías compresivas del miembro superior. Se presenta un caso infrecuente de síndrome del pronador redondo asociado a la compresión del nervio cubital en el codo y del nervio mediano en la muñeca. El estudio electrofisiológico detectó un atrapamiento del nervio mediano en la muñeca y una neuropatía cubital a nivel del codo. La ecografía dinámica del antebrazo constató una afectación morfológica del nervio mediano a su paso por el músculo pronador redondo. El paciente mejoró con la administración de corticoides y técnicas de rehabilitación y readaptación. **Conclusiones:** Se debe sospechar un síndrome del pronador redondo en pacientes que consultan por alteraciones sensitivas en el antebrazo y la muñeca. El diagnóstico diferencial con otras neuropatías compresivas es fundamental, porque la detección precoz permite indicar medidas terapéuticas conservadoras que eviten una progresión hacia la lesión estructural del nervio.

Palabras clave: Nervio mediano; pronador redondo; neuropatía; síndrome.

Nivel de Evidencia: IV

Pronator Teres Syndrome Among Other Compressive Neuropathies of the Upper Limb. A Case Report

ABSTRACT

Pronator teres syndrome (PTS) is a condition involving entrapment of the median nerve as it passes between the muscular bellies of the pronator teres muscle. It is a rare condition, often misdiagnosed as other compressive neuropathies of the upper limb. We present a rare case of PTS associated with ulnar nerve compression at the elbow and median nerve compression at the wrist. Electrophysiological studies revealed entrapment of the median nerve at the wrist and ulnar neuropathy at the elbow. Dynamic ultrasound of the forearm confirmed morphological changes in the median nerve as it traversed the pronator teres muscle. The patient showed significant improvement following corticosteroid treatment, rehabilitation, and functional readaptation techniques. **Conclusions:** PTS should be considered in patients presenting with sensory disturbances in the forearm and wrist. Differentiating it from other compressive neuropathies is critical, as early diagnosis enables the implementation of conservative therapeutic measures to prevent progression to structural nerve damage.

Keywords: Nerve; median; pronator; neuropathy; syndrome; teres.

Level of Evidence: IV

INTRODUCCIÓN

El síndrome del pronador redondo (SPR) consiste en un atrapamiento del nervio mediano entre las cabezas del pronador redondo.¹⁻⁴ Es un cuadro infrecuente que, raramente, puede presentarse asociado a otras compresiones nerviosas en el miembro superior. En estos casos, la sintomatología y el examen físico son poco concluyentes, porque existe una amalgama de alteraciones sensitivas que el paciente no es capaz de definir.⁵⁻⁷ Una correcta anamnesis, indagando en los antecedentes, el modo de aparición, los síntomas y los signos clínicos, es fundamental para sospechar un SPR. Los estudios electrofisiológicos son de poca utilidad debido a su escasa sensibilidad ante

Recibido el 3-1-2024. Aceptado luego de la evaluación el 15-9-2024 • Dr. ÍÑIGO ÚBEDA PÉREZ DE HEREDIA • dr.iubedap@gmail.com

 <https://orcid.org/0000-0002-8525-424X>

Cómo citar este artículo: Úbeda Pérez de Heredia Í. Síndrome del pronador redondo en el contexto de otras neuropatías compresivas del miembro superior. Presentación de un caso. *Rev Asoc Argent Ortop Traumatol* 2024;89(6):632-636. <https://doi.org/10.15417/issn.1852-7434.2024.89.6.1872>

neuropatías sensoriales,⁸ aunque pueden servir para detectar otras zonas de compresión nerviosa. Los estudios por imágenes pueden ayudar a visualizar el trayecto y la compresión del nervio⁹ y son de gran ayuda para llegar al diagnóstico de certeza y así adoptar medidas terapéuticas que eviten la progresión hacia el daño irreversible del nervio.^{10,11}

CASO CLÍNICO

Hombre de 53 años, de raza blanca, profesor de una universidad, sin antecedentes patológicos de interés, que consultó, en nuestro Servicio, por parestesias, hipoestesia y disestesias en el antebrazo y la mano derechos, de tres meses de evolución, que se habían intensificado en las últimas dos semanas y que atribuía al movimiento repetido de rasgueo de la guitarra que practicaba como aficionado, varias horas al día. Los síntomas mejoraban durante el descanso nocturno, pero eran permanentes durante el día, se intensificaban durante el trabajo con el teclado de la computadora y al conducir su automóvil y su motocicleta.

En la exploración funcional del raquis cervical, no se detectaron contracturas de la musculatura, dolor a la palpación apofisaria, ni limitación de la movilidad. Las pruebas de elongación radicular intensificaban los síntomas sensitivos en la cara anterior del tercio distal del brazo derecho, en las zonas dorsal, palmar y radial del antebrazo y de la mano, y en los dedos 1.º-4.º. No se observaron déficits motores. La evaluación articular del codo y de la muñeca, y las pruebas de compresión del nervio mediano en la muñeca fueron negativas. Las maniobras neurodinámicas del nervio cubital en el canal epitrocleeal incrementaban las parestesias en el borde anteromedial del antebrazo y los dedos 2.º-5.º. Los síntomas también se reproducían con los movimientos activos de pronosupinación, la supinación asistida y la flexión activa del flexor superficial de los dedos (**Figura 1**).

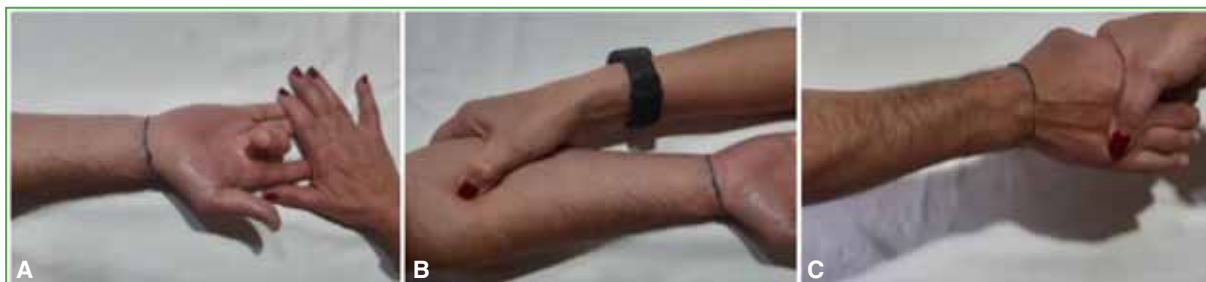

Figura 1. Pruebas exploratorias en el síndrome del pronador redondo. **A.** Prueba del flexor superficial de los dedos. **B.** Prueba de la presión. **C.** Prueba de la supinación resistida.

El examen funcional se complementó con un estudio radiológico simple y una resonancia magnética de columna cervical, donde se apreciaron leves signos degenerativos sin compromiso medular ni radicular.

Se solicitaron estudios electrofisiológicos (electromiografía-electroneurografía) del miembro superior derecho, que reveló un atrapamiento del nervio cubital a nivel del canal epitrocleeo-olecraneano y del nervio mediano derecho a nivel del túnel carpiano, ambos de grado leve.

La ecografía comparada de codos y antebrazos mostró una alteración de la morfología y del calibre del tronco del nervio mediano derecho a su paso bajo la cabeza superficial del pronador redondo (**Figura 2**), tal como ocurre en la mayoría de los casos de SPR (**Figura 3**).

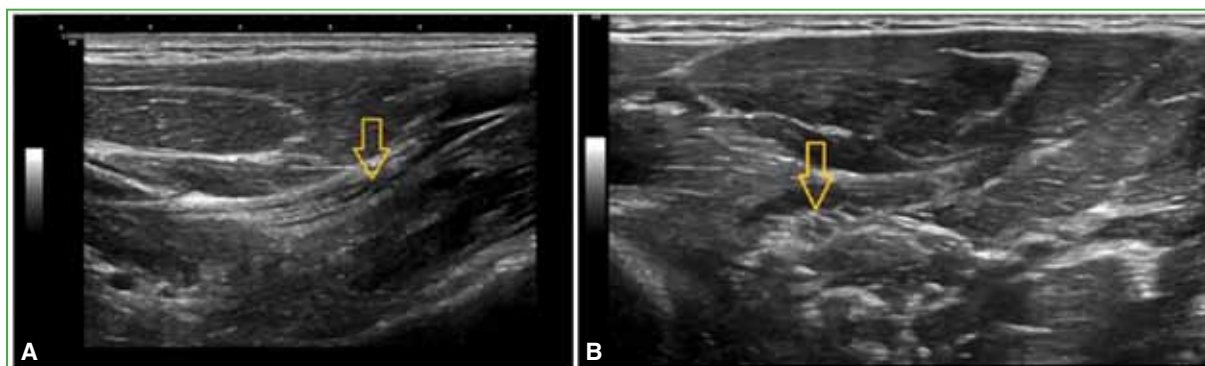


Figura 2. Ecografía de la cara ventral del antebrazo derecho. **A.** Corte longitudinal. **B.** Corte transversal. Compresión del nervio mediano a su paso entre las cabezas del músculo pronador redondo. La flecha muestra la compresión del nervio mediano a su paso entre las cabezas del músculo pronador redondo.

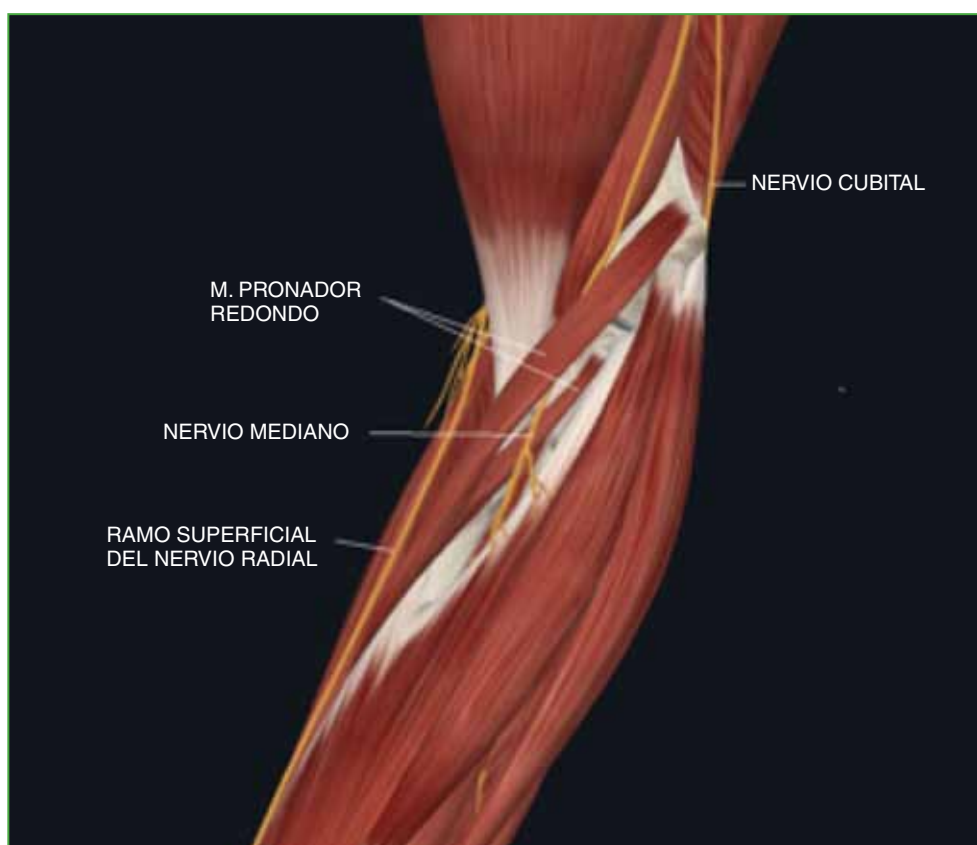

Figura 3. Nervio mediano en su trayecto entre las dos cabezas del músculo pronador redondo. Fuente: Atlas interactivo *Complete Anatomy*, versión 10.0.1, modificada.

Se estableció el diagnóstico principal de SPR en el contexto de un síndrome del túnel carpiano y una neuropatía del nervio cubital a nivel del codo y se indicó reposo funcional evitando movimientos de pronosupinación repetitivos, descanso de su actividad musical, tratamiento fisioterapéutico mediante masoterapia, electroterapia y estiramientos, corticoides (deflazacort 30 mg/día, por vía oral, durante 5 días, en pauta descendente durante 20 días) y la toma diaria de un complejo vitamínico B combinado con ácido alfa-lipoico durante 2 meses.

A los 2 meses de tratamiento conservador, el paciente mejoró y reanudó su afición musical, siguiendo las indicaciones de corrección postural, depuración de la técnica, estiramientos y evitación de ensayos excesivamente largos. Fue revisado 3 meses después, y se constató una buena respuesta al tratamiento y las indicaciones, y no tenía síntomas de neuropatía compresiva en los territorios de los nervios mediano y cubital.

DISCUSIÓN

El músculo pronador redondo está localizado en la zona anterior y proximal del antebrazo. Sus dos cabezas se originan, respectivamente, en la epitróclea del húmero y en el borde medial de la apófisis coronoides del cúbito, y se insertan en el tercio medio de la cara lateral del radio mediante un único tendón. Está innervado por el nervio mediano que, en el 74-82% de los casos, discurre entre ambas cabezas,¹⁻³ lo que constituye un factor predisponente para el desarrollo del SPR.³

El SPR fue descrito por Henrik Seiffart, en 1951. En el 66% de los casos, se produce un atrapamiento del nervio entre las cabezas del pronador redondo,⁴ que se manifiesta en forma de parestesias en la palma de la mano y dedos 1.º-4.º, dolor en la cara anterior del antebrazo que se agrava con la actividad y mejora con el reposo y, en ocasiones, debilidad de la musculatura innervada por el nervio mediano distalmente a la zona de compresión.⁵

Se debe establecer un diagnóstico diferencial con radiculitis cervical, neuropatías del plexo braquial, síndrome del desfiladero torácico y otras lesiones compresivas nerviosas del miembro superior, como el síndrome del túnel carpiano,⁶ por compresión del nervio mediano por debajo del ligamento anular, en el que, normalmente, el dolor es nocturno y no afecta la capacidad sensorial de la palma de la mano, dado que la rama cutánea palmar no atraviesa el canal del carpo.⁷ La presencia de ligamento de Struthers, que une el húmero con la epitróclea, puede comprimir el nervio mediano y provocar dolor y parestesias en el antebrazo, la mano y los dedos, que se exacerba con la supinación del antebrazo y la extensión del codo. El *lacertus fibrosus* también puede ocasionar un atrapamiento del nervio mediano a nivel del codo, si bien la incidencia del SPR por esta causa es muy poco frecuente.¹² El síndrome del nervio interóseo anterior cursa con debilidad muscular de la musculatura flexora, pero habitualmente no produce compromiso sensorial.¹³ Más común es la compresión del nervio mediano en el arco fibroso del músculo flexor superficial de los dedos, que causa síntomas superpuestos a los del SPR.¹³ El diagnóstico diferencial debe también incluir posibles síndromes compresivos canaliculares del nervio cubital o radial, puesto que la distribución del dolor y de las parestesias no siempre está localizada en los dermatomas correspondientes.

Los síntomas y la evaluación son, por tanto, fundamentales para establecer la sospecha de SPR. Los estudios electrofisiológicos son de poca utilidad, pues su sensibilidad solo alcanza el 10% de los casos y, en pacientes con historia clínica y hallazgos compatibles con SPR, menos del 50% pueden ser confirmados mediante pruebas de electrodiagnóstico.¹⁴ En todo caso, la electromiografía/electroneurografía puede ser útil para descartar otras zonas de compresión en pacientes con síntomas sensoriales o motores distales. Para la confirmación diagnóstica se recomiendan la resonancia magnética o la ecografía de alta frecuencia, que permiten visualizar el trayecto y la compresión del nervio.¹⁵

En casos de compresión leve pueden adoptarse medidas terapéuticas conservadoras que incluyan fármacos antiinflamatorios o corticoides, y fisioterapia dirigida a la relajación muscular y la estimulación nerviosa. Se han comunicado buenos resultados con técnicas de hidrodisección ecoguiada del nervio mediano con dextrosa al 5%¹⁰ y algunos autores han sugerido el tratamiento mediante la punción seca.¹¹ La descompresión nerviosa se reserva para los casos más graves y los que no responden al tratamiento conservador.^{9,16}

CONCLUSIONES

El caso presentado resulta de interés, dado que el atrapamiento del nervio mediano afectaba tanto el pronador redondo como el ligamento anular del carpo, y, además, el paciente tenía una neuropatía compresiva del nervio cubital en el codo. Esta asociación producía una sintomatología confusa y signos clínicos poco concluyentes al realizar las maniobras exploratorias. Es importante conocer la escasa sensibilidad de la electromiografía y tener en cuenta que un resultado negativo no permite descartar un SPR, porque no reparar en este hecho, se traduce en una errónea orientación diagnóstica. Debe tenerse siempre presente la importancia de la historia clínica, la evaluación y los estudios por imágenes, y sospechar la posibilidad de que el SPR se manifieste asociado con otros síndromes canaliculares del miembro superior. Realizar un correcto y rápido diagnóstico del SPR permite indicar tratamientos conservadores eficaces que pueden frenar la progresión hacia el daño irreversible del nervio y evitar la neurólisis quirúrgica.

Conflicto de intereses: El autor no declara conflictos de intereses.

BIBLIOGRAFÍA

1. Paulsen F, Waschke J. *Sobotta. Cuaderno de tablas. Músculos, articulaciones y nervios*. 3.^a ed. UK: Elsevier Limited; 2019, p. 52-63
2. Olewnik L, Podgórski M, Polguj M, Wysiadecki G, Topol M. Anatomical variations of the pronator teres muscle in a Central European population and its clinical significance. *Anat Sci Int* 2018;93(2):299-306. <https://doi.org/10.1007/s12565-017-0413-y>
3. Sharma N, Pandit R, Subedi S. Median nerve passing below the ulnar head of pronator teres in cadavers of a Medical College in Western Nepal: A descriptive cross-sectional study. *JNMA J Nepal Med Assoc* 2022;60(245):31-4. <https://doi.org/10.31729/jnma.7230>
4. Dididze M, Tafti D, Sherman AI. Pronator teres syndrome. StatPearls [Internet]. Treasure Island (FL): StatPearls Publishing; 2023. Disponible en: <https://www.ncbi.nlm.nih.gov/books/NBK526090/>
5. Özdemir A, Acar MA, Güleç A, Durgut F, Cebeci H. Clinical, radiological, and electrodiagnostic diagnosis of pronator syndrome concurrent with carpal tunnel syndrome. *J Hand Surg Am* 2020;45(12):1141-7. <https://doi.org/10.1016/j.jhsa.2020.06.006>
6. Balcerzak AA, Ruzik K, Tubbs RS, Kunschake M, Podgórski M, Borowski A, et al. How to differentiate pronator syndrome from carpal tunnel syndrome: A comprehensive clinical comparison. *Diagnostics (Basel)* 2022;12(10):2433. <https://doi.org/10.3390/diagnostics12102433>
7. Zancolli ER, Zancolli EP, Perrotto CJ. New miniinvasive decompression for pronator teres syndrome. *J Hand Surg Am* 2012;37(8):1706-10. <https://doi.org/10.1016/j.jhsa.2012.05.033>
8. Adler J, Moriatis J. Proximal median nerve compression: Pronator syndrome. *Hand Surg J* 2020;45(12):1157-65. <https://doi.org/10.1016/j.jhsa.2020.07.006>
9. Moura FSE, Agarwal A. A rare and severe case of pronator teres syndrome. *J Surg Case Rep* 2020;2020(10):397. <https://doi.org/10.1093/jscr/rjaa397>
10. Chang KV, Wu WT, Hsu PC, Yang YC, Ozcakar L. Ultrasonography in pronator teres syndrome: Dynamic examination and guided hydrodissection. *Pain Med* 2022;23(1):227-8. <https://doi.org/10.1093/pm/pnab143>
11. Fernández-de-Las-Peñas C, López-de-Celis C, Rodríguez-Sanz J, et al. Safety of dry needling of the pronator teres muscle in cadavers: A potential treatment for pronator syndrome. *Pain Med* 2022;23(6):1158-61. <https://doi.org/10.1093/pm/pnab274>
12. Sánchez Saba JE, Civit JF, Ramírez Vargas P, Melibosky Ramos F, Villavicencio Achurra A, Román Veas J, et al. Síndromes compresivos del nervio mediano. Revisión y actualización de la bibliografía. *Rev Asoc Argent Ortop Traumatol* 2023;88(4):451-6. <https://doi.org/10.15417/issn.1852-7434.2023.88.4.1734>
13. Rodner CM, Tinsley BA, O'Malley MP. Pronator syndrome and anterior interosseous nerve syndrome. *J Am Acad Orthop Surg* 2013;21(5):268-75. <https://doi.org/10.5435/JAAOS-21-05-268>
14. Montemayor MG, Rodríguez J, Valencia H. Neuropatías por atrapamiento. *Formación Médica Continuada en Atención Primaria* 2008;15(1):10-20. [https://doi.org/10.1016/S1134-2072\(08\)70726-6](https://doi.org/10.1016/S1134-2072(08)70726-6)
15. Créteur V, Madani A, Sattari A, Bianchi S. Sonography of the pronator teres: Normal and pathologic appearances. *J Ultrasound Med* 2017;36(12):2585-97. <https://doi.org/10.1002/jum.14306>
16. Toyat S, Chong W, Kandiah S, Lakshen P, Zulkifli E, Kamil M, et al. A rare case of pronator teres syndrome & accompanying anterior interosseous nerve syndrome. *Malaysian Orthop J* 2018;12. <https://doi.org/10.1093/jscr/rjaa397>