



Revista de la Asociación Argentina de Ortopedia y Traumatología

ISSN: 1852-7434

publicaciones@aaot.org.ar

Asociación Argentina de Ortopedia y Traumatología
Argentina

Rivera Bacile, Valentín; Paz, María Luz; Rabello, Nicolás; Mishima, Ricardo;
Pioli, Ignacio J.; Gómez, José M.; Iglesias, Santiago L.; Allende, Bartolomé L.

Artroplastia total de cadera en pacientes con displasia congénita de cadera grados II, III y IV de Crowe. Evaluación del manejo acetabular: resultados clínico-funcionales y análisis radiográfico

Revista de la Asociación Argentina de Ortopedia y Traumatología,
vol. 89, núm. 5, 2024, septiembre-octubre, pp. 443-449

Asociación Argentina de Ortopedia y Traumatología
Argentina

DOI: <https://doi.org/10.15417/issn.1852-7434.2024.89.5.1966>

- ▶ Número completo
- ▶ Más información del artículo
- ▶ Página de la revista en portal.amelica.org



Artroplastia total de cadera en pacientes con displasia congénita de cadera grados II, III y IV de Crowe. Evaluación del manejo acetabular: resultados clínico-funcionales y análisis radiográfico

Valentín Rivera Bacile, María Luz Paz, Nicolás Rabello, Ricardo Mishima, Ignacio J. Pioli, José M. Gómez, Santiago L. Iglesias, Bartolomé L. Allende

Departamento de Reemplazo Articular y Trauma del Miembro Inferior, Sanatorio Allende, Córdoba, Argentina

RESUMEN

Introducción: La displasia congénita de cadera (DCC) es una de las principales causas de osteoartritis de cadera, especialmente en pacientes jóvenes. La artroplastia total de cadera (ATC) es un tratamiento eficaz para aliviar el dolor y mejorar la función de estos pacientes. Sin embargo, las deformidades anatómicas y la variabilidad en la presentación de la DCC hacen que estas cirugías sean desafiantes. **Objetivos:** Evaluar los resultados clínicos y funcionales de la ATC en pacientes con DCC grados II, III y IV de Crowe, y analizar las técnicas de reconstrucción acetabular utilizadas. **Materiales y Métodos:** Estudio retrospectivo en pacientes sometidos a una ATC entre 2008 y 2023. Los pacientes fueron evaluados con el *Harris Hip Score* y radiografías. Se utilizaron análisis estadísticos para comparar resultados y evaluar la relación entre la edad y la evolución posquirúrgica. **Resultados:** La muestra incluyó a 50 pacientes con DCC grados II, III y IV de Crowe. El 78% eran mujeres y la media de la edad era de 47.24 años. El 49,12% tenía DCC grado II de Crowe. La técnica de reconstrucción acetabular más común fue la medialización (58%). No se halló una relación significativa entre la edad y los resultados clínicos. La tasa de complicaciones posquirúrgicas fue similar en ambos grupos etarios. **Conclusiones:** Este estudio sugiere que la edad no influye significativamente en los resultados de la ATC en pacientes con DCC grados II, III y IV de Crowe. La elección de la técnica de reconstrucción acetabular debe adaptarse a cada caso. **Palabras clave:** Displasia de cadera; clasificación de Crowe; artroplastia total de cadera.

Nivel de Evidencia: IV

Total Hip Arthroplasty in Patients with Crowe Grades II, III, and IV Developmental Dysplasia of the Hip: Evaluation of Different Acetabular Reconstruction Techniques. Clinical and Functional Outcomes and Radiographic Analysis

ABSTRACT

Introduction: Developmental dysplasia of the hip (DDH) is one of the leading causes of hip osteoarthritis, particularly in young patients. Total hip arthroplasty (THA) is an effective treatment to alleviate pain and improve function in these patients. However, anatomical deformities and the variability in the presentation of DDH make these surgeries challenging. **Objectives:** To evaluate the clinical and functional outcomes of THA in patients with Crowe grades II, III, and IV DDH and to analyze the acetabular reconstruction techniques used. **Methods:** This retrospective study included patients who underwent THA between 2008 and 2023. Patients were assessed using the Harris Hip Score and radiographic imaging. Statistical analyses were performed to compare outcomes and evaluate the relationship between age and postoperative progress. **Results:** The sample included 50 patients with Crowe grades II, III, and IV DDH. Of the patients, 78% were female, with a mean age of 47.24 years. Crowe grade II DDH was found in 49.12% of the patients. The most common acetabular reconstruction technique was medialization (58%). There was no significant relationship between age and clinical outcomes. Postoperative complication rates were similar across age groups. **Conclusions:** This study suggests that age does not significantly influence THA outcomes in patients with Crowe grades II, III, and IV DDH. The choice of acetabular reconstruction technique should be individualized for each case.

Keywords: Developmental dysplasia of the hip; Crowe classification; total hip arthroplasty.

Level of Evidence: IV

Recibido el 21-5-2024. Aceptado luego de la evaluación el 7-7-2024 • Dr. VALENTÍN RIVERA BACILE • valenriverabacile@gmail.com  <https://orcid.org/0009-0004-7173-8990>

Cómo citar este artículo: Rivera Bacile V, Paz ML, Rabello N, Mishima R, Pioli IJ, Gómez JM, Iglesias SL, Allende BL. Artroplastia total de cadera en pacientes con displasia congénita de cadera grados II, III y IV de Crowe. Evaluación del manejo acetabular: resultados clínico-funcionales y análisis radiográfico. *Rev Asoc Argent Ortop Traumatol* 2024;89(5):443-449. <https://doi.org/10.15417/issn.1852-7434.2024.89.5.1966>

INTRODUCCIÓN

La displasia congénita de cadera (DCC) es una de las principales causas de osteoartritis secundaria de la cadera, especialmente en pacientes jóvenes. Con frecuencia, provoca dolor intenso y pérdida de la función. La artroplastia total de cadera (ATC) es el tratamiento más exitoso para aliviar el dolor, restaurar la función articular y corregir las discrepancias en la longitud de las piernas en estos pacientes.¹ La DCC es una enfermedad congénita caracterizada por una incongruencia articular debido a un inadecuado desarrollo del acetábulo sumado a la luxación crónica de la cabeza femoral.²

La ATC se presenta como un procedimiento desafiante para cualquier cirujano ortopédico. En este tipo de pacientes, las diversas variaciones anatómicas tanto en el lado femoral como el acetabular aumentan el grado de complejidad de la técnica quirúrgica. Un canal femoral angosto, una anteversión femoral excesiva, coxa valga, un trocánter mayor hipoplásico y en retroversión, un acetábulo hipoplásico y con una anteversión mayor que la normal, son algunas de las deformidades con las que los especialistas deben lidiar, sumado a la contractura de los tejidos blandos alrededor de la articulación debido a la luxación crónica.³

A pesar de las alteraciones morfológicas de esta enfermedad, los cirujanos deben prestar especial atención a la edad de los pacientes, ya que suele afectar a jóvenes que pueden requerir revisiones quirúrgicas posteriores.⁴

Restaurar el centro de rotación anatómico de la cadera produce buenos resultados biomecánicos en la ATC de pacientes con DCC. Para lograrlo normalmente se requiere el acortamiento del fémur a través de osteotomías, las cuales permiten la reducción evitando el alargamiento excesivo del miembro inferior, y disminuyendo los riesgos de neuropraxia ciática.^{1,3}

OBJETIVO

Evaluar los resultados clínico-funcionales de las ATC por DCC grados II, III y IV de la clasificación de Crowe.

MATERIALES Y MÉTODOS

Se llevó a cabo un estudio retrospectivo, descriptivo, observacional con pacientes sometidos a una ATC por DCC grados II, III y IV de Crowe, en ambas sedes del Sanatorio Allende, entre 2008 y 2023.

Se excluyó a los pacientes con DCC grado I de Crowe. A fin de facilitar el análisis de resultados, la muestra fue dividida en dos grupos: ≤ 46 años (grupo 1) y > 46 años (grupo 2).

La planificación de la cirugía incluyó la evaluación radiográfica y funcional del paciente mediante el *Harris Hip Score* (HHS). Las radiografías preoperatorias se utilizaron para determinar la migración de la cabeza femoral, que se midió comparando la distancia vertical desde el centro de rotación hacia una línea horizontal que une el borde distal de ambas lágrimas.

Los pacientes fueron operados en decúbito lateral a través de un abordaje posterolateral. Después de la cirugía, se indicó una descarga de peso del 50%, progresiva, sobre la pierna afectada con caminador, durante las primeras 6 semanas. Todos los pacientes siguieron un estricto protocolo con precauciones de la movilidad de la cadera (flexión, abducción y rotación interna). Se les administró profilaxis antibiótica en dosis prequirúrgica y posquirúrgica inmediata, y profilaxis antitrombótica por 28 días.

Los controles se realizaron a las 3 y 6 semanas, a los 3 meses y anualmente. En el posoperatorio inmediato, se utilizó el HHS, y se tomaron radiografías a los 3 meses y anuales. Las radiografías posoperatorias nos permitieron evaluar la orientación de la copa acetabular en el plano sagital y coronal, y buscar zonas de radiolucencia en el lado acetabular (zonas de DeLee-Charnley). El aflojamiento de la copa acetabular se definió por un cambio > 2 mm en la posición horizontal o vertical, con una zona radiolúcida adyacente, o una zona radiolúcida > 3 mm.

También se evaluó la corrección de la discrepancia de la longitud de los miembros inferiores y la presencia de complicaciones (neuropraxia del nervio ciático, inestabilidad, infección), así como el tiempo de consolidación de la osteotomía femoral.

Análisis estadístico

Para comparar las variables categóricas entre grupos se utilizó la prueba exacta de Fisher. El análisis de las variables numéricas se efectuó con la prueba de la t de Student o la prueba de Wilcoxon según la distribución. La relación entre edad y variación del HHS se evaluó con regresión lineal simple.

Para comparar el pronóstico entre grupos se construyeron curvas de Kaplan-Meier y se empleó la prueba del orden logarítmico. Se consideró estadísticamente significativo un valor $p < 0,05$. El análisis se llevó a cabo con el programa RStudio.

Aspectos éticos

Este estudio conlleva un riesgo mínimo por ser observacional, por lo que es categoría II de la Organización Mundial de la Salud. Los datos personales de los pacientes fueron protegidos según la Ley 25.326, registro de datos, artículo 8 y Habeas data, resguardando datos profesionales y secreto profesional, para lo cual se cumplió con la guía de buenas prácticas clínicas y los estamentos de la Declaración de Helsinki con sus respectivas actualizaciones. Este proyecto fue aprobado por el Comité de Ética de Investigación del Sanatorio Allende, Córdoba, Argentina.

RESULTADOS

Se evaluó una muestra de 50 pacientes con DCC grados II, III y IV de Crowe que fueron sometidos a una ATC, en el Sanatorio Allende, entre 2008 y 2023. El 78% (39 pacientes) eran mujeres. La media de la edad era de 47.24 ± 12.88 años. El 49,12% tenía DCC grado II de Crowe (24 casos); el 36,84%, grado III (18 casos) y el 14,04%, grado IV (8 casos).

En cuanto al manejo acetabular quirúrgico utilizado, se realizó medialización en el 58% (29 casos), un centro de rotación alto en el 38% (18 casos) y un injerto óseo en el 8% (3 casos) (Figura 1). La muestra fue dividida en dos grupos: ≤ 46 años (grupo 1) y >46 años (grupo 2) (Tabla).

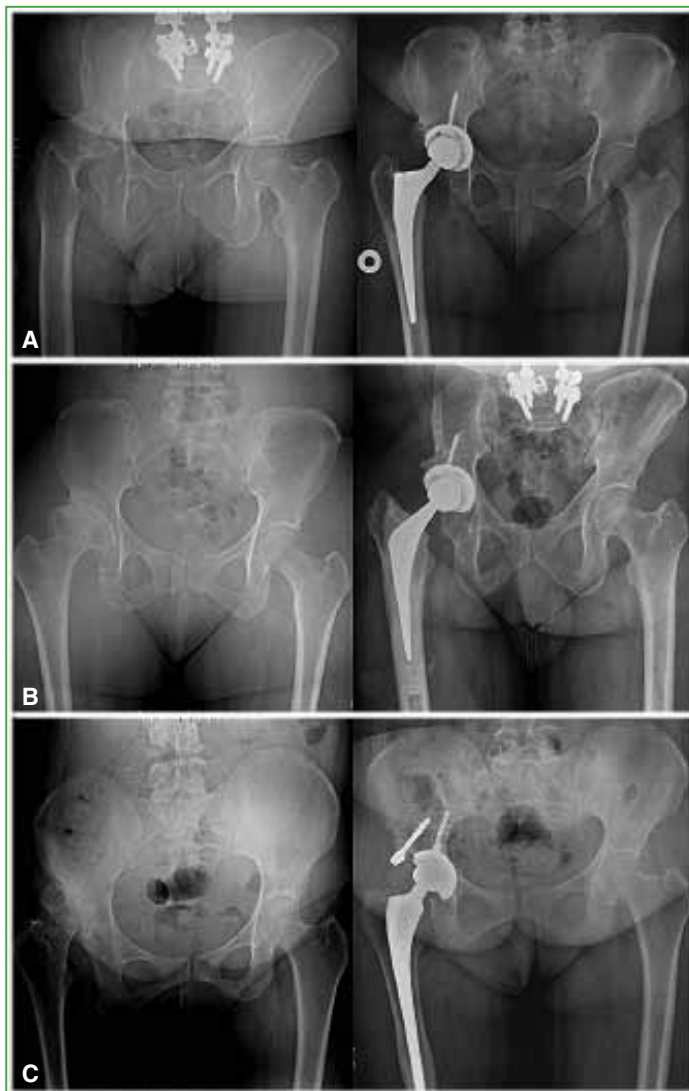


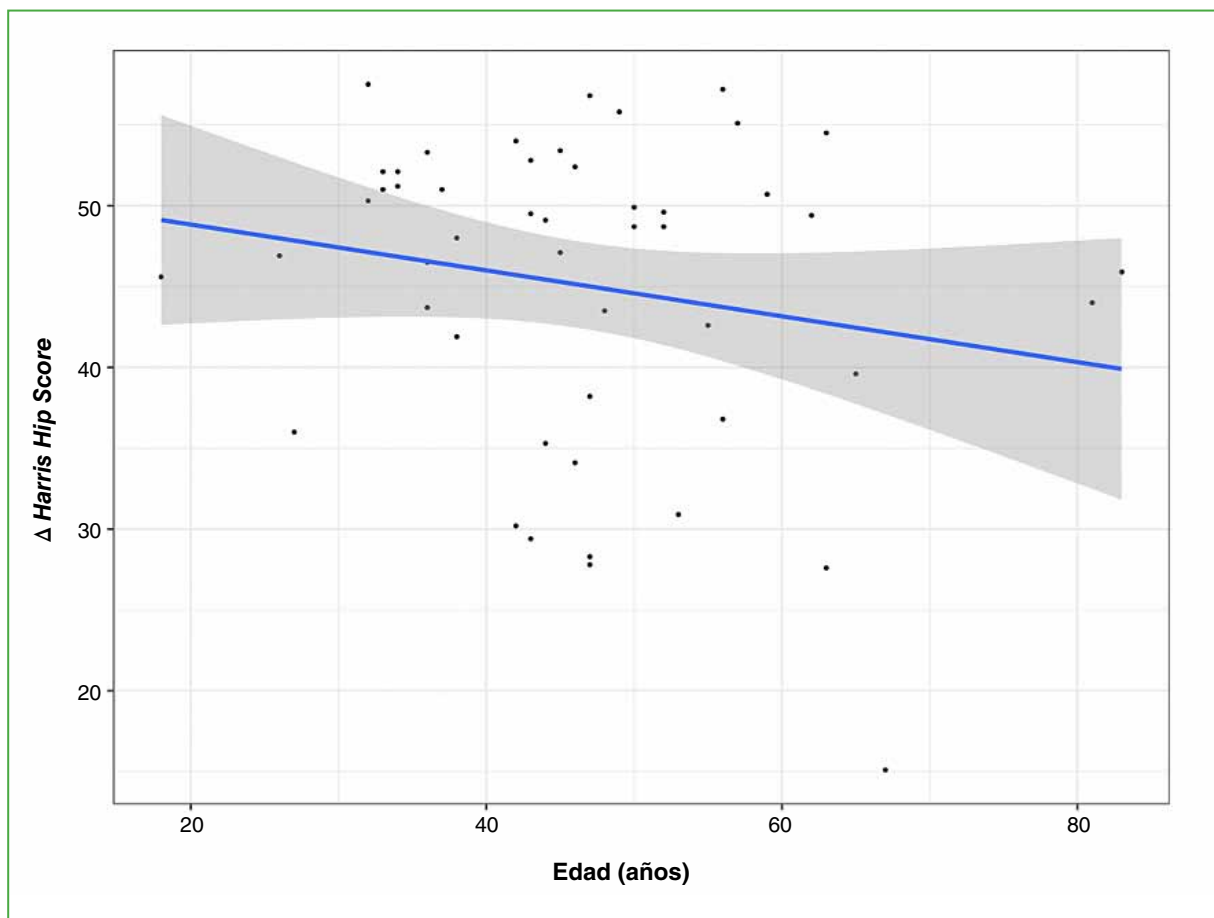
Figura 1. Radiografías panorámicas de pelvis preoperatorias (columna izquierda) y posoperatorias (columna derecha) según la técnica de manejo acetabular. **A.** Medialización. **B.** Centro rotatorio alto. **C.** Injerto óseo.

Tabla. Características de los grupos

	≤46 años (n = 27)	>46 años (n = 23)	p
Bilateral (%)	3 (11,1)	5 (21,7)	0,5
HHS preoperatorio ± DE	47,3 ± 6,7	48,4 ± 6,7	0,6
HHS posoperatorio ± DE	94 ± 6	91,7 ± 8,7	0,3
Complicaciones (%)	8 (29,6)	3 (13,0)	0,3
Aflojamiento	6 (22,2)	2 (8,7)	
HHS <70	0	1 (4,3)	
Infección	2 (7,4)	0	
Seguimiento (días ± DE)	1327 ± 1300	1507 ± 1626	0,7

HHS = Harris Hip Score; DE = desviación estándar.

Mediante la prueba de regresión lineal simple, no hubo una relación estadísticamente significativa entre las variables edad y HHS posquirúrgico ($p < 0,2$). Este refleja una mejora del HHS, independientemente de la edad después de la ATC (Figura 2).

**Figura 2.** Diagrama de dispersión. Edad (años) vs. Δ Harris Hip Score.

Para analizar la tasa de supervivencia de ambos grupos se utilizó la curva de Kaplan-Meier, con la cual no se obtuvieron diferencias estadísticamente significativas entre los grupos respecto a las complicaciones posquirúrgicas que podrían llevar a la falla de la prótesis ($p = 0,072$) (Figura 3).

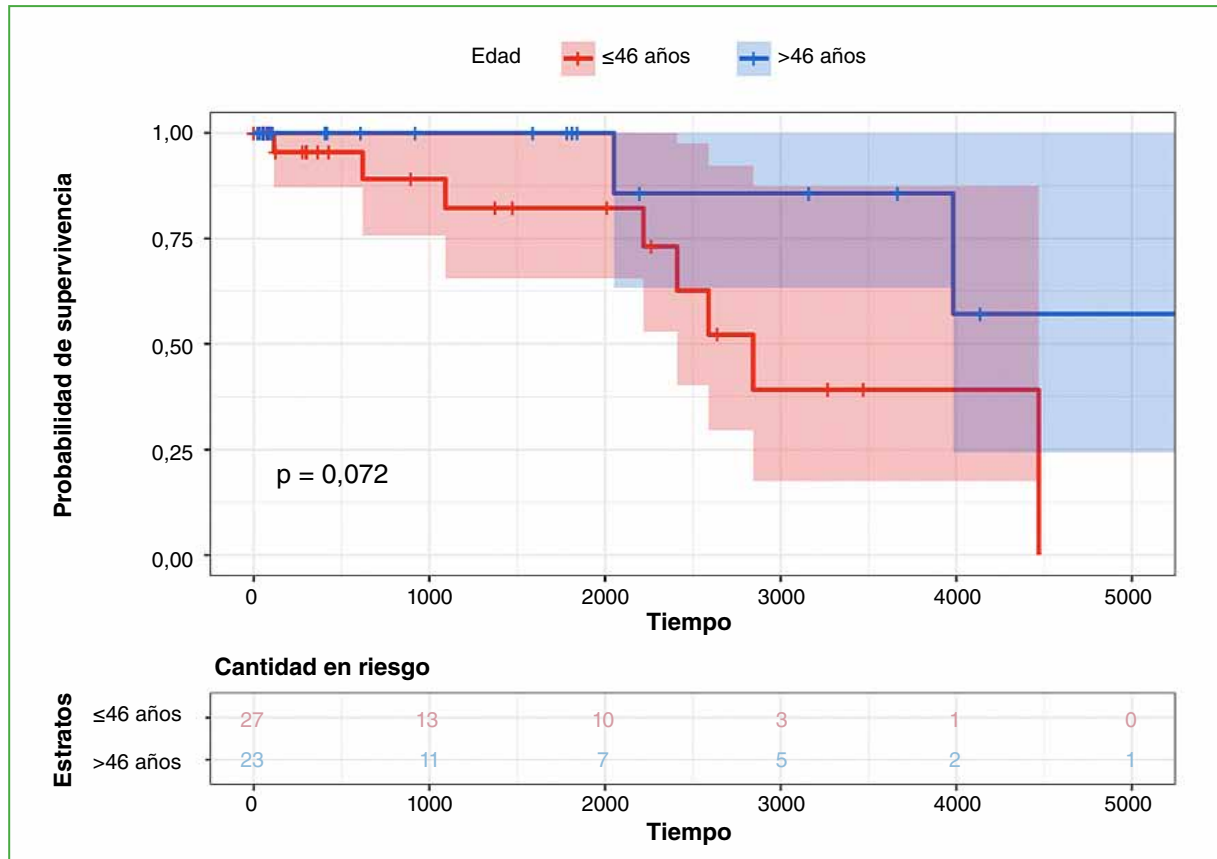


Figura 3. Curva de Kaplan-Meier.

Once pacientes sufrieron complicaciones: ocho casos de aflojamiento (radiolucencia en el lado acetabular [zonas de DeLee-Charnley]), solo un paciente debió ser sometido a revisión, el resto no tenía síntomas; dos casos de infección, un paciente tratado con revisión en un tiempo, y otro sometido a revisión con espaciador de cemento con antibiótico y colocación de la ATC en un segundo tiempo; uno solo evolucionó con un HHS <70 , y se le indicaron analgésicos y fisiokinesioterapia.

DISCUSIÓN

La ATC en pacientes diagnosticados de DCC sigue siendo un desafío para los traumatólogos especialistas en artroplastia de cadera.

En nuestro estudio, evaluamos los resultados clínico-funcionales de pacientes sometidos a una ATC por DCC grados II, III y IV de Crowe. Aunque no se halló una relación estadísticamente significativa entre la edad y las diferentes variables, nuestros hallazgos han sido similares a los de varios estudios previos.^{5,6} Estos también sugieren que la edad no parece ser un factor determinante en los resultados a corto plazo de la ATC en pacientes con DCC.

La técnica de reconstrucción acetabular más utilizada fue la medialización que principalmente se asocia con un porcentaje más alto de pacientes con DCC grado II de Crowe (49,12%).

Jasty y Harris refieren que, en pacientes con DCC grados I y II de Crowe, la técnica quirúrgica no debería ser muy demandante ni requerir procedimientos especiales. Sostienen que la medialización del implante acetabular

en este tipo de pacientes debería ser un gesto suficiente para generar una buena cobertura y un buen contacto óseo de la prótesis. Al hablar de DCC grados III y IV de Crowe, debido a la contractura de las partes blandas y la discrepancia de los miembros inferiores, serían necesarios otros gestos quirúrgicos, como trasladar hacia un punto superior el centro rotatorio u osteotomías femorales para obtener buenos resultados posquirúrgicos.⁷ Este enfoque ha sido respaldado por investigaciones anteriores que han obtenido resultados satisfactorios en términos de alivio del dolor y mejoras funcionales en pacientes con los grados II, III y IV de Crowe.^{8,9} Delp y Maloney, y Makita y cols. comunican resultados favorables con enfoques de centro de rotación alto e injerto óseo, lo que destaca la importancia de la adaptación de la técnica al caso específico del paciente.^{10,11}

En cuanto a las complicaciones posquirúrgicas de la ATC por DCC, se pueden mencionar las siguientes: aflojamiento del implante, tanto femoral como acetabular, infección e incapacidad funcional de la articulación. Esta última se determinó con el HHS antes de la cirugía y en el último control del paciente. Akbaba y cols. también utilizaron el HHS para medir la función después de la cirugía, un puntaje <70 se considera pobre; 71-80, aceptable; 81-90, bueno y >90, excelente.¹² Por lo tanto, en nuestra evaluación, tomamos los valores por debajo de 70 como complicación posquirúrgica debido a la incapacidad funcional de la prótesis.

Nuestro análisis de supervivencia de la prótesis no mostró diferencias significativas en la tasa de complicaciones posquirúrgicas entre los grupos etarios. Estos resultados coinciden con los publicados que sugieren que la edad no es un factor de riesgo independiente para las complicaciones posoperatorias de la ATC.^{13,14} Sin embargo, es importante destacar que las complicaciones pueden estar influenciadas por múltiples variables, como comorbilidades previas y la técnica quirúrgica, que deben ser consideradas en la evaluación clínica.

Nuestro estudio tiene limitaciones, como el tamaño de la muestra y el período de seguimiento. Además, la falta de diferencias significativas en algunas comparaciones puede deberse a la limitada capacidad de detectar diferencias en un grupo pequeño. Se necesita más investigación con cohortes más grandes y un seguimiento a largo plazo para evaluar completamente la influencia de la edad y las técnicas de reconstrucción acetabular en los resultados de los pacientes con DCC.

CONCLUSIONES

Nuestros resultados respaldan la noción de que la edad al operarse no parece ser un factor determinante en los resultados inmediatos ni en las complicaciones posquirúrgicas de la ATC en pacientes con DCC grados II, III y IV de Crowe. Además, nuestras observaciones sugieren que la elección de la técnica de reconstrucción acetabular debe basarse en la evaluación individualizada del paciente. Sin embargo, es esencial tener en cuenta que esta investigación tiene sus limitaciones y que se necesitan estudios futuros más extensos y a largo plazo para confirmar estos hallazgos y proporcionar una guía clínica más sólida en el tratamiento de esta población de pacientes.

Conflicto de intereses: Los autores no declaran conflictos de intereses.

ORCID de M. L. Paz: <https://orcid.org/0000-0002-3612-9231>
 ORCID de N. Rabello: <https://orcid.org/0000-0003-0647-2124>
 ORCID de R. Mishima: <https://orcid.org/0000-0001-5163-7130>
 ORCID de I. J. Pioli: <https://orcid.org/0000-0001-8697-1980>

ORCID de J. M. Gómez: <https://orcid.org/0000-0002-1162-2708>
 ORCID de S. L. Iglesias: <https://orcid.org/0000-0001-6698-2914>
 ORCID de B. L. Allende: <https://orcid.org/0000-0003-2757-4381>

BIBLIOGRAFÍA

1. Zeng WN, Liu JL, Wang FY, Zhang X, Fan HQ, Chen GX, et al. Total hip arthroplasty for patients with Crowe type IV developmental dysplasia of the hip: Ten years results. *Int J Surg* 2017;42:17-21. <https://doi.org/10.1016/j.ijso.2017.04.029>
2. Grappiolo G, La Camera F, Della Rocca A, Mazziotta G, Santoro G, Loppini M. Total hip arthroplasty with a monoblock conical stem and subtrochanteric transverse shortening osteotomy in Crowe type IV dysplastic hips. *Int Orthop* 2018;43(1):77-83. <https://doi.org/10.1007/s00264-018-4122-5>

3. Krych AJ, Howard JL, Trousdale RT, Cabanela ME, Berry DJ. Total hip arthroplasty with shortening subtrochanteric osteotomy in Crowe type-IV developmental dysplasia. *J Bone Joint Surg Am* 2010;92(Suppl 1 Pt 2):176-87. <https://doi.org/10.2106/JBJS.J.00061>
4. Greber E, Pelt CE, Gililland J, Anderson MB, Erickson J, Peters CL. Challenges in total hip arthroplasty in the setting of developmental dysplasia of the hip. *J Arthroplasty* 2017;32(9S):S38-S44. <https://doi.org/10.1016/j.arth.2017.02.024>
5. Hartofilakidis G, Karachalios T, Stamos KG. Epidemiology, demographics, and natural history of congenital hip disease in adults. *Orthopedics* 2000;23(8):823-7. <https://doi.org/10.3928/0147-7447-20000801-16>
6. Crowe JF, Mani VJ, Ranawat CS. Total hip replacement in congenital dislocation and dysplasia of the hip. *J Bone Joint Surg Am* 1979;61(1):15-23. PMID: 365863
7. Jasty M, Harris WH. Total hip replacement in the congenitally dysplastic hip. *Op Tech Orthop* 1995;5(4):336-40. [https://doi.org/10.1016/S1048-6666\(95\)80034-4](https://doi.org/10.1016/S1048-6666(95)80034-4)
8. O'Neill CL, Creedon SB, Brennan SA, O'Mahony FJ, Lynham RS, Guerin S, et al. Acetabular revision using trabecular metal augments for Paprosky type 3 defects. *J Arthroplasty* 2018;33(3):823-8. <https://doi.org/10.1016/j.arth.2017.10.031>
9. Park MS, Kim KH, Jeong WC, Han SH. Cementless total hip arthroplasty with subtrochanteric transverse shortening osteotomy in Crowe type IV hip dysplasia. *J Arthroplasty* 2007;22(7):1031-6. <https://doi.org/10.1016/j.arth.2007.05.011>
10. Delp SL, Maloney W. Effects of hip center location on the moment-generating capacity of the muscles. *J Biomech* 1993;26(4-5):485-99. [https://doi.org/10.1016/0021-9290\(93\)90011-3](https://doi.org/10.1016/0021-9290(93)90011-3)
11. Makita H, Inaba Y, Hirakawa K, Saito T. Cementless total hip arthroplasty for Crowe type IV hip dysplasia: surgical technique and long-term results. *J Arthroplasty* 2012;27(5):860-6. <https://doi.org/10.1016/j.arth.2006.02.157>
12. Akbaba YA, Can A, Erdoğan, F. The outcome of total hip arthroplasty in patients with developmental dysplasia of the hip. *J Back Musculoskelet Rehabil* 2019;32(6):913-9. <https://doi.org/10.3233/BMR-181367>
13. Eskelinen A, Helenius I, Remes V, Ylinen P, Tallroth K, Paavilainen T. Cementless total hip arthroplasty in patients with high congenital hip dislocation. *J Bone Joint Surg Am* 2006;88(1):80-91. <https://doi.org/10.2106/JBJS.E.00037>
14. Smolders JM, Pakvis DF, Hendrickx BW, Verdonschot N, Van Susante JL. Periacetabular bone mineral density changes after resurfacing Hip arthroplasty versus conventional total hip arthroplasty. a randomized controlled DEXA study. *J Arthroplasty* 2013;28(7):1177-84. <https://doi.org/10.1016/j.arth.2012.08.025>