



Revista de la Asociación Argentina de Ortopedia y Traumatología

ISSN: 1852-7434

[publicaciones@aaot.org.ar](mailto:publicaciones@aaot.org.ar)

Asociación Argentina de Ortopedia y Traumatología  
Argentina

Matellanes Palacios, Clara; Cabanes Ferrer, Isabel; Alfonso Porcar, Miguel; Gázquez Gázquez, Gemma; Losar Sogues Colom, Ana; Castillo Ruipérez, Laura; Garrido Ferrer, José; Hernández Ferrando, Lorenzo

**Carpectomía de la fila proximal en procesos degenerativos de la muñeca. Nuestra experiencia a mediano plazo**

Revista de la Asociación Argentina de Ortopedia y Traumatología, vol. 89, núm. 4, 2024, julio-agosto, pp. 341-352

Asociación Argentina de Ortopedia y Traumatología  
Argentina

DOI: <https://doi.org/10.15417/issn.1852-7434.2024.89.4.1843>

- ▶ Número completo
- ▶ Más información del artículo
- ▶ Página de la revista en [portal.amelica.org](http://portal.amelica.org)



# Carpectomía de la fila proximal en procesos degenerativos de la muñeca. Nuestra experiencia a mediano plazo

Clara Matellanes Palacios, Isabel Cabanes Ferrer, Miguel Alfonso Porcar, Gemma Gázquez Gázquez, Ana Losar Sogues Colom, Laura Castillo Ruipérez, José Garrido Ferrer, Lorenzo Hernández Ferrando  
 Unidad de Miembro Superior, Hospital General Universitario de Valencia, España

## RESUMEN

**Objetivo:** Evaluar los resultados clínico-radiográficos a mediano plazo del tratamiento de los procesos degenerativos de la muñeca mediante carpectomía proximal. **Materiales y Métodos:** Estudio descriptivo retrospectivo de 33 pacientes operados entre 2009 y 2019 en nuestro Centro. Se evaluaron el rango de movilidad, el dolor con la escala analógica visual y la capacidad funcional con el cuestionario QuickDASH. Se realizaron pruebas de valoración biomecánica. Se estudió la incidencia de complicaciones y de una segunda intervención. Se evaluó la progresión radiográfica de la artrosis y su asociación con los malos resultados clínicos. **Resultados:** El seguimiento medio fue de 10 años. El rango de movilidad medio fue de 77,11° en el arco de flexo-extensión y 36,7° en el radiocubital. El puntaje medio de dolor evolucionó de 7,9 a 2,7 tras la cirugía ( $p < 0,003$ ). El puntaje QuickDASH en el último control fue de 24,3. Se halló una asociación inversa entre el grado de artrosis radiocarpiana preoperatoria y el resultado clínico ( $p < 0,03$ ); sin embargo, no hubo una relación entre la evolución artrósica radiográfica posoperatoria con la mala evolución ( $p < 0,04$ ). Cuatro pacientes necesitaron una segunda intervención mediante artrodesis total de muñeca. **Conclusiones:** La carpectomía proximal es una opción terapéutica que ofrece resultados satisfactorios a mediano plazo en pacientes con procesos degenerativos de la muñeca, proporciona un adecuado rango de movilidad con una baja tasa de complicaciones. El uso de esta técnica en pacientes con degeneración articular de mayor grado antes de la cirugía puede llevar a un peor resultado clínico.

**Palabras clave:** Carpectomía; hilera; resección.

**Nivel de Evidencia:** IV

## Proximal Row Carpectomy in Degenerative Wrist Conditions. Our Medium-term Experience

## ABSTRACT

**Objective:** Examining the medium-term clinical and radiological outcomes of proximal carpectomy for treating degenerative wrist conditions. **Materials and Methods:** Retrospective study of 33 patients who underwent proximal carpectomy between 2009 and 2019. Outcomes were assessed through range of motion measurements, pain evaluation using the Visual Analog Scale (VAS), and functional capacity using the Quick-DASH questionnaire. Biomechanical tests were performed and the rate of complications and reoperations was analyzed. Radiological progression of osteoarthritis and its impact on clinical outcomes were examined. **Results:** The mean range of motion was 77.11° (range 51–80°) in flexion-extension and 36.7° (range 29–42°) in radioulnar deviation. VAS scores improved significantly from 7.9 (range 7–9) to 2.7 (range 0–7) post-surgery ( $p < 0.003$ ). The Quick-DASH score at the final follow-up was 24.3 (range 11–45). We observed an inverse relationship between preoperative radiocarpal osteoarthritis severity and clinical outcomes ( $p < 0.03$ ), but no link between postoperative osteoarthritis progression and poor outcomes ( $p < 0.04$ ). Four patients (12.12%) required reoperation with total wrist arthrodesis. **Conclusions:** Proximal carpectomy demonstrates satisfactory medium-term outcomes for degenerative wrist conditions, offering good range of motion and a low complication rate. However, patients with more severe preoperative joint degeneration may lead to poorer clinical outcomes.

**Keywords:** Carpectomy; row; resection.

**Level of Evidence:** IV

Recibido el 2-11-2023. Aceptado luego de la evaluación el 9-5-2024 • Dra. CLARA MATELLANES PALACIOS • claramatellanes@hotmail.com  <https://orcid.org/0000-0002-8478-2577>

**Cómo citar este artículo:** Matellanes Palacios C, Cabanes Ferrer I, Alfonso Porcar M, Gázquez Gázquez G, Losar Sogues Colom A, Castillo Ruipérez L, Garrido Ferrer J, Hernández Ferrando L. Carpectomía de la fila proximal en procesos degenerativos de la muñeca. Nuestra experiencia a mediano plazo. *Rev Asoc Argent Ortop Traumatol* 2024;89(4):341-352. <https://doi.org/10.15417/issn.1852-7434.2024.89.4.1843>

## INTRODUCCIÓN

La artrosis radiocarpiana es la principal causa de dolor e incapacidad funcional en la muñeca. Las secuelas de las fracturas y las luxofracturas del radio distal y el carpo son las causas más frecuentes de artrosis de muñeca.<sup>1</sup> Otras causas más frecuentes son la pseudoartrosis y la inestabilidad en flexión del escafoides, conocidas por las siglas SNAC (*Scaphoid Nonunion Advanced Collapse*) y SLAC (*ScaphoLunate Advanced Collapse*), respectivamente, y la necrosis del semilunar o enfermedad de Kienböck. La debilidad, la rigidez, el dolor y la restricción en el arco funcional de la articulación de la muñeca constituyen la sintomatología que acompaña a los procesos degenerativos. El tratamiento quirúrgico incluye procedimientos que sacrifican el movimiento, como la artrodesis de muñeca; y procedimientos que buscan mantenerlo, como las artrodesis parciales, la desnervación de la muñeca y la resección de la primera fila del carpo (RPFC) o carpectomía proximal.<sup>2</sup>

El objetivo de la RPFC es conseguir el alivio sintomático conservando la movilidad de la muñeca.<sup>3</sup> Fue descrita originalmente por Stamm,<sup>4</sup> en 1944, para el tratamiento paliativo de la osteoartritis de muñeca, y consiste en crear una neoarticulación entre el radio y la cabeza del hueso grande que reproduzca y preserve el rango de movilidad y la fuerza de agarre, y calme el dolor.<sup>2</sup>

Se han publicado buenos resultados a mediano y largo plazo de la carpectomía proximal.<sup>2,3</sup> Numerosos estudios comparan estos resultados con los de la artrodesis de cuatro esquinas, sin una clara superioridad de una técnica sobre la otra.<sup>5-8</sup>

El objetivo principal de este estudio fue evaluar los resultados clínico-funcionales a mediano plazo del tratamiento quirúrgico de procesos degenerativos de la muñeca mediante carpectomía proximal. Los objetivos secundarios fueron analizar la tasa de complicaciones y la necesidad de una nueva intervención mediante una artrodesis total de muñeca. Se evaluó la correlación entre las escalas clínicas y las pruebas biomecánicas que establecen el deterioro funcional, así como si existe una asociación entre el grado de artrosis radiocarpiana preoperatoria y el resultado funcional, para así poder mejorar las indicaciones de este tipo de cirugía.

## MATERIALES Y MÉTODOS

Se llevó a cabo un estudio descriptivo, retrospectivo, en un solo Centro exclusivamente hospitalario. La población del estudio estaba formada por 33 pacientes consecutivos sometidos a carpectomía de la fila proximal, entre enero de 2009 y enero de 2019, en el Hospital General Universitario de Valencia. Todos estaban registrados en la base de datos de cirugías de la Unidad de Miembro Superior. Dos pacientes fueron excluidos del estudio: uno por pérdida en el seguimiento, y el otro debido a causas ajenas a la cirugía estudiada. No tenemos constancia de que el paciente excluido por pérdida en el seguimiento sufriese complicaciones derivadas de la carpectomía proximal.

Los datos fueron obtenidos mediante revisión de la historia clínica de acuerdo con los principios éticos de la Declaración de Helsinki y la normativa vigente (Guía de Buena Práctica Clínica).

Veintisiete (82%) eran hombres y seis (18%), mujeres. La media de la edad era de 51 años (rango 26-71). En 22 pacientes, se operó la mano dominante (67%) y, en 11, la no dominante (33%). Las etiologías eran: SNAC grado II (48%), enfermedad de Kienböck estadio IIIB (24%), SLAC grado II (18%) y cuadros, como artritis psoriásica, reumática o luxación perilunar inveterada sin afectación degenerativa de la fosa semilunar del radio ni del hueso grande (9%) (Tabla 1). Los grados SLAC/SNAC se determinaron utilizando la clasificación de Watson<sup>9</sup> y el estadio de la enfermedad de Kienböck se asignó por la clasificación de Lichtman, según lo recomendado por De Carli y Zaidenberg, en 2020.<sup>10</sup>

### Procedimiento quirúrgico

La planificación preoperatoria se realizó mediante resonancia magnética sin contraste para un buen estudio del cartílago articular y descartar lesiones asociadas en la mayoría de los casos (97%). En un paciente no fue posible efectuar la resonancia magnética, porque tenía material metálico; por lo tanto, se optó por una tomografía computarizada para determinar el estado del cartílago articular.

El tiempo medio desde la indicación quirúrgica en consultorios externos hasta la cirugía fue de 24 meses. No se solicitaron nuevos estudios por imágenes en este tiempo de espera.

**Tabla 1.** Datos demográficos de los pacientes de la serie

Edad	Sexo	Mano dominante	Ocupación	Diagnóstico	Seguimiento (meses)
49	M	Sí	Desocupado	Kienböck* IIIB	55
44	M	No	Gestor	Kienböck IIIB	58
61	F	Sí	Prejubilada	SLAC II	58
51	F	Sí	Ama de casa	SNAC II	79
26	M	Sí	Informático	Kienböck IIIB	87
45	M	Sí	Gestor	Luxación perilunar inveterada	90
49	M	Sí	Informático	SNAC II	90
60	M	No	Pintor	SNAC II	93
65	M	Sí	Jubilado	SLAC II	94
57	M	No	Cocinero	Kienböck IIIB	95
48	M	No	Encofrador	SNAC II	102
57	M	Sí	Impresor	SLAC II	111
41	M	No	Agricultor	SNAC II	112
52	M	No	Desocupado	SNAC II	114
53	M	Sí	Sanitario	Kienböck IIIB	115
44	M	No	Carretillero	SNAC II	120
54	M	Sí	Mozo de almacén	SNAC II	121
58	M	Sí	Banquero	SLAC II	121
35	M	Sí	Camarero	Kienböck IIIB	126
53	M	Sí	Cartógrafo	SLAC II	128
59	M	Sí	Pastelero	Artritis reumática	130
58	M	Sí	Desocupado	SNAC II	138
60	M	Sí	Pintor	SNAC II	140
40	M	No	Administrativo	SNAC II	143
71	F	No	Jubilada	SLAC II	150
44	F	Sí	Administrativa	SNAC II	151
34	M	Sí	Ingeniero	Kienböck IIIB	156
57	M	Sí	Obrero	Kienböck IIIB	159
50	M	No	Cocinero	Artritis psoriásica	159
49	M	No	Albañil	SNAC II	161
55	F	Sí	Enfermera	SNAC II	162
52	F	Sí	Pastelera	SNAC II	163
48	M	Sí	Pintor	SNAC II	171

\*Clasificación de Lichtman.

M = masculino; F = femenino; SNAC = *Scaphoid Nonunion Advanced Collapse*; SLAC = *ScaphoLunate Advanced Collapse*.

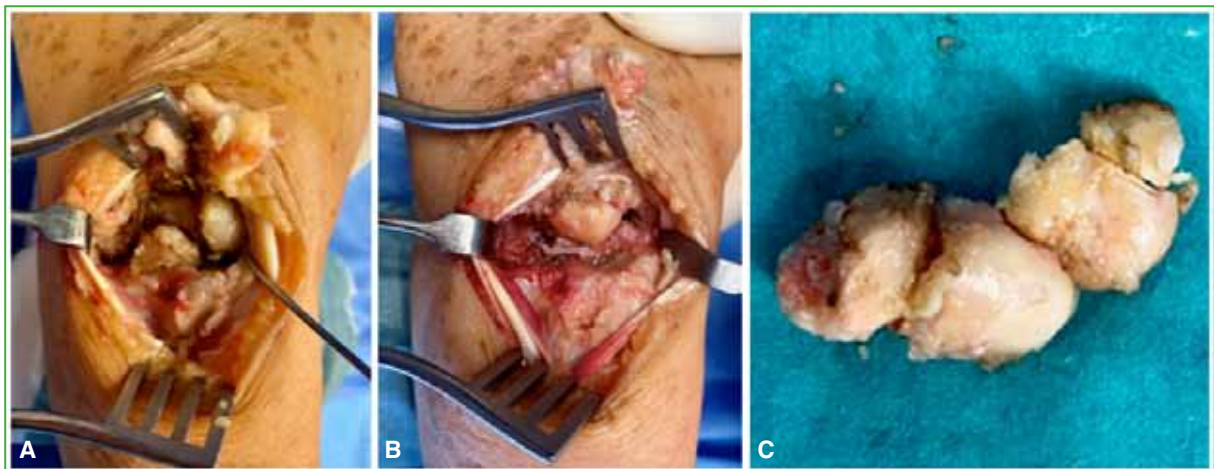
### Técnica quirúrgica

Todas las operaciones estuvieron a cargo del mismo equipo quirúrgico. Se utilizó una vía dorsal y se siguió la misma técnica quirúrgica y posoperatoria descrita por Escribano Rey y cols.<sup>11</sup>

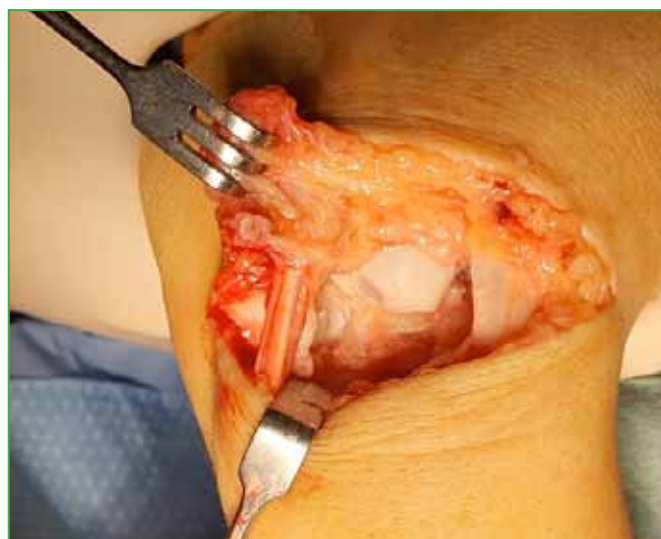Se administró profilaxis antibiótica con 2 g de cefazolina por vía intravenosa o clindamicina en caso de alergia a betalactámicos.

Con un manguito neumático y exanguinación previa del brazo, se inició la operación con una incisión dorsal en zigzag sobre la muñeca, de tal manera que la zona proximal de la incisión estuviera a 1 cm proximal al tubérculo de Lister y que la zona distal acabara a nivel de la base del tercer metacarpiano. Se practicó una capsulotomía en "T" invertida, procurando dejar un segmento capsular de unos 2-3 mm para su posterior cierre. Se procedió a la exéresis total de los huesos piramidal, semilunar y escafoides (**Figura 1**). Si había un choque de la estiloides radial, se realizaba una estiloidectomía parcial (15% de la muestra). Cuando se visualizó una lesión condral en el hueso grande (12% de la muestra), se efectuó una interposición de la cápsula y se procedió al cierre de la articulación (**Figura 2**).

En todas las cirugías, además, se desnervó el nervio interóseo posterior como un gesto coadyuvante para el tratamiento del dolor posoperatorio, ya que lo consideramos un procedimiento sencillo que no añade morbilidad al paciente.



**Figura 1.** Imágenes intraoperatorias. Resección de la primera fila del carpo. **A.** Antes de la resección. **B.** Después de la capsulotomía. **C.** Huesos del carpo tras la resección.



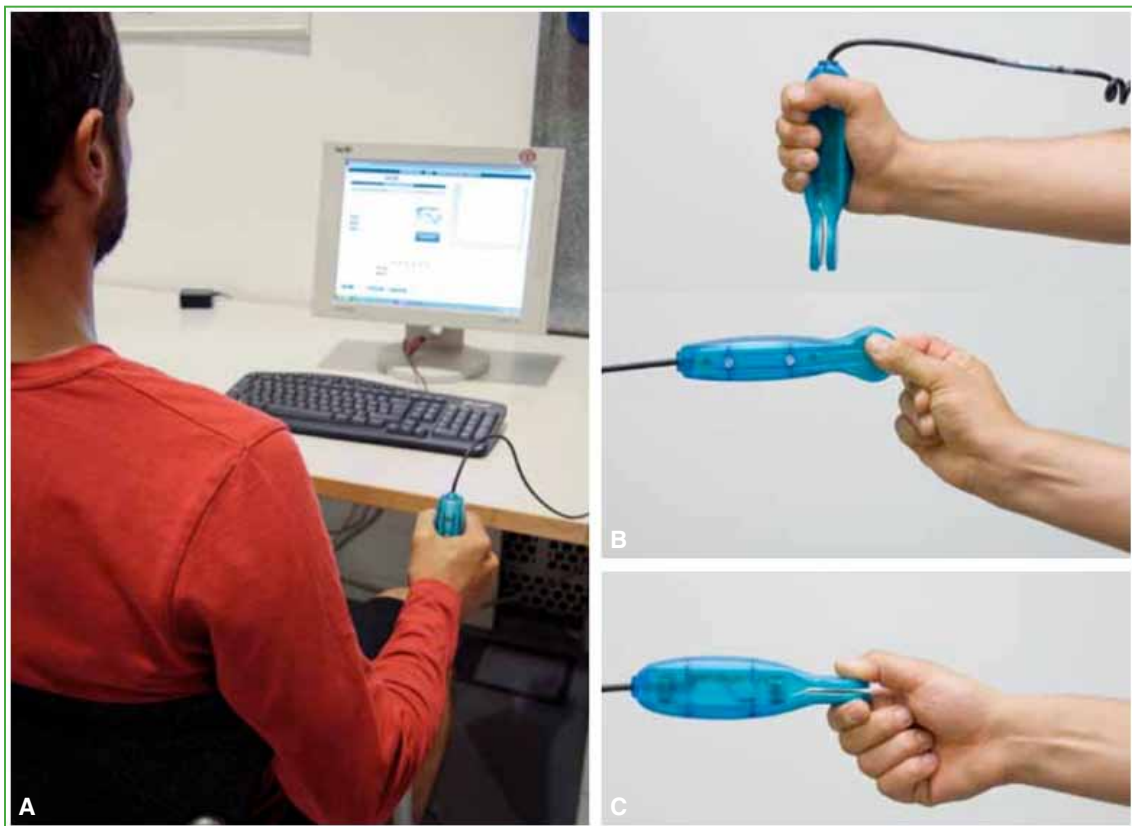
**Figura 2.** Paciente con una pequeña erosión en el cartílago del hueso grande. Se realizó una resección de la primera fila del carpo asociando una interposición de la cápsula articular.

### Evaluación posoperatoria

Los pacientes fueron evaluados clínica y radiográficamente a las 3, 6 y 12 semanas, a los 6 meses y luego anualmente. Para determinar el grado de artrosis posquirúrgica en la nueva articulación entre el radio y el hueso grande, se empleó la clasificación de Culp-Jebson<sup>12</sup> mediante radiografías. En el posoperatorio, los pacientes fueron inmovilizados con una férula posterior durante 3 semanas para el buen control de las partes blandas y el dolor; comenzaron con la movilización pasiva y activa de la articulación, de manera progresiva, a partir de estas 3 semanas, y fueron derivados al Servicio de Rehabilitación.

El dolor se evaluó con la escala analógica visual (EAV); el balance articular activo, con un goniómetro y la capacidad funcional, con el cuestionario QuickDASH.<sup>13</sup> Se realizaron pruebas de valoración biomecánica mediante un sistema desarrollado por el Instituto de Biomecánica de Valencia, denominado NedMano/IBV y NedRangos/IBV,<sup>14</sup> con el fin de registrar los resultados funcionales gracias a la colaboración con el Servicio de Rehabilitación de nuestro Hospital. NedMano/IBV es un programa informático que valora la fuerza máxima en los gestos de empuñamiento, pinza distal y pinza lateral (Figura 3), registra los datos y compara los resultados que se obtienen con la mano contralateral, así como con una base de datos de la población española segmentada por edad, sexo y dominancia; de esta forma, es posible obtener un informe de valoración funcional de la mano. NedRangos/IBV asiste al especialista en el proceso de valoración de la amplitud de los movimientos articulares, a partir de datos obtenidos mediante goniómetros; se registran las amplitudes máximas de las articulaciones en todos los planos de movimientos anatómicos usando instrumentación electrónica que asiste a dicho registro.

Se estudió la incidencia de complicaciones y la necesidad de una segunda operación. En cuanto a los resultados radiográficos, se evaluó el grado de progresión radiográfica de la artrosis en la nueva articulación entre el radio y el hueso grande.



**Figura 3.** Valoración biomecánica mediante el sistema NedMano/IBV durante distintos gestos. **A.** Empuñamiento. **B.** Pinza distal. **C.** Pinza lateral.<sup>14</sup>

## Análisis estadístico

Los datos se analizaron con los programas estadísticos SPSS 22 y XLSTAT para MAC OS. Se realizó un análisis descriptivo, las variables cuantitativas se expresan como media y rango (edad, el resultado obtenido de las diferentes clasificaciones: EAV, cuestionario QuickDASH, seguimiento) y las variables cualitativas, como frecuencias absolutas y relativas (sexo, lateralidad, diagnóstico). Se comprobó la normalidad de las variables cuantitativas mediante la prueba de Kolmogorov-Smirnov. La función de supervivencia acumulada se evaluó con el método de Kaplan-Meier. En todos los análisis estadísticos, el nivel de significación se estableció en el 5%.

## RESULTADOS

### Resultados clínico-funcionales

El tiempo medio de seguimiento fue de 10 años (rango 4.6-14.6). El puntaje medio preoperatorio en la EAV fue de 7,9 (rango 7-9) y disminuyó a 2,7 (rango 0-7) en el último control ( $p < 0,003$ ).

En cuanto al resultado funcional, el balance articular medio fue de  $77,11^\circ$  (rango  $51^\circ$ - $80^\circ$ ) en el arco de flexo-extensión y de  $36,7^\circ$  (rango  $29^\circ$ - $42^\circ$ ) para el arco radiocubital. El puntaje medio en el cuestionario QuickDASH fue de 24,3 (rango 11-45) (Tabla 2).

Las complicaciones registradas durante la cirugía fueron: una lesión por tracción de tendones extensores, reparada en el acto quirúrgico y que requirió más tiempo de inmovilización, pero la evolución clínica y funcional fue buena hasta el último control. Las complicaciones posoperatorias fueron: un caso de síndrome de dolor regional complejo curado por completo tras 10 meses de medicación oral y rehabilitación exhaustiva, y un caso de infección intrarticular aguda que requirió limpieza en el quirófano con sinovectomía y antibiotioterapia, con buena evolución.

El 78% de los pacientes manifestó estar satisfecho o muy satisfecho con la cirugía (Figura 4).

Se estudió la necesidad de otra intervención con una artrodesis total de muñeca por mala evolución clínica. El 12,12% (4 casos) requirió una nueva operación, eran pacientes con SNAC/SLAC II y una lesión condral en el hueso grande detectada durante la cirugía (Figura 5). El tiempo medio hasta la artrodesis fue de 16.5 meses (rango 10-22).

### Resultados biomecánicos

Se realizaron pruebas de valoración biomecánica utilizando los sistemas NedMano/IBV y NedRangos/IBV<sup>14</sup> desarrollados por el Instituto de Biomecánica de Valencia, con el fin de objetivar los resultados funcionales gracias a la colaboración con el Servicio de Rehabilitación de nuestro Hospital.

Usando el programa estadístico se observa que los resultados obtenidos en las pruebas biomecánicas muestran una disminución estadísticamente significativa en la fuerza de empuñamiento ( $p < 0,05$ ) de las manos dominantes intervenidas, no en la de las manos no dominantes. Respecto a las pinzas, tanto lateral como distal, los resultados señalan una disminución de la fuerza de las pinzas tanto en las manos dominantes como en las no dominantes, aunque los datos no son estadísticamente significativos ( $p > 0,05$ ). Por último, se detectó un aumento de la fatiga en todos los que completaron la prueba y los valores fueron estadísticamente significativos en la mano no dominante ( $p < 0,01$ ), pero no así en la mano dominante ( $p > 0,05$ ).

### Resultados radiográficos

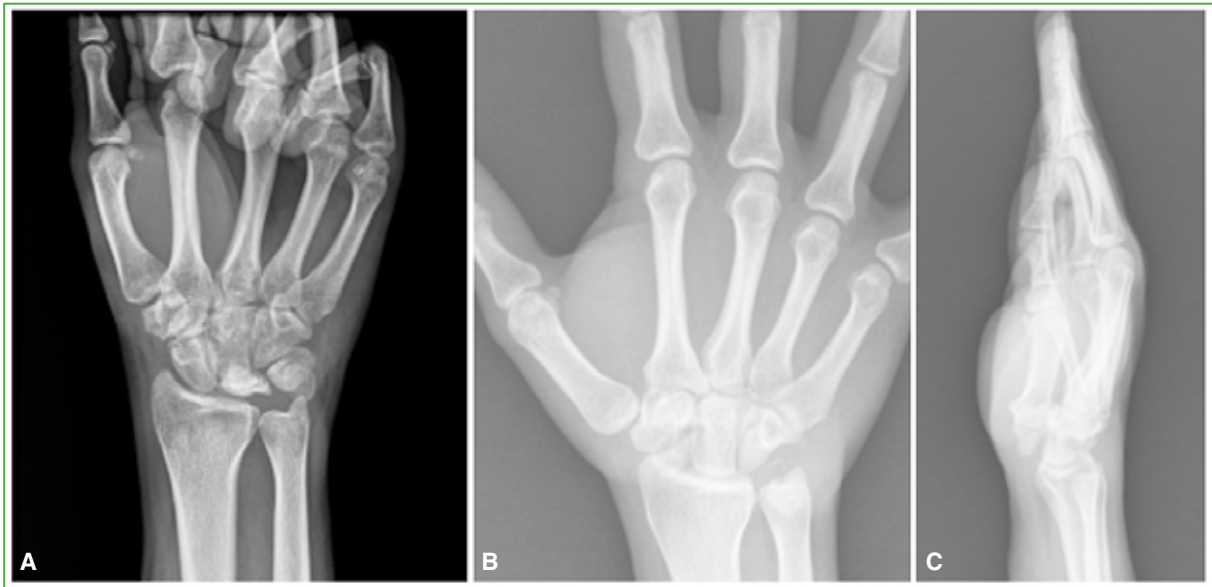
Según la clasificación de Culp-Jebson,<sup>12</sup> el 39,4% de la muestra se mantuvo en un estadio 0: sin artrosis; el 24,24%, en un estadio I: estrechamiento del espacio articular  $< 50\%$ ; el 27,27% desarrolló un estadio II: estrechamiento del espacio articular  $> 50\%$  más condensación ósea subcondral, y tres pacientes (9,1%) tuvieron una pérdida completa del espacio articular en un estadio III. De esta manera, se detectaron cambios degenerativos posoperatorios entre el radio y el hueso grande en la evolución a mediano plazo, en el 60,6% de la muestra. Sin embargo, no se observó una mala evolución clínica ni funcional en todos estos pacientes según la EAV y el cuestionario QuickDASH ( $p < 0,04$ ), es decir, no se halló una correlación clínico-radiográfica a mediano plazo.

Hubo una correlación inversa entre el grado de artrosis radiocarpiana preoperatoria y el resultado obtenido según la EAV ( $p < 0,03$ ), los peores resultados clínicos ocurrieron en los pacientes con una lesión condral en el hueso grande, detectada durante la cirugía, quienes requirieron una nueva operación con artrodesis total de muñeca.

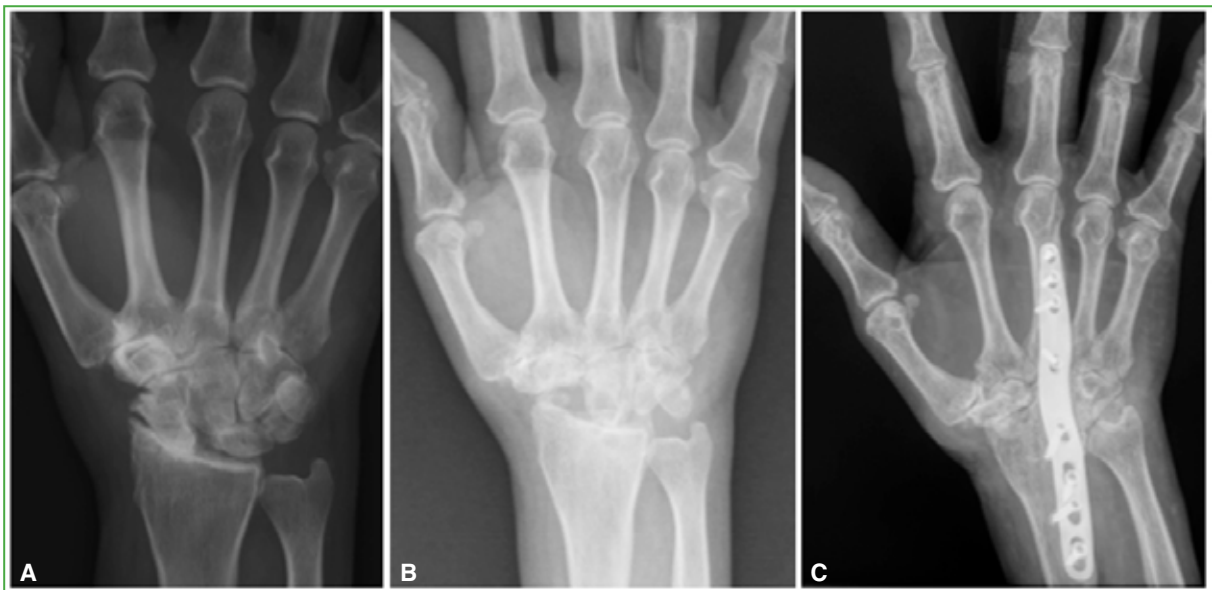
Tabla 2. Resultados de la carpectomía proximal

n	EAV posoperatoria*	Balace articular medio: arco de flexo-extensión (°)	Balace articular medio: arco radiocubital (°)	Puntaje QuickDASH	Grado de artrosis posoperatoria*
1	2	79	41	27	II
2	3	78	38	25	II
3	4	80	42	11	I
4	3	79	39	16	I
5	2	78	36	16	0
6	2	79	37	20,5	I
7	2	78	38	16	0
8	2	78	35	27	0
9	0	80	40	11	I
10	2	79	39	16	0
11	3	79	38	34	II
12	6	66	30	43	III
13	7	74	31	20,5	I
14	0	80	38	16	0
15	3	78	39	16	0
16	7	75	32	27	I
17	2	78	35	34	0
18	2	80	39	16	0
19	1	79	37	25	0
20	2	78	36	16	I
21	3	76	33	43	II
22	2	78	38	25	0
23	2	80	39	20,5	0
24	3	75	30	43	II
25	1	80	42	34	III
26	4	74	31	43	II
27	2	79	35	16	0
28	2	80	41	16	0
29	2	79	42	27	II
30	2	80	39	11	III
31	0	79	34	29,5	II
32	7	51	29	45	II
33	3	79	38	16	I

\*Según la clasificación de Culp-Jebson. EAV = escala analógica visual.



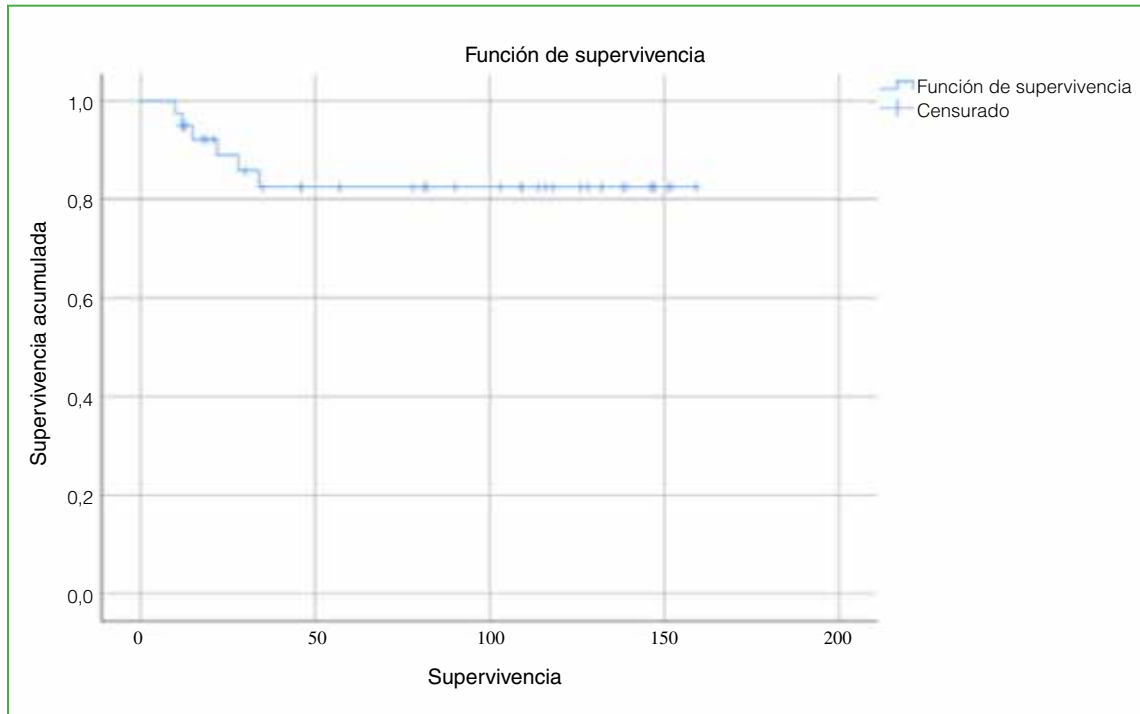
**Figura 4.** A. Paciente de 26 años, trabajador manual, con diagnóstico de enfermedad de Kienböck en la mano derecha. B. Radiografía anteroposterior de muñeca derecha, a los 7 años de la carpectomía proximal. C. Radiografía lateral de muñeca derecha a los 7 años de seguimiento. Buena evolución clínica y radiográfica.



**Figura 5.** A. Paciente de 57 años con diagnóstico de una muñeca SLAC en la mano dominante. B. Mala evolución clínica y radiográfica tras una resección de la primera fila del carpo, con progresión de la artrosis entre el hueso grande y el radio. C. Nueva intervención con artrodesis total de muñeca, con buenos resultados.

## Supervivencia

El análisis de la curva de Kaplan-Meier para una nueva intervención con artrodesis total de muñeca por mala evolución clínica arrojó una supervivencia acumulada a los 5 años del 87,9%. Todas las segundas intervenciones se habían realizado antes de los 2 años de evolución (Figura 6).



**Figura 6.** Curva de Kaplan-Meier para la segunda intervención con artrodesis total de muñeca por progresión de la artrosis, con mala evolución clínica. (Supervivencia expresada en meses).

## DISCUSIÓN

Nuestros resultados clínico-radiográficos a mediano plazo del tratamiento de procesos degenerativos de la muñeca mediante carpectomía proximal muestran una mejoría evidente en el puntaje de la EAV de dolor, sin sacrificar, en gran medida, el balance articular, con una alta satisfacción por parte de los pacientes y una tasa de nueva intervención con artrodesis total de muñeca del 12,12%.

Los resultados a mediano y largo plazo publicados sobre la RPFC confirman que es un procedimiento con el cual se consigue mantener una adecuada movilidad de la articulación radiocarpiana, con un buen resultado funcional y un alto nivel de satisfacción del paciente.<sup>3,12,15</sup> A pesar de los buenos resultados, se ha descrito una tasa de reconversión a artrodesis radiocarpiana de entre el 4,9% y el 15%.<sup>3,16</sup> Algunos autores han comunicado que el grado de satisfacción con la RPFC es comparable con el de otros procedimientos, como la artrodesis de cuatro esquinas con placa circular o artrodesis mediocarpiana.<sup>2,17</sup>

El alivio de la sintomatología dolorosa es muy significativo con la RPFC. El-Mowafi y cols. publican que el alivio del dolor fue del 80%,<sup>18</sup> datos que se corresponden con los obtenidos en nuestra muestra donde el puntaje medio preoperatorio en la EAV fue de 7,9 y disminuyó a 2,7 en el último control posoperatorio.

Como se muestra en la **Tabla 3**, los resultados funcionales de nuestro estudio son similares a los de otras series publicadas con una muestra similar de pacientes.<sup>3,12,15,19-22</sup>

Una cantidad no desdeñable de pacientes ha tenido signos radiográficos de degeneración progresiva del espacio entre el radio y el hueso grande; sin embargo, no se ha demostrado que los cambios radiográficos se correlacionen con el dolor y la función de la muñeca. Los cambios artrósicos radio-hueso grande que se han publicado como secundarios a esta cirugía no producen necesariamente dolor según numerosos estudios.<sup>3,12,15</sup> Estos cambios radiográficos fueron evaluados por Hogan y cols.<sup>23</sup> quienes comprobaron que, después de la cirugía, la transmisión de cargas que se produce en la fosa semilunar del radio aumenta un 37% con respecto a la de antes de la carpectomía. La presión que soporta el radio es mayor por lo que sería relativamente frecuente desarrollar artrosis radiográfica a mediano plazo. En nuestro estudio, el 60,6% desarrolló algún grado de artrosis en esta nueva articulación; no obstante, no se halló una asociación de estos hallazgos y la mala evolución clínica o funcional de estos pacientes según la EAV y el cuestionario QuickDASH ( $p < 0,04$ ).

**Tabla 3.** Comparación de los resultados funcionales con los de otras series publicadas

	n	Arco de flexo-extensión (°)	Arco radiocubital (°)
Estudio actual	33	77,11	36,7
DiDonna y cols. <sup>15</sup>	15	72	40
Renart y cols. <sup>19</sup>	12	56,7	32,9
Richou y cols. <sup>20</sup>	24	72	45
Ali y cols. <sup>21</sup>	61	69,4	30,08
Jebson y cols. <sup>12</sup>	20	76	34
Montiel y cols. <sup>3</sup>	14	90,08	35
Bijon y cols. <sup>22</sup>	24	93	28

Una correcta indicación de la RPFC exige una nula o escasa afectación de las superficies articulares que entran en contacto. Stern y cols. afirman que si la superficie del cartílago afectado tiene <3 mm, la técnica puede ser aplicada.<sup>24</sup> Se han propuesto y utilizado varias modificaciones para minimizar el desgaste y preservar la articulación radio-hueso grande. Rabinovich y Lee describen el uso de aloinjerto dérmico descélularizado y amplían las indicaciones de la carpectomía para incluir a pacientes seleccionados con degeneración de la cabeza grande.<sup>25</sup> En nuestra serie, realizamos en interposición de la cápsula articular entre la nueva articulación del radio con el hueso grande para evitar o entretener el desarrollo de degeneración artrósica en cuatro pacientes que tenían una lesión condral en el hueso grande detectada durante la cirugía.

El 12,12% de nuestra muestra necesitó otra intervención, una artrodesis total de muñeca por mala evolución clínica, dato que se corresponde con los publicados en otros estudios, donde se describe una tasa de reconversión a artrodesis radiocarpiana de entre el 4,9% y el 15%.<sup>3,7,16</sup> Se corresponden con lesiones diagnosticadas como SNAC/SLAC II, en las que se detectó una lesión condral en el hueso grande, durante la cirugía, lo cual nos hace pensar que el uso de esta técnica en pacientes con mayor grado de degeneración articular antes de la cirugía puede llevar a un peor resultado operatorio. Consideramos que el extenso tiempo desde el diagnóstico y la inclusión de los pacientes en la lista de espera quirúrgica hasta el día de la cirugía (media 2 años) ha podido influir en los hallazgos intraoperatorios de lesión condral en el hueso grande.

Tal y como se describe en numerosos estudios, la desnervación del nervio interóseo posterior se utiliza como un procedimiento coadyuvante para el tratamiento del dolor posoperatorio y no altera los resultados, ya que es una desnervación parcial que puede reinervarse espontáneamente. Además, la desnervación como técnica aislada tiene una tasa de fracaso del 25% durante el primer año posterior a la cirugía.<sup>26</sup> En nuestro caso, en todas las operaciones, además, se desnervó el nervio interóseo posterior como gesto coadyuvante para el tratamiento del dolor posoperatorio, sin ninguna complicación al respecto.

En una revisión sistemática y metanálisis de 2020, Amer y cols. demostraron que, en estudios comparativos, hubo una diferencia estadísticamente significativa con superioridad de la carpectomía proximal frente a la artrodesis de cuatro esquinas para el tratamiento de SLAC (mayor rango de movilidad, mayor fuerza de prensión y disminución del dolor), aunque las diferencias fueron muy pequeñas.<sup>6</sup> Rahgozar y cols. afirman que las tasas de conversión a artrodesis total de muñeca son significativamente más altas con las artrodesis parciales (19,2%) que con la carpectomía (4,9%) y tienen un mayor costo directo asociado.<sup>7</sup> Sin embargo, otros autores sostienen que los pacientes sometidos a RPFC presentan, a largo plazo, más cambios artrósicos que aquellos con una fusión de cuatro esquinas y estos últimos tienen un 10% más de complicaciones por falta de consolidación de la artrodesis, compresión dorsal y complicaciones relacionadas con el material de osteosíntesis.<sup>5</sup>

Un metanálisis de 2022 fue el primero en incluir estudios a mediano y largo plazo que comparaban RPFC y artrodesis de cuatro esquinas.<sup>8</sup> En un análisis de 1059 muñecas, el hallazgo principal fue que la RPFC es superior, en general, que logra un mejor rango de movilidad y la tasa de complicaciones es más baja. Los autores comunican que no hubo diferencias en la fuerza de prensión y en la tasa de conversión a artrodesis total de muñeca.

Quizá futuros estudios que evalúen a pacientes con un seguimiento más prolongado puedan afirmar la superioridad de una de estas técnicas respecto de la otra.

Consideramos que futuros estudios basados en nuevas y prometedoras terapias biológicas de regeneración del cartilago articular puedan ayudar y mejorar el tratamiento de estos cuadros.

Este estudio tiene varias limitaciones, incluidas las inherentes al análisis retrospectivo y a una cohorte heterogénea con un amplio rango de edades y mecanismos de la lesión. Otra limitación cuestionable sería la incapacidad de evaluar, con precisión, la progresión de los cambios degenerativos entre el radio y el hueso grande después de la cirugía; las tomografías computarizadas posoperatorias supondrían una exposición a radiación y un costo económico adicional; por lo tanto, no se realizan como rutina en nuestro Hospital.

## CONCLUSIONES

Consideramos que la carpectomía proximal es una opción terapéutica que brinda resultados satisfactorios a mediano plazo en el tratamiento de los procesos degenerativos de la muñeca, ya que se consigue una adecuada movilidad de la articulación radiocarpiana con una baja tasa de complicaciones. El uso de esta técnica en pacientes con mayor grado de degeneración articular antes de la cirugía puede llevar a un peor resultado.

Conflicto de intereses: Los autores no declaran conflictos de intereses.

ORCID de I. Cabanes Ferrer: <https://orcid.org/0000-0003-0479-8024>  
 ORCID de M. Alfonso Porcar: <https://orcid.org/0009-0001-5527-4629>  
 ORCID de G. Gázquez Gázquez: <https://orcid.org/0000-0003-1038-1356>  
 ORCID de A. Losar Sogues Colom: <https://orcid.org/0000-0002-8527-6043>

ORCID de L. Castillo Ruipérez: <https://orcid.org/0000-0002-5091-3014>  
 ORCID de J. Garrido Ferrer: <https://orcid.org/0000-0002-7581-2404>  
 ORCID de L. Hernández Ferrando: <https://orcid.org/0000-0003-0276-9369>

## BIBLIOGRAFÍA

1. Sociedad Española de Cirugía Ortopédica y Traumatología (SECOT). *Manual de cirugía ortopédica y traumatología*. 2ª ed. Madrid: Panamericana; 2010, p. 978-85.
2. Uceda Carrascosa P, Izquierdo Fernández A, Muñoz Reyes F, Carpintero R, Peces Gonjar D, Serrano Lázaro P, et al. Carpectomía proximal en osteoartritis de muñeca. *Rev Soc Andal Traumatol Ortop* 2011;28(2):100-9. Disponible en: <https://www.portalsato.es/documentos/revista/Revista11-2/Rev.%202011-2-03.pdf>
3. Montiel V, Payo-Ollero J, Amillo S. Resección de la primera fila del carpo en pacientes mayores de 50 años: 3 a 16 años de seguimiento. *Rev Esp Cir Ortop Traumatol* 2019;63(4):295-9. <https://doi.org/10.1016/j.recot.2019.02.001>
4. Stamm TT. Excision of the proximal row of the carpus. *Proc R Soc Med* 1944;38(2):74-5. PMID: 19992990
5. Berkhout MJL, Bachour Y, Zheng KH, Mullender MG, Strackee SD, Ritt MJPF. Four-corner arthrodesis versus proximal row carpectomy: A retrospective study with a mean follow-up of 17 years. *J Hand Surg Am* 2015;40(7):1349-54. <https://doi.org/10.1016/j.jhssa.2014.12.035>
6. Amer KM, Thomson JE, Vosbikian MM, Ahmed I. Four-corner arthrodesis versus proximal row carpectomy for scapholunate advanced collapse: A systematic literature review and meta-analysis. *Ann Plast Surg* 2020;85(6):699-703. <https://doi.org/10.1097/SAP.0000000000002398>
7. Rahgozar P, Zhong L, Chung KC. A comparative analysis of resource utilization between proximal row carpectomy and partial wrist fusion: A population study. *J Hand Surg Am* 2017;42(10):773-80. <https://doi.org/10.1016/j.jhssa.2017.07.032>
8. Chammas PE, Hadouiri N, Chammas M, Ramos-Pascual S, Stirling P, Nover L, et al. Proximal row carpectomy generates better mid- to long-term outcomes than four-corner arthrodesis for post-traumatic wrist arthritis: A meta-analysis. *Orthop Traumatol Surg Res* 2022;108(7):103373. <https://doi.org/10.1016/j.otsr.2022.103373>
9. Watson HK, Ballet FL. The SLAC wrist: scapholunate advanced collapse pattern of degenerative arthritis. *J Hand Surg Am* 1984;9(3):358-65. [https://doi.org/10.1016/s0363-5023\(84\)80223-3](https://doi.org/10.1016/s0363-5023(84)80223-3)
10. De Carli P, Zaidenberg E. Enfermedad de Kienböck: conceptos actuales. *Rev Asoc Argent Ortop Traumatol* 2020;85(Supl.):S26-S35. <https://doi.org/10.15417/issn.1852-7434.2020.85.4S.1170>

11. Escribano Rey R, Flórez Alvarez F, Duart J, Amillo S. Resección de la primera fila del carpo: indicaciones y resultados. *Rev Esp Cir Osteoartic* 2008;43(234):60-4. Disponible en: [http://www.cirugia-osteoarticular.org/adaptingsystem/intercambio/revistas/articulos/35\\_05\\_reseccion%20primera%20fila.pdf](http://www.cirugia-osteoarticular.org/adaptingsystem/intercambio/revistas/articulos/35_05_reseccion%20primera%20fila.pdf)
12. Jebson PJL, Hayes EP, Engber WD. Proximal row carpectomy: a minimum 10-year follow-up study. *J Hand Surg Am* 2003;28(4):561-9. [https://doi.org/10.1016/s0363-5023\(03\)00248-x](https://doi.org/10.1016/s0363-5023(03)00248-x)
13. Hudak PL, Amadio PC, Bombardier C, Beaton D, Cole D, Davis A, et al. Development of an upper extremity outcome measure: The DASH (disabilities of the arm, shoulder, and hand). *Am J Ind Med* 1996;29(6):602-8. [https://doi.org/10.1002/\(SICI\)1097-0274\(199606\)29:6<602::AID-AJIM4>3.0.CO;2-L](https://doi.org/10.1002/(SICI)1097-0274(199606)29:6<602::AID-AJIM4>3.0.CO;2-L)
14. Montero Vilela J, Baydal Bertomeu JM, Garrido Jaen JD, Bermejo Bosch I, Page Del Pozo AF, Porcar Seder RM, et al. Objetivamos los gestos característicos de la mano. *Revista de Biomecánica* 2012;(58):47-0. Disponible en: <https://m.riunet.upv.es/bitstream/handle/10251/38483/MONTERO%3BBaydal%3BGarrido%20-%20Objetivamos%20los%20gestos%20caracter%20C3%ADsticos%20de%20la%20mano.pdf?sequence=1&isAllowed=y>
15. DiDonna ML, Kiefhaber TR, Stern PJ. Proximal row carpectomy: study with a minimum of ten years of follow-up. *J Bone Joint Surg Am* 2004;86(11):2359-65. PMID: 15523004
16. Green DP, Perreira AC, Longhofer LK. Proximal row carpectomy. *J Hand Surg Am* 2015;40(8):1672-6. <https://doi.org/10.1016/j.jhsa.2015.04.033>
17. França Bisneto EN, Freitas MC, Paula E JL de, Mattar Jr R, Zumioti AV. Comparison between proximal row carpectomy and four-corner fusion for treating osteoarthritis following carpal trauma: a prospective randomized study. *Clinics (Sao Paulo)* 2011;66(1):51-5. <https://doi.org/10.1590/s1807-59322011000100010.13>
18. El-Mowafi H, El-Hadidi M, El-Karef E. Proximal row carpectomy: a motion-preserving procedure in the treatment of advanced Kienbock's disease. *Acta Orthop Belg* 2006;72(5):530-4. PMID: 17152414
19. Renart IP, Gómez CL, Pujals JI, Rodríguez JDC. Resección de la primera fila del carpo (Carpectomía proximal). *Revista Iberoamericana de Cirugía de la Mano* 2005;33(67):22-30. <https://doi.org/10.1055/s-0037-1606674>
20. Richou J, Chuinard C, Moineau G, Hanouz N, Hu W, Le Nen D. Proximal row carpectomy: Long-term results. *Chir Main* 2010;29(1):10-5. <https://doi.org/10.1016/j.main.2009.10.003>
21. Ali MH, Rizzo M, Shin AY, Moran SL. Long-term outcomes of proximal row carpectomy: a minimum of 15-year follow-up. *Hand (NY)* 2012;7(1):72-8. <https://doi.org/10.1007/s11552-011-9368-y>
22. Bijon C, Saab M, Amouyel T, Sturbois-Nachef N, Guerre E, Chantelot C. Long-term radiological changes and functional outcomes after proximal row carpectomy: Retrospective study with 3 years' minimum follow-up. *Orthop Traumatol Surg Res* 2020;106(8):1589-95. <https://doi.org/10.1016/j.otsr.2020.03.038>
23. Hogan CJ, McKay PL, Degnan GG. Changes in radiocarpal loading characteristics after proximal row carpectomy. *J Hand Surg Am* 2004;29(6):1109-13. <https://doi.org/10.1016/j.jhsa.2004.07.006>
24. Stern PJ, Agabegi SS, Kiefhaber TR, DiDonna ML. Proximal row carpectomy. *J Bone Joint Surg Am* 2005;87 Suppl 1(Pt 2):166-74. <https://doi.org/10.2106/JBJS.E.00261>
25. Rabinovich RV, Lee SJ. Proximal row carpectomy using decellularized dermal allograft. *J Hand Surg Am* 2018;43(4):392.e1-392.e9. <https://doi.org/10.1016/j.jhsa.2018.01.012>
26. Ishida O, Tsai TM, Atasoy E. Long-term results of denervation of the wrist joint for chronic wrist pain. *J Hand Surg Br* 1993;18(1):76-80. [https://doi.org/10.1016/0266-7681\(93\)90202-q](https://doi.org/10.1016/0266-7681(93)90202-q)