

# Prácticas culturales maternas en el cuidado y onfalitis complicada: reporte de caso clínico

Garay Cabrera, Gianni Raymunda

**Gianni Raymunda Garay Cabrera**  
Universidad de Huánuco, Perú

## Revista Peruana de Ciencias de la Salud

Universidad de Huánuco, Perú  
ISSN: 2707-6954  
ISSN-e: 2707-6946  
Periodicidad: Trimestral  
vol. 5, núm. 1, 2023  
revpercienciasdelasalud@udh.edu.pe

Recepción: 15 Agosto 2022  
Aprobación: 28 Noviembre 2022  
Publicación: 03 Enero 2023

URL: <http://portal.amelica.org/ameli/journal/652/6524807011/>

DOI: <https://doi.org/10.37711/rpcs.2023.5.1.401>

**Resumen:** Actualmente, los casos de infección grave en el recién nacido son ocasionales. La onfalitis es una infección del ombligo y los tejidos que lo rodean; tradicionalmente cursa con eritema, induración, mal olor e hipersensibilidad de la piel periumbilical que se asocia o no a exudado purulento. Se reporta el caso de un recién nacido de 20 días de vida que acudió al servicio de emergencia por sepsis neonatal, absceso en dedo, celulitis periorbital y hernia umbilical. Describimos la aparición del cuadro clínico, la evolución y el tratamiento. De esta forma, la calidad de vida de los neonatos depende, en gran medida, de los cuidados de salud que se les brinda. A pesar de que la onfalitis tiene un progreso propicio, los casos complicados con fascitis necrotizante, mionecrosis o padecimiento sistémico pueden llevar a una alta morbimortalidad.

**Palabras clave:** onfalitis, recién nacido, cuidados de enfermería, entorno cultural, prácticas maternas (Fuente: DeCS - BIREME)..

**Abstract:** Currently, cases of severe infection in the newborn are occasional. Omphalitis is an infection of the umbilicus and surrounding tissues; it traditionally presents with erythema, induration, foul odor and hypersensitivity of the periumbilical skin associated or not with purulent exudate. We report the case of a 20-day-old newborn who presented to the emergency department with neonatal sepsis, finger abscess, periorbital cellulitis and umbilical hernia. We describe the onset of the clinical picture, evolution and treatment. Thus, the quality of life of neonates depends, to a large extent, on the health care provided to them. Although omphalitis has a favorable progression, cases complicated with necrotizing fasciitis, myonecrosis or systemic disease can lead to high morbidity and mortality.

**Keywords:** omphalitis, newborn, nursing care, cultural environment, maternal practices (Source: MeSH - NLM)..

## INTRODUCCIÓN

A nivel mundial, aproximadamente 135 millones de niños nacen cada año y 1,5 millones de los neonatos mueren por infecciones; muchas de ellas tienen como puerta de entrada el cordón umbilical<sup>(1,2)</sup>.

Con el desarrollo de la atención perinatal adecuada, la incidencia de la onfalitis se ha reducido notablemente; ocurre en una proporción menor del 1 % en países desarrollados y entre el 2-3 % en países en vías de desarrollo<sup>(3)</sup>. Los

principales agentes etiológicos son: *Staphylococcus aureus*, *Streptococcus beta-hemolítico*, *Escherichia coli* y *Klebsiella*. Los mecanismos de propagación son la demora en la oclusión de los vasos umbilicales, que consienten el acceso directo de los microorganismos al torrente sanguíneo, y la formación de trombos sépticos y migración a diversos órganos<sup>(4)</sup>. Además, ésta varía visiblemente en función a la falta de asepsia después del parto, de las medidas de higiene del entorno, a los contaminantes que están expuestos<sup>(5)</sup> y a los cuidados aplicados, pues el mal cuidado del cordón umbilical por parte de la madre, debido a la inexperiencia y la técnica deficiente para la limpieza, son los factores de riesgo más significativos para padecer onfalitis<sup>(2)</sup>.

La onfalitis, infección aguda del cordón umbilical y tejidos contiguos, es considerada una urgencia pediátrica transcendental. Esta es de riesgo cuando acontece una septicemia sistémica originada por la osmosis de los vasos umbilicales, ya que puede cursar complicaciones como fascitis necrosante, mionecrosis<sup>(6)</sup>, enfermedad sistémica, tétanos neonatal o la erisipela en la zona umbilical, sepsis<sup>(7)</sup> y muerte neonatal<sup>(8)</sup>. Por ello, tras el diagnóstico, la atención oportuna y el seguimiento del recién nacido (RN) son fundamentales para el inicio de antibioterapia parenteral con el propósito de amenorar consecuencias y reducir la morbilidad neonatal, así como el gasto sanitario.

## PRESENTACIÓN DEL CASO

Masculino de 20 días de nacido ingresa al Servicio de Neonatología de un hospital materno infantil de Huánuco, referido de un centro de Salud, donde le atendieron 10 días antes por presentar fiebre 38-40 °C. Le administraron paracetamol en 2 oportunidades por 3 días y la fiebre persistía (40 °C); el sexto día le indican ceftriaxona por 5 días. La madre refiere que en el dedo medio del bebé le salió una bolita, la cual reventó; se comienza a hinchar y tornarse de color blanquecino. Por lo tanto, es referido con diagnóstico médico: dactilitis d/c sífilis.

### *Antecedentes perinatales*

Producto de tercera gestación, control prenatal desde los 4 meses. Parto eutócico hospitalario a las 40 semanas, nació con 3,740 gr, talla 51 cm, prueba Apgar 8/10, grupo sanguíneo O+ y negativo a prueba rápida COVID-19. Alta a las 24 horas de nacido, alimentación al seno materno cada 2 horas durante 10 a 15 minutos, inmunización BCG y HvB.

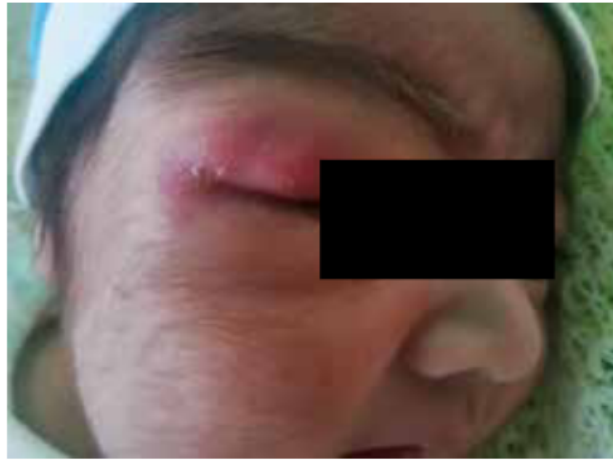Madre refiere que RN en el momento del parto se cayó al piso, motivo por el cual procedieron a efectuar rayos X de cabeza y ecografía transfontanelar para descartar TEC. En relación a la madre, de 29 años, al examen físico se evidencia la presencia de rubor en el seno izquierdo, mamas congestionadas y aumentadas de tamaño con signos de mastitis. Recibe tratamiento por vía oral de dicloxacilina e ibuprofeno por mastitis puerperal.

Al llegar el RN al hospital materno, en la exploración física: peso 3,700 g, talla 51,8 cm, temperatura (T°) 37°C, frecuencia respiratoria (FR) 62/min, frecuencia cardíaca (FC) 132/min, saturación de oxígeno (SpO<sub>2</sub>) 98 % y llenado capilar 2 segundos, pupilas isocóricas e isorreflexivas, ojo izquierdo presenta edema y

está con oclusión ocular parcial (ver Figura 1), campos pulmonares sin agregados, precordio hiperdinámico, ruidos cardiacos rítmicos de adecuada intensidad, sin soplos. Abdomen ligeramente distendido y depresible, con hernia umbilical, cicatriz umbilical hiperémica con presencia de una esfera negra ( jipuchi) y éste con signos de inflamación y secreción color café en moderada cantidad y maloliente, peristalsis audible. Genitales masculinos, testículos en bolsa escrotal edematizados. Extremidades sin movimientos anormales, dedo medio de mano izquierda con inflamación con absceso, piel blanquecina y uña negruzca con herida infectada en hiperextensión permanente, cubierto con gasas secas (ver Figura 2).

**Figura 1.**

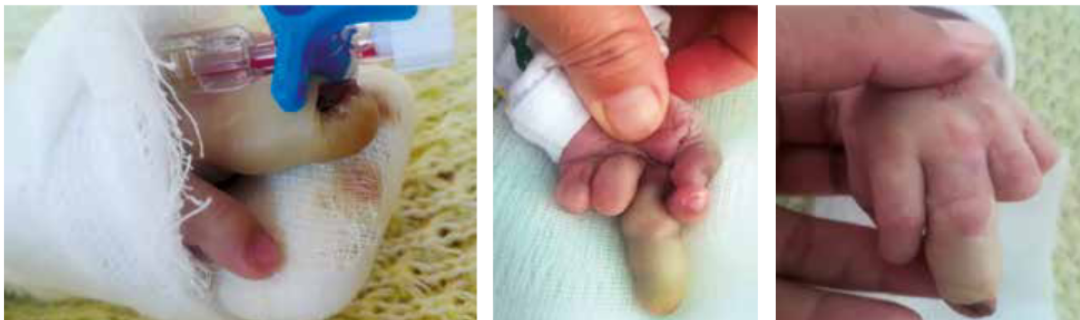Ojo izquierdo con edema con oclusión ocular parcial y edematizado



**Figura 1.** Ojo izquierdo con edema con oclusión ocular parcial y edematizado

**Figura 2.**

Dedo medio de mano izquierda presenta signos de inflamación con absceso y piel blanquecina; uña negruzca con herida infectada en hiperextensión permanente cubierta con gasas secas



**Figura 2.** Dedo medio de mano izquierda presenta signos de inflamación con absceso y piel blanquecina; uña negruzca con herida infectada en hiperextensión permanente cubierta con gasas secas

### Diagnóstico médico •

- Sepsis neonatal. •
- Absceso en dedo. •
- Celulitis periorbital. •
- Hernia umbilical.

Se instala O<sub>2</sub> x CBN a 2 litros por minuto, SpO<sub>2</sub> 96 %. Se coloca al recién nacido en posición semifowler; asimismo, se instala sonda orogástrica y vía periférica en miembro superior izquierdo, se transfunde dextrosa 10 % (100 cc) + ClNa 20% (1,2ml) + ClK 20 % (0.8 ml) VT= 407/24 horas (16.9 cc/hora), oxacilina 37 mg EV C/12 horas, cefotaxima 247 mg Ev C/8 horas, dexametasona 0,37 mg EVC/8 horas, paracetamol 7 gotas VO, Si T° ≥ 38°C, aplicación vía tópica de mupiricina 2% en mano izquierda, en horarios de mañana y noche.

### RESULTADOS

• 04/04/2021. Hb = 13.23 g/dL, Hto = 41% VSG = 18 mm/h, leucocitos = 19 250 mmc, plaquetas = 331 000 mmc PCR 3+ positivo, bilirrubina total = 7.10 mg/dL, bilirrubina directa = 0.51 mg/dl, bilirrubina indirecta = 6.59 mg/ dL, transaminasa TGO = 42 U/L, transaminasa TGP = 40 U/L, fosfatasa alcalina = 302 U/L.

• 05/04/2021. Examen de orina: - leucocitos 4 – 8 x c - hematíes 0 – 1 x c - piocitos 0 – 2 x c - glucosa: 70 mg/dL

• 07/04/2021. Hemograma: Leucocitos = 8 500 mmc, plaquetas = 280 000 mmc, Hb = 13.2 g/dL, Hto = 41 % - PCR (3+), urea = 24 mg/dL, creatinina 0.53 mg/L.

### Intervención

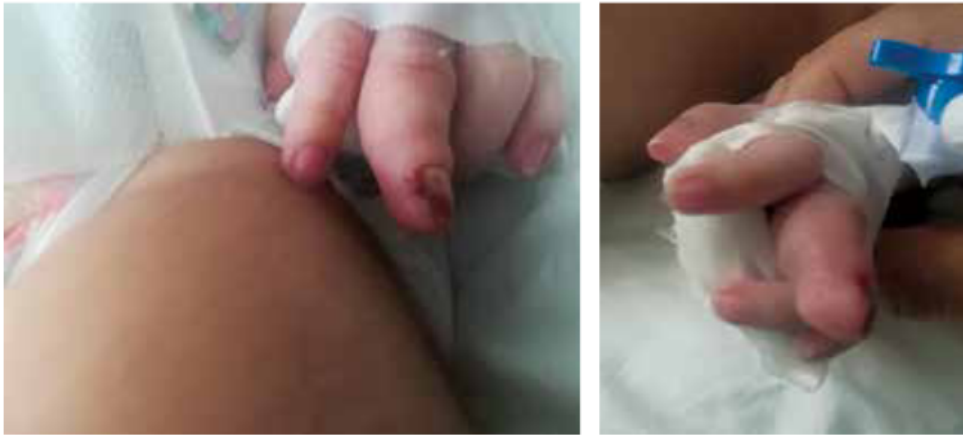Se hospitaliza en cuidados intermedios del Servicio de Neonatología Patológica, en cuna radiante a T° 27 °C con abrigo y calor local. Recibe apoyo ventilatorio de O<sub>2</sub> húmedo a 1 L por minuto, con vía periférica infundiendo dextrosa 10% + electrolitos a 17 mgts/min y vigilancia permanente. Al día siguiente se suspende infusión venosa y se prosigue con el monitoreo de SpO<sub>2</sub>. Continúa con antibioticoterapia y se incrementa el ciprofloxacino 2 gotas en cada ojo. Se proporciona leche extraída de ambos pechos de la madre.

06/04/2021. Se inicia destete de O<sub>2</sub> en 2 ocasiones sin resultados favorables, por lo que se reinicia oxigenoterapia x CBN a 0.5 L/min, con resultado de SpO<sub>2</sub> de 92-94 %; continúa con leche extraída de la madre, se estimula succión y contacto infante/madre. No realiza deposiciones. Se prueba destete en 2 oportunidades, pero desatura hasta 54 %; continua con O<sub>2</sub> a 0.5 L/min.

07/04/2021. RN en servocuna, en Cuidados Intermedios, hidratado, activo y reactivo. Se observa: párpado derecho edematizado con puntos rojos, a la palpación aparentemente líquido en la zona de párpados. Dedo medio de la mano izquierda afectado con ligero edema en mejoría, se continúa con la curación diaria (ver Figura 3).

**Figura 3.**

Mano de lado izquierdo, dedo medio, ligeramente edema con uña negruzca  
Tomografía axial computarizada de tórax mostrando bula respiratoria o ampolla de enfisema



**Figura 3.** Mano de lado izquierdo, dedo medio, ligeramente edema con uña negruzca

Se efectuó curación permanente del cordón umbilical, que se encuentra blando depresible y con hernia. Miembros inferiores desde el muslo, edematizados, se forma fóvea a la palpación. Se coloca en posición prona y se conserva en destete de O<sub>2</sub> manteniendo SpO<sub>2</sub> de 91-95 % - en observación permanente. Médico solicita ecografía de vías urinarias y renales, realiza contra referencia para ayudar al diagnóstico a hospital de mayor complejidad.

08/04/2021. Se realiza traslado al hospital regional para ecografía; resultado: riñones ecográficamente conservados, líquido libre laminar en espacio de Morrison e imágenes quísticas en ambos hemitórax a predominio izquierdo.

RN desatura (disminuye a 69 %), se observa cianosis en cara y se instala O<sub>2</sub> por CBN a 1 L/min (SpO<sub>2</sub> = 98 %). Médico coordina referencia, siendo no admitido. Se comunica a médico de turno que se observan los miembros inferiores y ambos párpados más edematizados con FC 72 latidos/min.

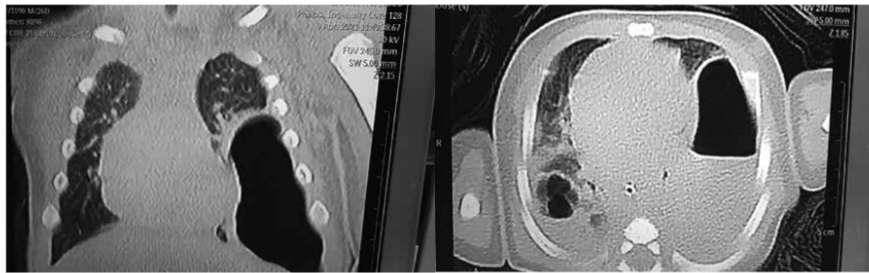
A las 18:40 horas, el RN se encuentra muy delicado, se realiza referencia al hospital regional. Se procede a su traslado en cuna de transporte y se administra O<sub>2</sub> húmedo por CBN. Realizan una tomografía axial computarizada de tórax y se observa bula respiratoria (ver Figura 4).

## CASO CLÍNICO

Una de las patologías más frecuentes que contribuye con la morbimortalidad en los recién nacidos es la sepsis<sup>(9,10)</sup>. El caso nos muestra un origen totalmente previsible y que, por lo mismo, no debería ocurrir. Paciente RN masculino, presentó los siguientes síntomas:

*Síndrome infeccioso.*

Caracterizado por la presencia de edema en ojo izquierdo con oclusión ocular total y edematizado, abdomen ligeramente distendido y depresible, con hernia umbilical, cicatriz umbilical hiperémica con presencia de una esfera negra (jipuchi) y con signos de inflamación y secreción color café en moderada cantidad con olor fétido en la cicatriz umbilical, signos que integran el diagnóstico de onfalitis, sin que se refiera cultivo de la secreción.



**Figura 4**

Tomografía axial computarizada de tórax mostrando bula respiratoria o ampolla de enfisema

**Figura 4.** Tomografía axial computarizada de tórax mostrando bula respiratoria o ampolla de enfisema

*Síndrome de distrés respiratorio.*

RN desatura (disminuye a 69 %). Se observa cianosis en cara y se instala O<sub>2</sub> por CBN a 1 L/min (SpO<sub>2</sub> = 98 %) – escala de Silverman a 3 puntos.

*Bulla respiratoria o ampolla de enfisema.*

El vocablo bulla proviene del latín *bullae*, que significa “burbuja que se forma en el agua cuando llueve”<sup>(11)</sup> y se define como espacio aéreo mayor o igual a 1 cm de diámetro, sin pared epitelial dentro del parénquima pulmonar enfisematoso (80 %) o normal (20 %). Aunque el mecanismo del progreso del padecimiento no está determinado, se produce a raíz de la destrucción y dilatación de los espacios aéreos distales o los bronquiolos terminales. Es una forma de padecimiento localizado y no indica necesariamente la presencia de enfisema generalizado. Si ocupa 30 % del hemitórax se denomina bulla gigante, siendo esta rara. Puede verse en cualquiera de las categorías de enfisema según localización de este en el acini. Puede ser congénita o adquirida, única o múltiple<sup>(12)</sup>. El tratamiento de elección en una intervención quirúrgica, que permitirá descomprimir el parénquima adyacente, la cual ha demostrado mejorar la disnea, el intercambio gaseoso, la función pulmonar y la capacidad de ejercicio.<sup>(13,14)</sup>

**Proceso de atención de enfermería**

**1. Valoración**

Fecha	Descripción
04/04/2021	Madre refiere: "En su dedo de mi bebe le salió una bolita y lo reventé, salió un líquido de esa herida".
07/04/2021	Madre refiere: "Al momento del nacimiento la obstetra que le atendió el parto soltó al bebé y cayó al piso, no dije nada hasta hoy".

## 1.

### Valoración

Datos subjetivos:

#### Datos objetivos:

##### **Dominio 1: promoción de la salud**

Madre: conocimientos insuficientes sobre prácticas básicas de salud. Madre: incapacidad para asumir la responsabilidad de realizar prácticas básicas de salud.

##### **Dominio 2: nutrición**

Dificultad para lactancia materna adecuada (madre con seno del lado izquierdo ruborizado, mamas congestionadas y aumentadas de tamaño con signos de mastitis).

##### **Dominio 3: eliminación e intercambio**

Signos de flogosis en el dedo medio de la mano izquierda.

Edema en párpado derecho.

Bolsa escrotal edematizada.

Saturación de oxígeno 54 % - 80 % (sin oxigenoterapia).

No realiza deposiciones.

Cianosis en cara.

Miembros inferiores y ambos párpados más edematizados.

Frecuencia respiratoria: 62/min.

Frecuencia cardiaca: 132/min.

Dificultad respiratoria.

Abdomen ligeramente distendido y depresible.

##### **Dominio 7: rol/relaciones**

Se evidencia inexperiencia por parte del cuidador (madre).

Miedo y ansiedad por parte de la madre (cuidador).

##### **Dominio 11: seguridad/protección**

Dedo medio de mano izquierda presenta signos de inflamación con absceso y piel blanquecina y uña negruzca con herida infectada en hiperextensión permanente cubierta con gasas secas.

Edemas en el párpado y miembros inferiores.

Temperatura (37-38 °C).

## 2. Diagnóstico de enfermería

### **Dominio 1: promoción de la salud**

Mantenimiento ineficaz de la salud (00099) relacionado con incapacidad para asumir la responsabilidad de realizar prácticas básicas de salud.

### **Dominio 2: nutrición**

Lactancia materna ineficaz (00104) relacionado con anomalía en el seno materno, dolor de la madre evidenciado por percepción de secreción láctea inadecuada. Riesgo de desequilibrio del volumen de líquidos (00025) relacionado con traumatismo y sepsis neonatal.

### **Dominio 3: eliminación e intercambio**

Estreñimiento (00011) relacionado con disminución de la motilidad gastrointestinal evidenciado por abdomen distendido y sonidos abdominales hipoactivos.

Deterioro de intercambio de gases (00030) relacionado con cambios de la membrana alveolo-capilar evidenciado por color anormal de la piel, hipoxemia.

### **Dominio 8: sexualidad**

Proceso de maternidad ineficaz (00221) relacionado con preparación cognitiva insuficiente para la crianza evidenciado después del nacimiento: técnicas inadecuadas de cuidado del bebe.

### **Dominio 11: seguridad/protección**

Riesgo de infección (00004) relacionado con proceso invasivo y alteración en la integridad cutánea.

Deterioro de la integridad cutánea (00046) relacionado con traumatismo evidenciado por alteración en la integridad cutánea y área caliente al tacto.

Hipertermia (00007) relacionado con sepsis evidenciado por piel caliente al tacto (T°: 38°C)

### *Priorización de diagnósticos*

a. Deterioro de intercambio de gases (00030) relacionado con cambios de la membrana alveolo-capilar evidenciado por color anormal de la piel, hipoxemia.

b. Deterioro de la integridad cutánea (00046) relacionado con traumatismo evidenciado por alteración en la integridad cutánea y área caliente al tacto.

c. Riesgo de infección (00004) relacionado con proceso invasivo y alteración en la integridad cutánea.

d. Riesgo de desequilibrio del volumen de líquidos (00025) relacionado con traumatismo y sepsis neonatal.

e. Lactancia materna ineficaz (00104) relacionado con anomalía en el seno materno, dolor de la madre evidenciado por percepción de secreción láctea inadecuada.

### **3. Planificación: interrelación en el plan de cuidados nanda, nic, noc**

#### **Diagnóstico de enfermería:**

Deterioro de intercambio de gases (00030) relacionado con cambios de la membrana alveolo-capilar evidenciado por color anormal de la piel, hipoxemia.



### 4. Ejecución y evaluación

NANDA	NOC	NIC
<b>Diagnóstico de enfermería</b>	<b>Estado respiratorio: intercambio gaseoso (0402)</b>	<b>Monitorización de los signos vitales (006680)</b>
Deterioro de intercambio de gases relacionado con cambios de la membrana alveolo-capilar evidenciado por color anormal de la piel, hipoxemia. COD: 00030 Dominio 3 Eliminación e intercambio. Clase 4 Concepto: intercambio de gases.	Intercambio alveolar de CO <sub>2</sub> y O <sub>2</sub> para mantener las concentraciones de gases arteriales. Dominio: salud Fisiológica (II). Clase: cardiopulmonar (E). Escala: • Grave. • Sustancial. • Moderado. • Leve. • Ninguno. Indicadores: (040203): disnea de reposo. (040206): cianosis. (040207): somnolencia. (040211): frecuencia respiratoria. (040213): hallazgo en la radiografía de tórax. (040214): equilibrio entre ventilación y perfusión.	<b>Actividades:</b> • Control de pulso, temperatura y estado respiratorio. • Observar y registrar fluctuaciones. • Registrar signos y síntomas de hipo/hipertermia. • Observar presencia y calidad de pulsos. • Observar color, temperatura y humedad de la piel.  <b>Oxigenoterapia (3320)</b> <b>Actividades:</b> • Eliminar las secreciones bucales, nasales y traqueales. • Mantener la permeabilidad de vías aéreas. • Preparar equipo de oxígeno y administrar caliente y húmedo. • Administrar oxígeno suplementario según ordenes médicas. • Vigilar el flujo de litros de oxígeno. • Comprobar la posición de los dispositivos de aporte de oxígeno. • Controlar la eficacia de la oxigenoterapia (pulsímetro). • Comprobar la tolerancia de la suspensión del aporte de la administración de oxígeno. • Observar si se produce lesiones de la piel por la fricción del dispositivo de oxígeno.  <b>Manejo de las vías aéreas (3140)</b> <b>Actividades:</b> • Colocar al paciente para maximizar el potencial de ventilación. • Insertar una vía aérea oral o nasofaríngea, según corresponda. • Realizar fisioterapia torácica, si está indicado. • Auscultar los sonidos respiratorios, observando disminución o ausencia de la ventilación y la presencia de sonidos adventicios.

### 3.

Deterioro de intercambio de gases (00030) relacionado con cambios de la membrana alveolo-capilar evidenciado por color anormal de la piel, hipoxemia.

#### Diagnóstico de enfermería:

Deterioro de intercambio de gases (00030) relacionado con cambios de la membrana alveolo-capilar evidenciado por color anormal de la piel, hipoxemia

### 4.

Deterioro de intercambio de gases (00030) relacionado con cambios de la membrana alveolo-capilar evidenciado por color anormal de la piel, hipoxemia

Estado respiratorio: intercambio gaseoso (COD: 0402)	Escala de valoración					Objetivo alcanzado		
	Grave	Sustancial	Moderado	Leve	Ninguno	Fecha: 07/05/2021		
<b>Intercambio alveolar de CO<sub>2</sub> y O<sub>2</sub> para mantener las concentraciones de gases arteriales</b>								
Puntuación global	1 (20 %)	2 (40 %)	3 (60 %)	4 (80 %)	5 (100 %)	Alcanzado	Parcial	No alcanzado
Indicadores								
(040203): disnea de reposo		X	→		X		X	
(040206): cianosis	X	→	X					X
(040207): somnolencia		X	→		X	X		
(040211): frecuencia respiratoria		X	→		X	X		
(040213): hallazgo en la radiografía de tórax	X	→	X					X
(040214): equilibrio entre ventilación y perfusión	X	→			X		X	

5. Planificación: interrelación en el plan de cuidados *nanda, nic, noc*

**Diagnóstico de enfermería:**

Deterioro de la integridad cutánea (00046) relacionado con traumatismo evidenciado por alteración en la integridad cutánea y área caliente al tacto

5.

Deterioro de la integridad cutánea (00046) relacionado con traumatismo evidenciado por alteración en la integridad cutánea y área caliente al tacto

NANDA	NOC	NIC
<b>Diagnóstico de enfermería</b>	<b>Curación de la herida: por segunda intención (1103)</b>	<b>Protección contra las infecciones (06550)</b>
Deterioro de la integridad cutánea relacionado con traumatismo evidenciado por alteración en la integridad cutánea y área caliente al tacto. COD: 00046 DOMINIO 11: Seguridad/ Protección Clase 2: Lesión física	Magnitud de regeneración de células y tejidos en una herida abierta Dominio: salud fisiológica (II) Clase: cardiopulmonar (E) <b>Escala:</b> Extenso. Sustancial. Moderado. Escaso. Ninguno. <b>Indicadores:</b> (110301): granulación. (110321): disminución del tamaño de la herida. (110303): secreción purulenta. (110304): secreción serosa. (110305): secreción sanguinolenta. (110322): inflamación de la herida. (110308): edema perilesional. (110310): ampollas cutáneas.	<b>Actividades:</b> • Observar los signos y síntomas de infección sistémica y localizada. • Observar la vulnerabilidad del paciente a las infecciones. • Vigilar el recuento absoluto de granulocitos, recuento de leucocitos y la fórmula leucocitaria. • Limitar el número de visitas, según corresponda. • Mantener la asepsia para el paciente de riesgo. • Aplicar técnicas de aislamiento, si es preciso. • Proporcionar los cuidados adecuados a la piel en las zonas edematosas. • Inspeccionar la existencia de eritema, calor extremo, o exudados en la piel y las mucosas. • Fomentar ingesta adecuada de líquidos. • Fomentar una ingesta nutricional suficiente. • Utilizar los antibióticos con sensatez. • Instruir al paciente y a la familia cerca de las diferencias entre infecciones virales y bacterianas.  <b>Cuidados de las heridas (03660)</b> <b>Actividades</b> • Despegar los apósitos y el esparadrapo. • Monitorizar las características de la herida, influyendo drenaje, color, tamaño y olor. • Medir el lecho de la herida, según corresponda. • Limpiar con solución salina fisiológica o un limpiador no tóxico, según correspondiente. • Administrar cuidados de la ulcera cutánea, si es necesario. • Aplicar una crema adecuada en la piel/lesión, según corresponda. • Inspeccionar la herida cada vez que se realice el cambio del vendaje. • Comparar y registrar regularmente cualquier cambio producido en la herida. • Cambiar de posición al paciente como mínimo cada 2 horas según corresponda. • Fomentar administración de líquidos parenterales, según corresponda. • Documentar la localización, el tamaño y el aspecto de la herida.

6. Ejecución y evaluación:

**Diagnóstico de enfermería:**

Deterioro de la integridad cutánea (00046) relacionado con traumatismo evidenciado por alteración en la integridad cutánea y área caliente al tacto

Curación de la herida: por segunda intención (1103)	Escala de valoración					Objetivo alcanzado fecha: 07/05/2021		
	Extenso	Sustancial	Moderado	Escaso	Ninguno	Alcanzado	Parcial	No alcanzado
Puntuación global	1 (20 %)	2 (40 %)	3 (60 %)	4 (80 %)	5 (100 %)			
Indicadores								
(110301): granulación.		X →		X			X	
(110321): disminución del tamaño de la herida.	X →		X					X
(110303): secreción purulenta.		X →			X	X		
(110304): secreción serosa.		X →			X	X		
(110305): secreción sanguinolenta.				X →	X			X
(110322): inflamación de la herida.	X →			X			X	
(110308): edema perilesional.		X →			X			X
(110310): ampollas cutáneas.	X →			X			X	

## 6.

Deterioro de la integridad cutánea (00046) relacionado con traumatismo evidenciado por alteración en la integridad cutánea y área caliente al tacto

## DISCUSIÓN

El profesional de enfermería en el primer contacto debe tener información del curso del embarazo, el parto y el comportamiento del RN; y a su vez, debe identificar signos de alarma e indicadores de diseminación sistemática de la infección<sup>(15)</sup>, e iniciar cobertura antibiótica contra los posibles agentes patógenos obtenidos en la comunidad, debido a que la meningitis es la principal afección en la sepsis de inicio tardío<sup>(16)</sup>. Los antibióticos como la ampicilina y la cefalosporina de tercera generación con buena penetración en el SNC, deben ser los de primera elección<sup>(17)</sup>.

Las infecciones continúan siendo el origen principal de la mortalidad infantil. Alrededor de la mitad de las muertes que se registran en el primer año de vida suceden en el periodo neonatal precoz o temprano<sup>(18)</sup>. Dentro de ellas, la sepsis, infecciones respiratorias y la onfalitis constituyen un problema de salud pública en países en desarrollo su incidencia es alta<sup>(19)</sup>.

La sepsis neonatal se presenta con una incidencia de 1 a 5/1000 RN vivos, con una mortalidad de 20-25 %. La meningitis bacteriana se presenta en el 25 % del total de las causas de sepsis neonatal.

Dentro de los principales agentes etiológicos se reportan: Streptococcus del grupo B, seguido por *E. coli*, *Staphylococcus aureus*, *Klebsiella pneumoniae* y *Pseudomonas*<sup>(20,21)</sup>.

Según Salcedo *et al.*<sup>(22)</sup>, la onfalitis es la infección de la piel periumbilical típica dentro de la primera semana de vida, con presencia de induración, eritema de aproximadamente 5 mm con secreción sanguinolenta, fétido y dolor asociado o no a exudado purulento de la base del ombligo<sup>(23)</sup>. Esta infección puede ser muy localizada o acompañarse de fiebre o decaimiento. En un estudio se enfatiza que no se dio el seguimiento y no se contó con el cultivo de la secreción de la cicatriz umbilical, ya que el diagnóstico de la onfalitis es principalmente clínico y se reafirma con el aislamiento del germen en cultivos<sup>(4)</sup>.

En una revisión realizada por Zupan *et al.* <sup>(24)</sup> se plantea la posibilidad de que algunos recién nacidos presenten una infección leve subclínica originada después del alta, sin signos alarmantes para la familia, y se resuelve naturalmente.

Asimismo, en la revisión Cochrane (2011), de acuerdo con Zupan *et al.* <sup>(24)</sup>, para el cuidado del cordón umbilical se encontró que no se han incorporado las sugerencias dadas en 1998, que describen que, para el manejo del cordón, en primer lugar, se higienizan las manos con agua y jabón, y se debe conservar seco y expuesto al aire o cubierto sutilmente con ropa limpia. Esto fue refrendado por organizaciones internacionales como el National Institute for Health and Care Excellence y la American Academy of Pediatrics. No hay suficiente evidencia para recomendar el uso de antimicrobianos tópicos; la decisión de utilizarse dependerá de las condiciones particulares. Con el uso de estos antisépticos, como el alcohol al 70%, clorhexidina, sulfadiazina de plata o tintura de yodo, se retarda el desprendimiento del cordón <sup>(25, 26)</sup>, lo que podría favorecer la presentación de la onfalitis. No obstante, los excelentes cuidados perinatales asistidos una depreciación de la tasa de morbilidad de la onfalitis y, en este escenario, el efecto antiséptico que acrecienta la clorhexidina no se convierte en un beneficio clínico relevante <sup>(27)</sup>.

Evans y colaboradores <sup>(28)</sup> aseveran que en los RN los factores pronósticos con choque séptico (38 %) son el origen de infecciones bacterianas por gran-negativos de los casos y el 62,5% de la mortalidad por sepsis. En la misma línea, Moreno *et al.* <sup>(29)</sup> ratifican que los factores de riesgo para su aparición son el bajo peso al nacer, trabajo de parto prolongado, rotura prematura de membranas, corioamnionitis y el cateterismo umbilical, los partos domiciliarios, y el cuidado impropio del muñón.

Mendes y Martins <sup>(30)</sup> refieren que la madre juega un papel importante en el cuidado de sus niños, bajo el asesoramiento del personal de enfermería. Esta participación debe garantizar una continuidad de los cuidados prestados en casa; así, se logrará el compromiso cuanto más motivadas se sientan.

En un estudio retrospectivo se informa acerca de una incidencia de meningitis bacteriana 32,3/1000, observando un predominio de bacilos gran-negativos (61 %) y mortalidad del 23 % <sup>(31)</sup>. En el abordaje inicial del estado de choque en el neonato se deben considerar datos clínicos como: cianosis, soplo cardíaco, discrepancias de presión arterial en las extremidades y pulsos, para valorar el monitoreo electrocardiográfico y el uso de prostaglandinas <sup>(32)</sup>.

## CONCLUSIONES

Tras los múltiples estudios revisados y la variabilidad de resultados obtenidos, el síndrome de disfunción multiorgánica es el motivo más común de mortalidad en las unidades de cuidados intensivos. Los pulmones y los riñones son los órganos afectados, por lo que hasta el 60 % de los pacientes requieren paralelamente apoyo respiratorio y terapia de sustitución renal <sup>(33)</sup>. Por ende, es indispensable abrir nuevas vías de investigación que quizás en la posterioridad puedan considerar un nuevo cambio en la ejecución del cuidado del cordón umbilical hasta su desprendimiento.

## REFERENCIAS

1. Capurro H. Cuidado tópico del cordón umbilical en el nacimiento. Aspectos prácticos de la Biblioteca de Salud Reproductiva de la OMS. Ginebra: Organización Mundial de la Salud (OMS): 2004.
2. Collaguaso GF. Prevalencia y factor de riesgo de onfalitis en el recién nacido de neonatología Hospital San Vicente de Paúl Pasaje [internet]. Machala: Universidad Técnica de Machala; 2009 [Consultado: 2021 Ago 8]; Disponible en: <http://repositorio.utmachala.edu.ec/jspui/bitstream/123456789/2313/1/T-UTMACH-FCQS- PRE-E.088.pdf>
3. Fraser N, Davies B, Cusack J. Neonatal omphalitis: a review of its serious complications. *Acta Paediatr* [Internet]. 2006 [Consultado: 2021 Ago 8]; 199: 519–522. doi: <https://doi.org/10.1080/08035250600640422>
4. Vázquez E, Hernández S, Acevedo T, Cabrera-Muñoz M. Recién nacido con onfalitis y deshidratación hipernatrémica. *Bol. Med. Hosp. Infant. Mex.* [Internet]. 2011 [Consultado 2021 Ago 16]; 68(6): 455-466. Disponible en: [http://www.scielo.org.mx/scielo.php?script=sci\\_arttext&pid=S1665-11462011000600009&lng=es](http://www.scielo.org.mx/scielo.php?script=sci_arttext&pid=S1665-11462011000600009&lng=es)
5. Acosta M. Evaluación microbiológica de onfalitis en niños recién nacidos, en las parroquias rurales del Cantón Saquisilí [Internet] Ambato: Universidad Técnica de Ambato; 2018. [Consultado 2021 Abr 25]. Disponible en: <https://repositorio.uta.edu.ec/bitstream/123456789/27155/2/tesis%20onfalitis%20M.Jos%C3%A9%20Acosta.pdf>
6. Hodgins S. Chlorhexidine and Newborn Omphalitis and Mortality. *Lancet Glob Health* [Internet]. 2017 [Consultado 2021 Abr 22]; 5(3): 270-271. Disponible en: <https://www.pubmed.ncbi.nlm.nih.gov/28193393>
7. Álvaro E, Fernández F, Recio V. Patología umbilical frecuente [Internet] [Consultado 2021 Jun 15]. Disponible en: <http://aeped.es/sites/default/files/documentos/41.pdf>
8. Gras-Le Guen C, Caille A, Launay E, et al. Dry Care versus Antiseptics for Umbilical Cord Care: A Cluster Randomized Trial. *Pediatrics* [Internet]. 2017 [Consultado 2021 Jun 12]; 139(1). doi: <https://doi.org/10.1542/peds.2016-1857>
9. Cortés J, Fernández L, Beltrán E, et al. Sepsis neonatal: aspectos fisiopatológicos y biomarcadores. *Medicas UIS* [Internet]. 2019 [Consultado 2021 May 05]; 32(3): 35-47. doi: <https://doi.org/10.18273/revmed.v32n3-2019005>
10. Burga-Montoya G, Luna-Muñoz C, López L. Factores de riesgo asociados a sepsis neonatal temprana en prematuros de un Hospital Nacional Docente Madre Niño, 2017. *Rev. Fac. Med. Hum.* [Internet]. 2019 [Consultado 2022 Mar 8]; 19(3): 35-42. doi: <http://dx.doi.org/10.25176/RFMH.v19i3.2165>.
11. Llobregat N, Villegas F, Baquero F. Enfermedad bullosa. *Neumomadrid* [Internet] [Consultado 2021 May 5]. Disponible en: [https://www.neumomadrid.org/wp-content/uploads/monogxvi\\_6.\\_enfermedad\\_bullosa.pdf](https://www.neumomadrid.org/wp-content/uploads/monogxvi_6._enfermedad_bullosa.pdf)
12. Saín B. Enfisema pulmonar y bullas de enfisema. Clasificación. Diagnóstico. Tratamiento. *Rev Cubana Cir.* [Internet]. 2006 [Consultado 2021 Jun 18]; 45: 3-4. Disponible en: <http://scielo.sld.cu/pdf/cir/v45n3-4/cir22306.pdf>
13. Santolaria MA, Roche P, Costán J, Suárez F, Pérez A, Anoro L. Autobullectomía bilateral. *Rev Patol Respir.* [Internet]. 2011 [Consultado 2021 May 5]; 14(1): 19-22. Disponible en: [https://www.revistadepatologiaspiratoria.org/descargas/ctl\\_servlet\\_30\(2\).pdf](https://www.revistadepatologiaspiratoria.org/descargas/ctl_servlet_30(2).pdf)

14. Palla A, Desideri M, Rossi G, Bardi G, Mazzantini D, Mussi A, et al. Elective surgery for giant emphysema: a 5-year clinical and functional follow up. *Chest* [Internet]. 2005 [Consultado 2021 May 05]; 128(4): 2043-2050. doi: <https://doi.org/10.1378/chest.128.4.2043>
15. Fajardo-Ochoa F, Olivas-Peñuñuri M. Onfalitis y fascitis necrosante en un recién nacido. Reporte de un caso. *Bol Clin Hosp Infant Edo Son* [Internet]. 2015 [Consultado 2021 Abr 17]; 32(1): 55-60. Disponible en: <https://www.medigraphic.com/pdfs/bolclinhosinfson/bis-2015/bis151k.pdf>
16. Guillén-Pinto D, Málaga-Espinoza B, Ye-Tay J, Rospigliosi-López M, Montenegro-Rivera A, Rivas M et al. Meningitis neonatal: estudio multicéntrico en Lima, Perú. *Rev. Perú. Med. Exp. salud publica* [Internet]. 2020 [Consultado 2022 May 12]; 37(2): 210-219. doi: <http://dx.doi.org/10.17843/rpmesp.2020.372.4772>.
17. Radouane A, Péhourcq F, Tramu G, Creppy EE, Bannwarth B. Influence of lipophilicity on the diffusion of cephalosporins into the cerebrospinal fluid. *Fundam Clin Pharmacol.* [Internet]. 1996 [Consultado 2022 Mar 13]; 10(3): 309-313. doi: <http://dx.doi.org/10.1111/j.1472-8206.1996.tb00311.x>
18. Miranda-del-Olmo H, Cardiel-Marmolejo LE, Reynoso E, Paulino OL, Acosta-Gómez Y. Morbilidad y mortalidad en el recién nacido prematuro del Hospital General de México. *Rev Med Hosp Gen Mex.* [Internet]. 2003 [Consultado 2021 May 12]; 66: 22-28. Disponible en: <https://www.medigraphic.com/pdfs/h-gral/hg-2003/hg031d.pdf>
19. Care CTF on PH. New grades for recommendations from the Canadian Task Force on preventive Health Care. *Can med Assoc J.* [Internet]. 2003 [Consultado 2021 May 10]; 169(3): 207-208. Disponible en: <https://www.ncbi.nlm.nih.gov/pmc/articles/PMC167122/>
20. Wynn JL, Wong HR. Pathophysiology and treatment of septic shock in neonates. *Clin Perinatol.* [Internet]. 2010 [Consultado: 2021 May 10]; 37(2): 439-479. doi: <https://doi.org/10.1016/j.clp.2010.04.002>
21. Robinson D, Kumar P, Cadichon SB. Neonatal sepsis in the emergency department. *Clin Pediatr Emerg Med.* [Internet]. 2008 [Consultado 2021 May 8]; 9(3): 160-168. doi: <https://doi.org/10.1016/j.cpem.2008.06.005>
22. Salcedo S, Ribes C, Moraga F. Recién Nacido cuidado de la piel [Internet] [Consultado 2021 Ago 25]. Disponible en: <http://www.aeped.es/protocolos/dematologia/tres/reciennacido.pdf>
23. Pérez-Moneo A, Pérez M, Molina C. Onfalitis neonatal. Guía-ABE. Infecciones en Pediatría. Guía rápida para la selección del tratamiento antimicrobiano empírico [Internet] [Consultado 2021 Ago 20]. Disponible en: [https://www.guia-abe.es/files/pdf/Guia-ABE\\_Onfalitis%20neonatal\\_v.1\\_2012.pdf](https://www.guia-abe.es/files/pdf/Guia-ABE_Onfalitis%20neonatal_v.1_2012.pdf)
24. Zupan J, Garner P, Omari A. Cuidado tópico del cordón umbilical en el nacimiento. Biblioteca Cochrane Plus, Oxford [Internet]. 2004 [Consultado: 2021 May 22]. doi: <https://doi.org/10.1002/14651858.CD001057.pub2>
25. Fraser N, Davies B, Cusack J. Neonatal omphalitis: a review of its serious complications. *Acta Paediatr* [Internet]. 2006 [Consultado: 2021 Ago 8]; 199: 519- 522. doi: <https://doi.org/10.1080/08035250600640422>
26. World Health Organization, United Nations Population Fund, Maternal and Neonatal Health in East and South-East Asia [Internet] [Consultado 2021 May 15] Disponible en: [https://www.unfpa.org/sites/default/files/pub-pdf/MaternalHealth\\_Asia.pdf](https://www.unfpa.org/sites/default/files/pub-pdf/MaternalHealth_Asia.pdf)
27. Leante J, Pérez A, Ruiz CW, Sanz E, Benavente I, Sánchez MD, et al. Recomendaciones para el cuidado del cordón umbilical en el recién nacido. *Anales*

- de Pediatría bis151k.pdf Pérez-Moneo A, Pérez M, Molina C. Onfalitis neonatal. Guía-ABE. Infecciones en Pediatría. Guía rápida para la selección del tratamiento antimicrobiano empírico j.1472-8206.1996.tb00311.x
28. Evans L, Rhodes A, Alhazzani W, Antonelli M, Coopersmith CM, French C, et al. Surviving Sepsis Campaign: International guidelines for management of severe sepsis and septic shock 2021. *Intensive Care Med.* [Internet]. 2021 [Consultado 2021 Nov 30]; 47(1): 1181-1247. doi: <https://doi.org/10.1007/s00134-021-06506-y>
  29. Pérez-Moneo A, Pérez M, Molina C. Onfalitis neonatal. Guía-ABE. Infecciones en Pediatría. Guía rápida para la selección del tratamiento antimicrobiano empírico [Internet]. [Consultado 2021 Ago 20]. Disponible en: [https://www.guia-abe.es/files/pdf/Guia-ABE\\_Onfalitis%20neonatal\\_v.1\\_2012.pdf](https://www.guia-abe.es/files/pdf/Guia-ABE_Onfalitis%20neonatal_v.1_2012.pdf)
  30. Mendes M, Martins M. La experiencia de las madres en la participación del cuidado de sus hijos hospitalizados. *Enfermería Clínica* [Internet]. 2011 [Consultado 2022 May 10]; 21(6): 338-343. doi: <https://doi.org/10.1016/j.enfcli.2011.07.009>
  31. Gómez D, Jiménez A, Rodríguez R. Meningitis bacteriana. Parte I. *Bol Med Hosp Infant Mex.* [Internet]. 1998 [Consultado 2021 Oct 11]; 55(10): 599-622. Disponible en: <https://www.imbiomed.com.mx/articulo.php?id=10645>
  32. Kamboj M. Clinical approach to the diagnoses of the inborn errors of metabolism. *Pediatr Clin North Am.* [Internet]. 2008 [Consultado 2021 Abr 11]; 55(5): 1113-1127. doi: <https://doi.org/10.1016/j.pcl.2008.07.004>
  33. Méndez R, Ramasco F, Planas A. Extracorporeal CO<sub>2</sub> removal in a case of respiratory distress syndrome by sepsis. *Rev Esp Anestesiología Reanim.* [Internet]. 2020 [consultado 2021 May 12]; 67(1): 35-38. doi: <https://doi.org/10.1016/j.redare.2019.08.001>