

Frecuencia de periodontitis apical en dientes con tratamiento endodóntico mediante tomografía computarizada volumétrica en una subpoblación de Colombia

Frequency of apical periodontitis in teeth with endodontic treatment by volumetric computed tomography in a subpopulation of Colombia

Mesa Herrera, Uriel; Blanco Fuentes, Bibiana Yorley; Moreno Monsalve, Jaime Omar

Uriel Mesa Herrera urielmesa@uic.es
UIC, Colombia
Bibiana Yorley Blanco Fuentes
bibiana.blanco@ustabuca.edu.co
Universidad Santo Tomás, Colombia
Jaime Omar Moreno Monsalve
Universidad Santo Tomás, Colombia

Ustasalud
Universidad Santo Tomás, Colombia
ISSN: 1692-5106
ISSN-e: 1692-5106
Periodicidad: Anual
vol. 21, núm. 2, 2022
ustasalud@ustabuca.edu.co

Recepción: 01 Diciembre 2021
Aprobación: 17 Mayo 2022

URL: <http://portal.amelica.org/ameli/journal/592/5923851004/>

DOI: <https://doi.org/10.15332/us.v21i2.2702>

Citación: Mesa-Herrera U, Blanco-Fuentes BY, Moreno-Monsalve JO. Frecuencia de periodontitis apical en dientes con tratamiento endodóntico mediante tomografía computarizada volumétrica en una subpoblación de Colombia. *Ustasalud* 2022;21(2): 89-93.

Resumen: Introducción: La interpretación radiográfica es un componente altamente subjetivo, pero esencial para el diagnóstico de la periodontitis apical, las radiografías periapicales podrían subestimar su identificación cuando las lesiones son pequeñas, lo que podría generar falsos negativos. Por otra parte, la tomografía computarizada volumétrica tiene mayor sensibilidad para identificar y medir lesiones periapicales sutiles.

Objetivo: Determinar la frecuencia de periodontitis apical utilizando imágenes de tomografía computarizada de haz cónico en una subpoblación colombiana.

Métodos: Un total de 318 dientes y raíces con tratamientos endodónticos adecuados fueron incluidos en este estudio y evaluados mediante tomografía computarizada de haz cónico con voxel de 0,2 mm. La zona más amplia de radiolucidez apical en cada raíz dental fue medida y se le asignó un puntaje con base en el índice de radiolucidez endodóntica; la evaluación fue realizada por dos endodoncistas y un radiólogo. Frecuencias y porcentajes fueron utilizados para el análisis estadístico.

Resultados: El 60,37% de los dientes y raíces se calificaron sanas, mientras que el 39,63% de las raíces restantes presentaron periodontitis apical.

Conclusión: La frecuencia de PA en los dientes y raíces estudiadas y que mostraron tratamiento endodóntico adecuado fue del 39,63% y el tamaño de las lesiones periapicales varió entre >0,5 y 2,5 mm.

Palabras clave: Tratamiento del conducto radicular, periodontitis periapical, ápice del diente, obturación del conducto radicular, tomografía computarizada de haz cónico.

Abstract: Introduction: Radiographic interpretation is a highly subjective but essential component for the diagnosis of apical periodontitis, periapical radiographs could underestimate the identification when they are small, which could generate false negatives. On the other hand, volumetric computed tomography

has greater sensitivity to identify and measure subtle periapical lesions.

Objective: To determine the frequency of apical periodontitis using cone beam computed tomography images in a Colombian subpopulation.

Methods: A total of 318 teeth and roots with adequate endodontic treatments were included in this study and evaluated by cone beam computed tomography with voxel size of 0.2 mm. The widest area of apical radiolucency in each tooth root was measured and a score was assigned based on the endodontic radiolucency index; the evaluation was carried out by two endodontist and a radiologist. Frequencies and percentages were used for statistical analysis.

Results: 60.37% of the teeth and roots were considered healthy, while 39.63% of the remaining roots presented apical periodontitis.

Conclusion: The frequency of AP in the teeth and roots studied and that presented adequate endodontic treatment was 39.63% and the size of the periapical lesions varied between >0.5 and 2.5 mm.

Keywords: Root canal therapy, periapical periodontitis, tooth apex, root canal obturation, cone beam computed tomography.

INTRODUCCIÓN

El objetivo básico del tratamiento endodóntico (TE) es prevenir y tratar la periodontitis apical (PA). En consecuencia, esto significa que el TE debe evitar que los microorganismos infecten o reinfecten el sistema de conductos radiculares (SCR) o los tejidos perirradiculares o erradicar, o al menos controlar, una infección del SCR ya existente [1].

Estudios clínicos de seguimiento han mostrado éxito del 73,5 al 92,3 % para los TE realizados por primera vez, sin embargo, a pesar de lo anterior, fallas de hasta 41% de persistencia de periodontitis apical (PA) han sido reportadas [2]. Los Tratamiento Endodóntico Adecuado (TEA), se han asociado con una disminución significativamente en la frecuencia de PA, a diferencia de los resultados adversos observados en los tratamientos endodónticos inadecuados (TEI). Sin embargo, estudios en diversas poblaciones refieren, no obstante, prevalencia de PA para dientes con TEA del 14% en Londres [3], 24,5% en Corea [4], 39% en Colombia [5], 40% en Estonia [6]. También es importante señalar que el análisis radiográfico con imágenes periapicales o panorámicas algunas veces tiene un valor diagnóstico incompleto, especialmente para la categorización de la calidad del TE y la detección de la PA [7]. Por lo tanto, existe una apremiante necesidad de tener sistemas precisos para cualificar la calidad del TE e identificar la PA, luego, la CBCT posiblemente adquiere un papel fundamental en la investigación endodóntica [8].

La CBCT representa un avance con respecto a las imágenes en dos dimensiones y brinda mejor información al seguimiento o resultado del tratamiento endodóntico que anteriormente no estaba disponible [9]. Actualmente, mediante la CBCT se puede identificar y medir la PA a través de diversos índices de valoración, uno de ellos es el índice de

radiolucidez endodóntica (IERI-CBCT), herramienta novedosa, altamente sensible y reproducible para juzgar el avance o la curación de la PA10. Por lo tanto, el IERI-CBCT se presenta como una herramienta objetiva, reproducible y con mayor sensibilidad para la documentación de hallazgos radiográficos sutiles [10,11].

No obstante, las imágenes CBCT pueden generar sobrediagnóstico y algunas veces la resolución no es adecuada para interpretar la apariencia de los tejidos sanos [12]. Por ejemplo, en un estudio ex vivo los investigadores analizaron mandíbulas humanas que presentaban PA, ellos encontraron que las imágenes CBCT se relacionaron con un mayor riesgo de diagnosticar falsos positivos y falsos negativos, especialmente en dientes con tratamiento endodóntico [13].

En nuestro medio son escasos los estudios valorando la PA en dientes TE usando CBCT, por lo anterior, nuestro objetivo fue determinar la frecuencia de PA en dientes con TEA mediante CBCT en una subpoblación de Colombia.

MATERIALES Y MÉTODOS

Tipo de estudio y muestra

La muestra de este estudio observacional de corte transversal se originó de 2000 CBCT de una base de datos provenientes de un centro radiológico ubicado en la ciudad de Bucaramanga, Colombia, entre 2009 y 2013.

Se descartaron numerosas CBCT, 500 por no tener TE, 400 de pacientes edéntulos, y de las 1100 CBCT restantes con al menos 1 diente con TE, se desecharon 873 por presentar imágenes de mala calidad, quedando definitivamente para la investigación 227 CBCT. Sin embargo, por conveniencia del estudio solo se incluyeron dientes o raíces con TEA, en consecuencia, se excluyeron 393 dientes con TEI (Figura. 1).

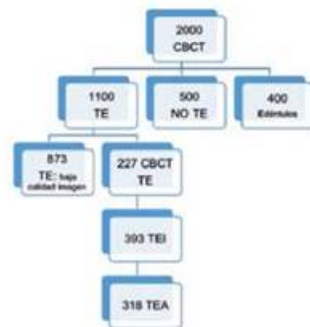


Figura 1. Diagrama de flujo del proceso de selección de la muestra

Los 318 dientes y raíces con TEA que finalmente cumplieron con los criterios de inclusión correspondieron a dientes incisivos superiores e inferiores, premolares superiores e inferiores uniradiculares y molares superiores e inferiores en los que únicamente se evaluó la raíz palatina y distal, respectivamente. La presencia o ausencia de radiolucidez periapical se calificó según la puntuación del IERI-CBCT[10] (Tabla 1).

PUNTAJE ERI	Medidas: Espacio del ligamento periodontal
1: SANO	$\leq 0,5$ mm
2: PA	$>0,5 \leq 1,0$ mm
3: PA	$>1,0 - \leq 1,5$ mm
4: PA	$>1,5 - \leq 2,00$ mm)
5: PA	$>2,0 - \leq 2,5$ mm)
6: PA	$>2,5$ mm

Tabla 1. CBCT-ERI: (Índice de radiolucidez endodóntica para tomografía computarizada volumétrica)

Fuente: Torabinejad et al. 2018 [10]

Procedimiento

Las calificaciones de la PA (medida espacio ligamento periodontal) se realizaron en una vista coronal-sagital, y la longitud se midió en milímetros en sentido vestíbulo-palatino o lingual y mesio-distal, trazando una perpendicular desde el ápice de la raíz hasta el límite superior del área radiolúcida o hipodensa en su mayor extensión[10].

Todas las imágenes fueron seleccionadas y evaluadas por dos especialistas en endodoncia, en caso de discordancia un odontólogo especialista en radiología juzgó las imágenes para llegar a un acuerdo.

El escáner utilizado para realizar las imágenes fue el I-Cat Next Generation (Ciencias de la Imagen, Hatfield, Estados Unidos de América), tamaño voxel 0,2, software de exportación de DICOM Xoram. DICOM (Imagen Digitaly Comunicación sobre Medicina). Los volúmenes obtenidos en la CBCT se abrieron en el software de reformato ondemand3d (OnDemandD App 1.0.9.2225; Cybermed, Inc, Corea del Sur).

Los pacientes participantes en este estudio firmaron un formato de consentimiento en el que se estableció que las imágenes podrían ser utilizadas con fines académicos o científicos, preservando su identidad. Las CBCT objeto del estudio se solicitaron con fines no relacionados con esta investigación. La identidad de cada paciente con CBCT permaneció en el anonimato y fueron identificados a través de un registro numérico.

Plan de análisis

El análisis estadístico en el presente estudio se realizó utilizando el programa estadístico SPSS (Paquete estadístico para las ciencias sociales, versión 17.0). Se efectuó un análisis descriptivo de frecuencias y porcentajes que incluyó las variables TEA y PA.

Consideraciones éticas

La investigación se acogió a lo dispuesto en la Resolución 8430 de 1993 para la realización de investigaciones en humanos. Por tratarse de un estudio donde la muestra la conformaron las imágenes diagnósticas, se clasificó como investigación con riesgo menor al mínimo.

RESULTADOS

Las 318 raíces investigadas pertenecían a 105 raíces palatinas y distales de molares superiores e inferiores, 69 dientes premolares superiores e inferiores y 145 dientes incisivos superiores, inferiores y caninos. El 63,80% de las raíces palatinas y distales de los dientes molares presentaron IERI-CBCT 1, y 13,10% de los incisivos y caninos mostraron IERI-CBCT 3 (Tabla 2).

GRUPO DENTAL	Molares (raíz palatina y distal)		Premolares superiores e inferiores		Incisivos superiores e inferiores y caninos		Total de dientes y raíces	
	n	%	n	%	n	%	n	%
1 (0,0 - 0,5 mm)	67	63,80	39	57,35	86	59,31	192	60,37
2 (>0,5 - ≤ 1,0 mm)	24	22,85	22	32,35	30	20,69	76	23,89
3 (>1,0 - ≤ 1,5 mm)	10	9,52	3	4,41	19	13,10	32	10,06
4(>1,5 - ≤ 2,00 mm)	4	3,80	2	2,94	5	3,45	11	3,45
5 (>2,0 - ≤ 2,5 mm)	0	0	2	2,94	3	2,07	5	1,57
6 (>2,5 mm)	0	0	0	0	2	1,38	2	0,62
Total	105	33,01	69	21,69	145	45,59	318	100

Tabla 2. Frecuencias y porcentajes por grupos dentales según los puntajes del IERI-CBCT

Se evidenció un IERI-CBCT de 1 (sanos) en el 60,37%, mientras que el 39,63% de las raíces restantes se categorizaron IERI-CBCT entre 2-6 (PA) (Tabla 3).

IERI-CBCT	Raíces con TEA	
	n	%
1	192	(60,37%)
2	76	(23,89%)
3	32	(10,06%)
4	11	(3,45%)
5	5	(1,57%)
6	2	(0,62%)
Total	318	

Tabla 3. Frecuencias y porcentajes en raíces evaluadas según puntaje IERI-CBCT

DISCUSIÓN

En el presente estudio, aplicando el IERI-CBCT, se observó el espacio del ligamento periodontal fisiológico o considerado como normal (0,0-0,5 mm) en el 60,37% de los dientes y raíces con TEA. Estos datos son semejantes al estudio de Torabinejad y otros [10] con 53,3% de dientes sanos. De igual forma, este hallazgo se relaciona con el estudio De Sousa y otros [14] quienes también encontraron sanos el 59% de los molares y 61% de los dientes anteriores con TEA. En el presente estudio y en el de Torabinejad y otros [10] en el 26,7% y el 23,89%, respectivamente, el espacio correspondiente al ligamento periodontal no fue mayor a 1 mm.

Es importante resaltar que el espacio de ligamento periodontal fue mayor a 1mm en 15,7% en el presente estudio; hallazgo similar al estudio de Torabinejad

y otros [10] con el 20%; es decir se evaluaron lesiones consideradas pequeñas, en las que el máximo valor medido fue de 2,5 mm; por lo tanto, se clasificaron como de bajo riesgo, de acuerdo con el estudio de Gudac y otros [15]. No obstante, es importante señalar el sobrediagnóstico de PA en dientes con tratamientos endodónticos en previos estudios evaluados mediante CBCT [13].

Según los hallazgos del presente estudio, el TEA es una variable importante para el éxito del TE, sin embargo, no es la única que lo determina. En una revisión sistemática de Ng y otros [16] concluyeron que cuatro factores se relacionaron con mejores resultados después del TE: ausencia preoperatoria de PA, límite apical de la obturación entre 0 - 2 mm del ápice radiográfico, obturación del conducto radicular sin espacios y una restauración coronal adecuada. Otros factores asociados son el tiempo de ejecución del tratamiento endodóntico y el componente sistémico [16], además de la influencia del trauma oclusal en la apariencia del espacio correspondiente al ligamento periodontal en las imágenes CBCT [12]. Siendo relevante que en próximos estudios se incluya el máximo de parámetros encaminados a estandarizar un índice clínico y radiográfico que defina con mayor claridad el éxito del TE cuando sea valorado con CBCT.

Es importante resaltar hasta donde se conoce que el presente estudio evaluó por primera vez la asociación entre TEA y la presencia de PA mediante CBCT. No obstante, es necesario considerar que los estudios transversales tienen serias limitaciones como la dificultad para establecer el curso de la enfermedad. Por ejemplo, no es posible juzgar radiográficamente si la lesión perirradicular se está expandiendo, cicatrizando o permanece estable. Muchas de las imágenes consideradas como PA asociadas a dientes tratados endodónticamente, en el momento del análisis podrían estar reduciéndose de tamaño y clasificarse como lesiones persistentes, cuando en realidad se trataría de lesiones en proceso de reparación [5].

CONCLUSIONES

La frecuencia de PA determinada a través de las observaciones mediante CBCT en los dientes y raíces estudiadas fue del 36,14%, y el tamaño de las lesiones según el IERI-CBCT estuvo entre >0,5 y 2,5 mm, para todos los dientes con TEA. Estos hallazgos sugieren la sensibilidad de la CBCT para detectar PA; sin embargo, por ser lesiones pequeñas se sugiere a clínicos y radiólogos la cuidadosa interpretación y correlación clínica para evitar sobretratamientos. Más estudios de seguimiento clínico y radiográfico a largo plazo son requeridos para determinar el curso y las acciones convenientes para estos hallazgos.

REFERENCIAS

- [1] Siqueira JF Jr, Rocas IN. Present status and future directions: Microbiology of endodontic infections. *Int Endod J*. 2021 Dec 27. doi: 10.1111/iej.13677. Epub ahead of print. PMID: 34958494.
- [2] Jakovljevic A, Nikolic N, Jacimovic J et al. Prevalence of apical periodontitis and conventional nonsurgical root canal treatment in general adult population: an updated systematic review and meta-analysis of cross-sectional studies published

- between 2012 and 2020. *J Endod.* 2020;46(10):1371-1386. doi:10.1016/j.joen.2020.07.007
- [3] di Filippo G, Sidhu SK, Chong BS. Apical periodontitis and the technical quality of root canal treatment in an adult sub-population in London. *Br Dent J.* 2014;216(10):E22. doi:10.1038/sj.bdj.2014.404
- [4] Song M, Park M, Lee CY, Kim E. Periapical status related to the quality of coronal restorations and root fillings in a Korean population. *J Endod.* 2014;40(2):182-186. doi:10.1016/j.joen.2013.10.017
- [5] Moreno JO, Alves FRF, Gonsalves LS, Martínez AM, Rocas I. Periradicular status and quality of root canal fillings and coronal restorations in an urban Colombian population. *J Endod.* 2013;39(5):600-604. doi:10.1016/j.joen.2012.12.020
- [6] Vengerfeldt V, Mandar R, Nguyen MS, Saukas S, Saag M. Apical periodontitis in southern Estonian population: prevalence and associations with quality of root canal fillings and coronal restorations. *BMC oral health.* 2017;17(1):147. doi:10.1186/s12903-017-0429-7
- [7] Kersten HW, Wesselink PR, Thoden Van Velzen SK. The diagnostic reliability of the buccal radiograph after root canal filling. *Int Endod J.* 1987;20(1):20-24. Accessed November 17, 2021. doi: 10.1111/j.1365-2591.1987.tb00583.x
- [8] Khanna AB. Applications of cone beam computed tomography in endodontics. *Evid Based Endod.* 2020;5(1). doi:10.1186/s41121-020-00020-4
- [9] Wu MK, Shemesh H, Wesselink PR. Limitations of previously published systematic reviews evaluating the outcome of endodontic treatment. *Int Endod J.* 2009;42(8):656-666. doi:10.1111/j.1365-2591.2009.01600.x
- [10] Torabinejad M, Rice DD, Maktabi O, Oyoyo U, Abramovitch K. Prevalence and size of periapical radiolucencies using cone-beam computed tomography in teeth without apparent Intraoral radiographic lesions: a new periapical index with a clinical recommendation. *J Endod.* 2018;44(3):389-394. doi: 10.1016/j.joen.2017.11.015
- [11] Tsai P, Torabinejad M, Rice D, Azevedo B. Accuracy of cone-beam computed tomography and periapical radiography in detecting small periapical lesions. *J Endod.* 2012;38(7):965-970. doi:10.1016/j.joen.2012.03.001
- [12] Pope O, Sathorn C, Parashos P. A Comparative investigation of cone-beam computed tomography and periapical radiography in the diagnosis of a healthy periapex. *J Endod.* 2014;40(3):360-365. doi:10.1016/j.joen.2013.10.003
- [13] Kruse C, Spin-Neto R, Evar Kraft DC, Vekth M, Kirkevang LL. Diagnostic accuracy of cone beam computed tomography used for assessment of apical periodontitis: an ex vivo histopathological study on human cadavers. *Int Endod J.* 2019;52(4):439-450. doi:10.1111/iej.13020
- [14] de Sousa Gomide Guimaraes MRF, Samuel RO, Guimaraes G, et al. Evaluation of the relationship between obturation length and presence of apical periodontitis by CBCT: an observational cross-sectional study. *Clin Oral Investig.* Published online 2018:1-6. doi:10.1007/s00784-018-2623-7
- [15] Gudac J, Hellén-Halme K, Machiulskiene V. Prognostic validity of the periapical and endodontic status scale for the radiographically assessed 2-year treatment outcomes in teeth with apical periodontitis: a prospective clinical study. *BMC Oral Health.* 2021;21(1). doi:10.1186/s12903-021-01723-9
- [16] Ng Y -L, Mann V, Gulabivala K. Outcome of secondary root canal treatment: a systematic review of the literature. *Int Endod J.* 2008;41(12):1026-1046. doi:10.1111/j.1365-2591.2008.01484.x