

Reporte de Caso


Manejo del Síndrome de Klippel-Trenaunay: reporte de caso





Management of Klippel-Trenaunay Syndrome: case report

Manejo da Síndrome de Klippel-Trenaunay: relato de caso


Bravo Yépez, Cristian Vinicio; Bombón Chico, José Enrique; Peña Criollo, Lizbeth Carolina; Pazmiño Ordoñez, María Solangge; Agua Naranjo, Samia Alexandra; Arévalo Reinoso, Gissela Elizabeth

 **Cristian Vinicio Bravo Yépez**
cristianbravo148@gmail.com
Hospital General Riobamba, Instituto Ecuatoriano de Seguridad Social, Ecuador

 **José Enrique Bombón Chico**
jebombon.fsm@unach.edu.ec
Universidad Nacional de Chimborazo, Ecuador

 **Lizbeth Carolina Peña Criollo**
lpena2276@uta.edu.ec
Universidad Nacional de Chimborazo, Ecuador

 **María Solangge Pazmiño Ordoñez**
mariasolangge@gmail.com
Universidad Nacional de Chimborazo, Ecuador

 **Samia Alexandra Agua Naranjo**
samitaagua@gmail.com
Universidad Nacional de Chimborazo, Ecuador

 **Gissela Elizabeth Arévalo Reinoso**
elizabeth96arevalo@gmail.com
Universidad Nacional de Chimborazo, Ecuador

Revista de Investigación en Salud VIVE
Centro de Estudios Transdisciplinarios, Bolivia
ISSN: 2664-3243
ISSN-e: 2664-3243
Periodicidad: Cuatrimestral
vol. 6, núm. 16, 2023
editor@revistavive.org

Recepción: 22 Noviembre 2022
Aprobación: 15 Diciembre 2022
Publicación: 14 Febrero 2023

URL: <http://portal.amelica.org/amei/journal/541/5414343027/>

DOI: <https://doi.org/10.33996/revistavive.v6i16.214>

Resumen: El Síndrome de Klippel-Trenaunay se constituye en una malformación vascular compleja con una incidencia de 2 a 3 casos por cada 100.000 nacidos vivos, clínicamente presenta una triada clásica: manchas cutáneas en vino de Oporto, venas varicosas de localización atípica e hipertrofia ósea y de tejidos blandos. Se presenta el caso de una paciente femenina de 33 años, sin antecedentes patológicos o quirúrgicos de importancia quien acude a consulta por aumento de volumen de la extremidad derecha, mancha violácea ipsilateral, además de dolor y parestesias. Al examen físico se evidencia aumento longitudinal de miembro inferior derecho, nevus hiperpigmentario en cara lateral de pierna derecha y muslo que se extiende al glúteo ipsilateral además de venas varicosas atípicas. Se practica ecografía Doppler venosa con transductor lineal que reporta incompetencia de vena Safena Mayor y perforantes suprageniculares. Se realizó manejo quirúrgico mediante safenectomía, corrección de deformidad y referencia a dermatología para terapia láser por el nevus hiperpigmentario. La paciente mostró evolución clínico – quirúrgica favorable con remisión de la sintomatología que motivó su consulta.

Palabras clave: Síndrome de Klippel-Trenaunay, Venas varicosas, Ecografía doppler.

Abstract: Klippel-Trenaunay syndrome is a complex vascular malformation with an incidence of 2 to 3 cases per 100,000 live births. Clinically, it presents a classic triad: port-wine stains, varicose veins of atypical location and bone and soft tissue hypertrophy. We present the case of a 33-year-old female patient, with no pathologic or surgical history of importance, who comes to the clinic for an increase in volume of the right extremity, ipsilateral violaceous spot, in addition to pain and paresthesia. Physical examination revealed longitudinal enlargement of the right lower limb, hyperpigmented nevus on the lateral aspect of the right leg and thigh extending to the ipsilateral buttock and atypical varicose veins. Venous Doppler



Esta obra está bajo una Licencia Creative Commons Atribución-
NoComercial-CompartirIgual 4.0 Internacional.

ultrasound with linear transducer reported incompetence of the greater saphenous vein and supragenicular perforators. Surgical management was performed by saphenectomy, deformity correction and referral to dermatology for laser therapy for hyperpigmented nevus. The patient showed favorable clinical-surgical evolution with remission of the symptomatology that motivated her consultation.

Keywords: Klippel-Trenaunay Syndrome, Varicose veins, doppler Ultrasound.

Resumo: A síndrome de Klippel-Trenaunay é uma malformação vascular complexa com uma incidência de 2 a 3 casos por 100.000 nascidos vivos. Clinicamente, apresenta uma tríade clássica: manchas vinho do porto, veias varicosas de localização atípica e hipertrofia óssea e de tecidos moles. Apresentamos o caso de uma paciente do sexo feminino, 33 anos, sem histórico patológico ou cirúrgico de importância, que consultou por aumento de volume do membro direito, mancha violácea ipsilateral, além de dor e parestesia. O exame físico revelou aumento longitudinal do membro inferior direito, nevo hiperpigmentado na face lateral da perna e coxa direitas, estendendo-se até a nádega ipsilateral e veias varicosas atípicas. Foi realizado ultrassom Doppler venoso com transdutor linear, que relatou incompetência da veia safena magna e das perforantes suprageniculares. O tratamento cirúrgico foi realizado por meio de safenectomia, correção da deformidade e encaminhamento à dermatologia para terapia a laser para nevo hiperpigmentado. A paciente apresentou uma evolução clínico-cirúrgica favorável com remissão dos sintomas que a levaram à consulta.

Palavras-chave: Síndrome de Klippel-Trenaunay, Varizes, Ultrassom doppler.

INTRODUCCIÓN

El Síndrome de Klippel Trenaunay es una anomalía vascular compleja, poco frecuente, se estima que su prevalencia oscila entre dos y tres casos por cada 100.000 nacidos vivos, así también su etiología aún es motivo de estudio, sin embargo, estaría relacionada con la mutación en el gen VG5Q, que controla el crecimiento vascular lo que daría lugar a un desarrollo anómalo del mesodermo en la vida intrauterina del feto. Desde el punto de vista histórico, la patología en mención fue reportada por primera vez en el año 1900 por Maurice Klippel y Paul Trenaunay, quienes describen la triada característica de este síndrome: manchas cutáneas en vino de Oporto, venas varicosas atípicas e hipertrofia ósea y de tejidos blandos (1).

No sería sino hasta el año 1918 cuando Frederick Parkes Weber plantea un cuadro clínico similar, pero a la vez diferente al cual denomina hemangiectasia hipertrófica, caracterizado por la presencia de várices, angiomas, hipertrofia segmentaria y aneurismas arteriovenosos, esta última condición es lo que le distingue al síndrome de Parkes-Weber del Klippel Trenaunay (2).

Complementando lo anterior, resulta necesario clasificar las anomalías vasculares, mismas que se dividen en tumores y malformaciones vasculares, estas últimas pueden ser: venosas, arteriales, linfáticas o mixtas, es así que el Síndrome

de Klippel-Trenaunay encaja como una malformación vascular mixta; es capilar y linfática por el nevus hiperpigmentario, y venosa por la presencia de varices atípicas con crecimiento excesivo de la extremidad afectada (3).

Por tanto, al tratarse de una malformación vascular compleja, muy poco reportada en la localidad, cuya etiología y fisiopatología aún es motivo de debate, se presenta un caso clínico en el cual se describe el diagnóstico y manejo del Síndrome de Klippel-Trenaunay.

DESCRIPCIÓN DEL CASO CLÍNICO

Paciente femenina de 33 años de edad, mestiza, reside en la ciudad de Riobamba en Ecuador, quien declaró no consumir alcohol o tabaco, no refiere antecedentes patológicos, así como quirúrgicos de importancia. Acude a consulta de cirugía vascular por aumento de volumen del miembro inferior derecho, que se acompaña de una mancha violácea en gran parte de su extremidad derecha, según refiere, además de sensación de pesadez, dolor y hormigueo ipsilateral. Al examen físico signos vitales dentro de parámetros normales. En cuanto al estado general: paciente consciente orientada en tiempo, espacio y persona, afebril, hidratada. Al examen físico regional, se evidencia nevus hiperpigmentario en cara lateral de pierna, muslo, y glúteo derecho además de várices de localización atípica en toda la cara lateral de pierna y muslo ipsilateral (Figura 2 A y C). Se realiza ecografía Doppler y se le detecta una Insuficiencia de Safena Mayor (Figura 1 A y B). Además, se practica mensuración de la extremidad derecha e izquierda y se aprecia un aumento longitudinal de 3 cm en miembro inferior derecho en relación con el contralateral (Figura 2 B). Se diagnostica síndrome de Klippel-Trenaunay, que se caracteriza por la triada clásica presente en la paciente: nevus hiperpigmentario, hipertrofia ósea y de tejidos blandos en miembro inferior derecho además de varices atípicas. Para su manejo se le practica safenectomía mayor derecha, además se le envía zapato corrector de deformidad, en cuanto al nevus hiperpigmentario se le refirió a dermatología para tratamiento láser. En cuanto a la evolución, la paciente mejora los síntomas que motivaron su consulta fundamentalmente el cansancio, dolor y parestesias en el miembro inferior afectado.

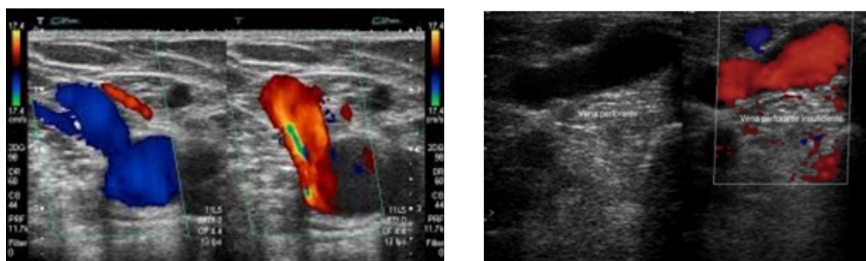


Figura 1. A

Ecografía Doppler venosa de miembro inferior derecho

Se realiza exploración ecográfica con transductor lineal apreciándose unión safeno femoral dilatada e incompetente de 8 mm de diámetro, vena safena mayor dilatada e incompetente con reflujo de 20 segundos en todo su trayecto. B. En

cara lateral de muslo se aprecian venas perforantes de 6 mm de diámetro a 5 cm suprageniculares con arco anterior de 5 mm incompetente.

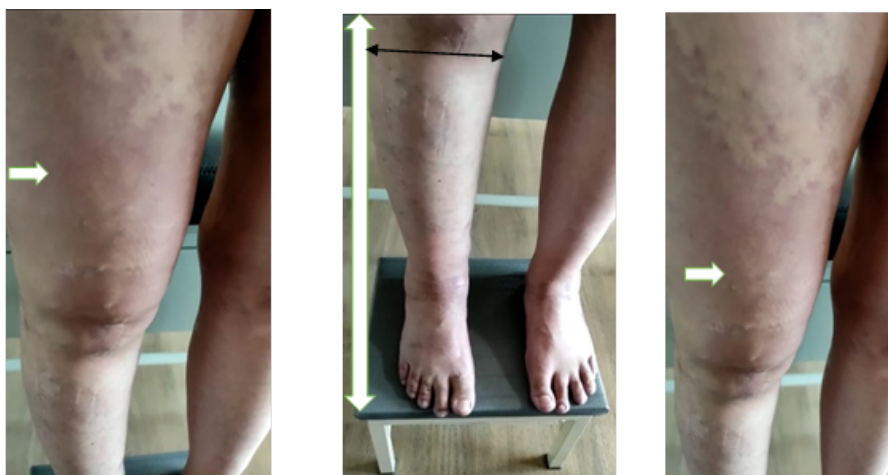


Figura 2. A

Nevus Hiperpigmentario en cara lateral de pierna y muslo derecho B

Hipertrofia ósea y de tejido blando en miembro inferior derecho en relación con el contralateral C. Várices de localización atípica en toda la cara lateral de pierna y muslo ipsilateral.

DISCUSIÓN

El síndrome de Klippel-Trenaunay está compuesto por malformaciones de tipo linfáticas, capilares y venosas, se caracteriza por la presencia de venas varicosas, hipertrofia ósea y de tejidos blandos además de manchas en vino de Oporto, dicho esto, según reporta la literatura las venas varicosas están presentes en el 72% de los pacientes con este síndrome, por otro lado, las malformaciones linfáticas que suponen estar presentes en la mayoría de casos, se manifiestan únicamente en el 11% de pacientes con Klippel-Trenaunay, en lo que respecta a la hipertrofia de extremidades, se presenta en el 67% de los pacientes, otro dato adicional es que en el 88% de los casos afecta a la extremidad inferior, y de este grupo el 71,5% a una sola extremidad, de ahí que las manifestaciones clínicas ya mencionadas concuerden con las del presente estudio de caso, en el cual se evidenció nevus hiperpigmentario, várices de localización atípica y la hipertrofia del miembro inferior derecho con lo cual se llegó al diagnóstico del síndrome de Klippel-Trenaunay (4,5).

Cabe recalcar que raras veces existe hipertrofia de miembro inferior bilateral, lo que no se ajusta al presente estudio de caso, sin embargo, las redes venosas pueden extenderse hacia las vísceras de la pelvis y médula espinal, en este contexto, se puede evidenciar malformaciones vasculares en el hígado, el recto, la vejiga, el retroperitoneo e inclusive el pericardio, cuyas manifestaciones clínicas tienden a ser verdaderas hemorragias internas y sangrado rectal (6,7).

Al analizar este tipo de casos, resulta necesario realizar un diagnóstico diferencial oportuno pues la sintomatología puede ser parecida pero caber en otro diagnóstico, es así, que se puede distinguir pacientes con hipertrofia de miembros inferiores, hemangioma cutáneo ipsilateral y la presencia de fístulas

arteriovenosas, de tal forma que pudiera ser sugestivo de un Klippel-Trenaunay, no obstante, la presencia de fístulas arteriovenosas es propia del síndrome de Parkes Weber, caracterizado por ser una malformación vascular de alto flujo, con la presencia de cortocircuitos arteriovenosos, además este síndrome no muestra frecuente malformación linfática, inclusive desde el punto de vista genético muestra mutación directa en el gen RASA-1 que codifica la proteína RASp21 que se asocia frecuentemente con malformaciones arteriovenosas (8,9).

De igual manera el síndrome Proteus, es un trastorno similar al Klippel Trenaunay, sus manifestaciones clínicas incluyen la presencia de nevus epidérmico, crecimiento asimétrico de miembros inferiores, y trastornos del tejido adiposo, el diagnóstico por imagen que ofrece esta patología suele ser compatible con malformaciones capilares, venosas y en ocasiones linfáticas producto de un sobrecimiento somático asimétrico de las estructuras vasculares ya mencionadas, tiende a ser una patología progresiva, y genéticamente asociada con la mutación del gen AKT1 (10,11).

No existen criterios diagnósticos bien definidos para el síndrome de Klippel Trenaunay, por tanto, se requiere una evaluación clínica detallada y complementarios de imagen para realizar el diagnóstico, se ocupan varias modalidades de imagen, tales como: resonancia magnética, tomografía computarizada, ecografía Doppler, todas ellas encaminadas a revelar malformaciones vasculares, hipertrofia de tejidos blandos, e inclusive las complicaciones que pudieran estar presentes, siendo las principales: la embolia pulmonar y la trombosis venosa profunda, en este caso, se ocupó como método de imagen la ecografía Doppler, la cual permitió detectar una vena safena mayor dilatada, así como venas perforantes suprageniculares incompetentes, en este caso la paciente no presentó complicaciones (12,13).

Si bien es cierto no existe un protocolo de tratamiento estándar, sin embargo, el manejo tiende a ser conservador o quirúrgico, de acuerdo con lo que menciona la literatura, el tratamiento no invasivo se direcciona al manejo del dolor, hinchazón, deterioro funcional, asimetría de las extremidades, defectos estéticos, todas estas como indicaciones relativas de tratamiento y otras indicaciones absolutas tales como: hemorragia e infección (14).

Habitualmente se utilizan medias compresivas, analgésicos, corticoides o antibióticos para las manifestaciones clínicas que provoca este síndrome. En este caso, se realizó un manejo quirúrgico puesto que se comprobó la insuficiencia de Vena Safena mayor en miembro inferior derecho, para la corrección de la asimetría en las extremidades se envió zapato corrector, y en cuanto respecta al manejo del nevus hiperpigmentario se refirió a dermatología, el tratamiento mediante láser endovenoso según reporta la bibliografía trae buenos resultados en cuanto respecta a la mancha en vino de Oporto, por tanto, con esa finalidad la paciente fue referida (15,16).

Este síndrome al ser una malformación vascular compleja y poco frecuente, se convierte en un reto diagnóstico y más aún su manejo, en la localidad no se documentan casos de esta magnitud, por tanto, resulta necesario considerar este tipo de malformaciones vasculares atípicas al realizar una historia clínica o un examen físico para con ello favorecer un diagnóstico oportuno y manejar integralmente al paciente, de esta manera se previenen las complicaciones que este

síndrome puede atraer, a la vez de mejorar las estadísticas de morbimortalidad de esta patología.

REFERENCIAS BIBLIOGRÁFICAS

1. Karmacharya R, Vaidya S, Bhatt S, Tamang A, Shrestha R, Bhandari N, Paudel B, Shah M, Nepal G. Klippel-Trenaunay Syndrome: Case series from a university hospital of Nepal. *Annals of Medicine and Surgery* [Internet]. 2020 [citado 17 Ene 2023]; 78. Disponible en: <https://www.sciencedirect.com/science/article/pii/S2049080122004927>
2. Manresa MF, Alcázar MM, Gómez RFT. Síndrome de Parker Weber. *Rev española Cardiol* [Internet]. 2015 [citado 19 Ene 2023]; 68(1). Disponible en: <http://www.revespcardiol.org/es/sindrome-parkes-weber/articulo/90372045/>
3. Bertino F, Braithwaite KA, Hawkins CM, et al. Congenital limb overgrowth syndromes associated with vascular anomalies. *Radiographics* [Internet]. 2019 [citado 20 Ene 2023]; 39(2):491-515. Disponible en: <https://pubmed.ncbi.nlm.nih.gov/30844349/>
4. Harnarayan P, Harnanan D. The Klippel-Trénaunay Syndrome in 2022: Unravelling Its Genetic and Molecular Profile and Its Link to the Limb Overgrowth Syndromes. *Vasc Health Risk Manag* [Internet]. 2022 [citado 21 Ene 2023]; 2(18):201-209. Disponible en: <https://pubmed.ncbi.nlm.nih.gov/35401004/>
5. Hernández G, Rodríguez A. Síndrome de Klippel y Trénaunay. *Rev Ciencias Médicas Pinar del Río* [Internet]. 2019 [citado 21 Ene 2023]; 23(6). Disponible en: http://scielo.sld.cu/scielo.php?script=sci_arttext&pid=S1561-31942019000600941
6. Reis J, Alomari A, Cameron CT, Adams D, Fishman S, Spencer S, Shaikh R, Lillis A, Surnedi M, Chaudry G. Pulmonary thromboembolic events in patients with congenital lipomatous overgrowth, vascular malformations, epidermal nevi, and spinal/skeletal abnormalities and Klippel-Trénaunay syndrome. *J Vasc Surg Venous Lymphat Disord* [Internet]. 2020 [citado 22 Ene 2023]; 6(4):511-516. Disponible en: <https://pubmed.ncbi.nlm.nih.gov/29909856/>
7. Turner V, Kearns C, Wattamwar K, McKenney A. Klippel-Trenaunay Syndrome. *Radiographics*. [Internet]. 2022 [citado 23 Ene 2023]; 42(6). Disponible en: <https://pubmed.ncbi.nlm.nih.gov/36190869/>
8. Fereydooni A, Nassiri N. Evaluation and management of the lateral marginal vein in Klippel-Trénaunay and other PIK3CA-related overgrowth syndromes. *J Vasc Surg Venous Lymphat Disord* [Internet]. 2020 [citado 22 Ene 2023]; 8(3):482-493. Disponible en: <https://pubmed.ncbi.nlm.nih.gov/32089498/>
9. Yu D, Sun L, Chen T. Prenatal ultrasound diagnosis of Klippel-Trenaunay-Weber syndrome associated with umbilical cord hemangioma. *J Clin Ultrasound* [Internet]. 2021 [citado 23 Ene 2023]; 49(3):254 - 256. Disponible en: <https://pubmed.ncbi.nlm.nih.gov/33210306/>
10. Nguyen V, Hochman M, Mihm Jr M, Nelson J, Tan W. The Pathogenesis of Port Wine Stain and Sturge Weber Syndrome: Complex Interactions between Genetic Alterations and Aberrant MAPK and PI3K Activation. *Int J Mol Sci* [Internet]. 2019 [citado 24 Ene 2023]; 20(9):2243. Disponible en: <https://pubmed.ncbi.nlm.nih.gov/31067686/>
11. Gnanasekaran M, Balaji V, Thulasikumar G, Anusha R. A rare case of Klippel-Trenaunay syndrome with thrombosed venous mass. *Int Surg J* [Internet]. 2015 [citado 25 Ene 2023]; 2(3): 437-440. Disponible en: <https://ijsurgery.com/index.php/isj/article/view/664/662>

12. Alwalid O, Makamure J, Cheng Q, Wu W, Yang C, Samran E, Hang P, Liang H. Radiological Aspect of Klippel-Trénaunay Syndrome: A Case Series With Review of Literature. *Curr Med Sci* [Internet]. 2018 [citado 25 Ene 2023];38(5). Disponible en: <https://pubmed.ncbi.nlm.nih.gov/30341531/>
13. AlSheff M, Alotaibi H, Zaidi A, Bauones S, Kullab G, AlShaikh M. Case Report: Klippel-Trenaunay Syndrome - Recurrent Venous Thromboembolism and Vascular Malformation. *Int Med Case Rep J* [Internet]. 2020 [citado 26 Ene 2023]; 13:195-200. Disponible en: <https://pubmed.ncbi.nlm.nih.gov/32547256/>
14. Harrison C, Holdstock J, Price B, Whiteley M. Endovenous radiofrequency ablation and combined foam sclerotherapy treatment of multiple refluxing perforator veins in a Klippel-Trenaunay syndrome patient. *Phlebology* [Internet]. 2014 [citado 2 Feb 2023]; 29(10):698-700. Disponible en: <https://pubmed.ncbi.nlm.nih.gov/23868201/>
15. Asghar F, Aqeel R, Farooque U, Haq A, Taimur M. Presentation and Management of Klippel-Trenaunay Syndrome: A Review of Available Data. *Cureus* [Internet]. 2020 [citado 2 Feb 2023]; 12(5). Disponible en: <https://pubmed.ncbi.nlm.nih.gov/32528762/>
16. Dahal S, Karmacharya RM, Vaidya S, Gautam K, Bhatt S, Bhandari N. A rare case of persistent lateral marginal vein of Servelle in Klippel Trenaunay Syndrome: A successful surgical management. *Int J Surg Case Rep* [Internet]. 2020 [citado 3 Feb 2023];94. Disponible en: <https://pubmed.ncbi.nlm.nih.gov/35405516/>