

## Decorticación toracoscópica pediátrica: reporte del primer caso operado en Honduras




### Pediatric thoracoscopic decortication: report of the first case operated in Honduras

Lizardo Barahona, José Ranulfo; Lizardo Wildt, José Edmundo

 **José Ranulfo Lizardo Barahona**<sup>1</sup>

jlizardob@hotmail.com

onduras Medical Center, Honduras

 **José Edmundo Lizardo Wildt**

joseedmundo21@gmail.com

Universidad Católica de Honduras Nuestra Señora  
Reyna de la Paz, Honduras

#### Revista Médica Hondureña

Colegio Médico de Honduras, Honduras

ISSN: 0375-1112

ISSN-e: 1995-7068

Periodicidad: Semestral

vol. 90, núm. 2, 2022

revmh@colegiomedico.hn

Recepción: 07 Septiembre 2020

Aprobación: 11 Julio 2022

Publicación: 08 Agosto 2022

URL: <http://portal.amelica.org/ameli/journal/470/4704178010/>

DOI: <https://doi.org/10.5377/rmh.v90i2.14701>



Esta obra está bajo una Licencia Creative Commons Atribución 4.0 Internacional.

Forma de citar: Lizardo-Barahona JR, Lizardo-Wildt JE.

Decorticación Toracoscópica Pediátrica: Reporte del Primer Caso Operado en Honduras. Rev Méd Hondur.2022; 90 (2): 148-151.

DOI: <https://doi.org/10.5377/rmh.v90i2.14701>

**Resumen:** Antecedentes: El empiema es una complicación poco frecuente pero grave de la neumonía adquirida en la comunidad que se asocia a hospitalización prolongada y que en ocasiones amerita una intervención quirúrgica. Históricamente el empiema en nuestro país en el área de pediatría ha sido manejado con toracotomía y decorticación. Descripción del caso clínico: se reporta un paciente masculino de 4 años ingresado en el Instituto Hondureño del Seguro Social, Hospital de Especialidades, Tegucigalpa, el 29 de noviembre del 2017 con empiema pleural derecho que no respondió a antibióticos y sonda pleural. Por esta razón se le realizó el 12 de diciembre del 2017 una decorticación toracoscópica sin problemas. Dándosele de alta el 18 de diciembre del 2017. En sus controles de consulta externa se evidenció una excelente respuesta clínica y radiológica, con las pruebas de función pulmonar normal. Conclusión: Tradicionalmente los pacientes con empiema pleural que no responden al manejo conservador de antibióticos y sonda pleural han sido sometidos a una toracotomía abierta con decorticación. Desde hace dos décadas el estándar de oro son los agentes fibrinolíticos y/o la cirugía mínimamente invasiva por lo que reportamos el primer caso pediátrico resuelto en nuestro país con decorticación toracoscópica. Palabras clave: Empiema, Fibrinolíticos, Pediatría, Toracoscopia.

**Abstract:** Background: Empyema is a rare but serious complication of community-acquired pneumonia that is associated with prolonged hospitalization and that sometimes warrants a surgical intervention. Historically the empyema in our country in the pediatrics area has been managed through a thoracotomy with decortication. Clinical case description: We report a 4-year-old male patient admitted to the Honduran Social Security Institute at the Hospital of Specialties, Tegucigalpa; on November 29, 2017 with right pleural empyema that did not respond to antibiotics and chest tube. For this reason, on December 12, 2017, a thoracoscopic decortication was performed without problems. Discharging him on December 18, 2017. In his outpatient check-ups he had an excellent clinical radiological, and pulmonary function tests response. Conclusion: traditionally, patients with pleural empyema who did not respond to the conservative management of antibiotics and chest tube undergo an open thoracotomy with decortication. For two decades the gold standard has been fibrinolytic agents and / or minimally invasive surgery, which is why we report the first pediatric

case resolved in our country with thoracoscopic decortication.  
Keywords: Empyema, Fibrinolitics, Pediatrics, Thoracoscopy.

## INTRODUCCIÓN

La palabra empiema deriva del griego empyein que significa acumulación de pus en una cavidad anatómica previamente existente, que en el caso de empiema pleural es el resultado de la progresión natural de una efusión paraneumónica, es decir una reacción de la pleura a una infección cuya etiología generalmente es por *Streptococcus pneumoniae*, *Staphilococcus aureus* y *Haemophilus influenzae* que afecta generalmente niños menores de 5 años con una frecuencia de hasta 2-8% de las neumonías hospitalizadas en Estados Unidos.<sup>1,2,3,4,5,6</sup>

Esta reacción paraneumónica inicialmente es un estadio de precolección caracterizada por una pleuritis cuya natural progresión si no hay una terapia adecuada es a la etapa I (exudativa) que es una colección de líquido claro que fluye libremente en el espacio pleural con escasa cantidad de leucocitos, pasando luego de tres días a la etapa II (fibrinopurulenta) caracterizada por marcado depósito de fibrina, material purulento y abundantes leucocitos que a partir de la segunda semana pasa a la etapa III (organizativa) con un proceso de loculación y septación del material purulento que se va solidificando tanto en la pleura parietal como visceral que se hace más gruesa y dura atrapando el pulmón y modificando la dinámica pulmonar.<sup>1,2,3,4,7</sup>

El empiema pleural es una condición grave que tradicionalmente se ha tratado en forma secuencial y escalonada con antibióticos, toracentesis, tubo de drenaje pleural, fibrinolíticos y cirugía torácica con decorticación.<sup>7,8,9,10,11</sup>

La única publicación pediátrica sobre el manejo del empiema en nuestro país es del Dr. Godoy y colaboradores<sup>12</sup> publicada en 1996: una serie de casos del Hospital Materno Infantil manejados con toracotomía abierta, de ahí la importancia de reportar este primer caso resuelto por toracoscopía en nuestro país.

## DESCRIPCIÓN DE CASO

Se presenta el caso de un paciente masculino de 4 años ingresado en el Hospital de Especialidades del Instituto Hondureño del Seguro Social de Tegucigalpa, el día 5 de diciembre del 2017, procedente del área rural con historia que el día 29 de noviembre del 2017 inició fiebre de 39 grados centígrados, razón por la cual visitó a Neumólogo Pediatra privado quien diagnosticó rinofaringitis viral indicándole un antiviral y antipiréticos. El día 2 de diciembre inició con tos y en vista de que no presentó mejoría acudió a la Emergencia de Pediatría del Instituto Hondureño del Seguro Social (IHSS) donde le indicaron eritromicina (50mg/kg/día) y dextrometorfano (2.5mg/kg/día). El día 5 de diciembre se presentó nuevamente a la Emergencia del IHSS con persistencia de la fiebre, dolor torácico derecho y polipnéico, con los siguientes signos vitales: temperatura 39 grados centígrados, frecuencia cardíaca de 128 latidos por minuto, frecuencia respiratoria de 36 respiraciones por minuto, saturación de oxígeno 91% presión

arterial 101/71mmHg y peso 18 kg. Al examen físico se encontró tórax asimétrico, con disminución de la expansibilidad pulmonar derecha, además, había ausencia del murmullo vesicular y timpanismo a la percusión del tórax. La radiografía de tórax mostró neumotórax a tensión con importante colapso pulmonar y desviación del mediastino hacia el lado contralateral (Figura 1).

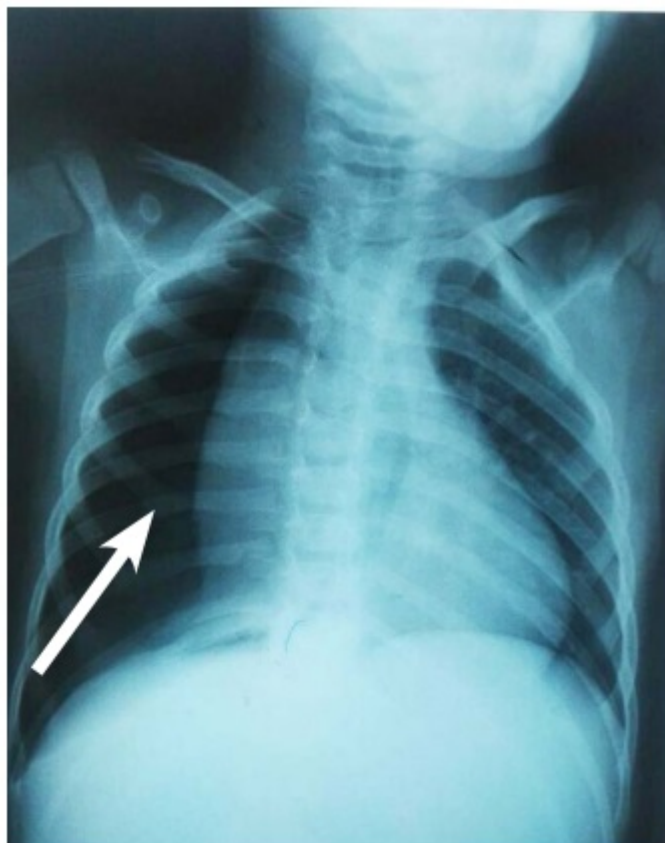Se colocó sonda pleural obteniendo salida de abundante gas y material purulento concluyendo que se trataba de una neumonía complicada con neumotórax; iniciándose por vía endovenosa, vancomicina (40mg/kg/día) más meropenem (60mg/ kg/día). Su evolución fue tórpida persistió febril y sin mejoría radiológica a pesar de la sonda; de tal manera que el 11 de diciembre del 2017 se tomó Tomografía Axial Computarizada (TAC) de tórax que demostró empiema derecho con neumatocele y paquipleuritis (Figura 2).

Con estos datos y sin contar en el país con agentes fibrinolíticos se programó para una decorticación pleural para el día siguiente 12 de diciembre de 2017, la cual se realizó sin problemas por toracoscopia con tres trocares uno de 10 mm para la cámara y dos de 5 mm de trabajo, dejando una sonda pleural a través del trocar de 10 mm (Figura 3).

Su evolución fue satisfactoria, se le realizó radiografía de tórax postoperatoria, que mostró reexpansión de los tres lóbulos pulmonares derechos. El gram de la secreción pleural presentó cocos gram positivos en pares, sin embargo, el cultivo y el hemocultivo resultaron negativos. La sonda pleural se retiró a las 72 horas y el alta se dio hasta el 18 de diciembre del 2017 cuando completó los 14 días de tratamiento antibiótico con vancomicina y meropenem. Se evaluó en consulta externa a la semana, al primer, tercer, sexto mes y al año mostrando buena evolución clínica y radiológica con pruebas normales de la función pulmonar.

## DISCUSIÓN

Históricamente el tratamiento quirúrgico del empiema ha requerido toracotomía abierta más decorticación, sin embargo, en 1991 Ridley reportó el uso en forma exitosa de la toracoscopia en adultos y en 1993 Kern y Rodgers reprodujeron esta cirugía mínimamente invasiva en niños, eliminando la necesidad de una cirugía abierta.<sup>13,14</sup> El manejo del empiema pleural requiere el uso de antibióticos adecuados, el drenaje precoz del espacio pleural y lograr una adecuada reexpansión pulmonar ya que el empiema representa un amplio espectro de enfermedades con presentaciones clínicas diversas que depende del organismo productor, la condición de salud del paciente, la duración de la enfermedad, la complejidad y maduración del derrame.<sup>7,10,11,15</sup> Tradicionalmente los pacientes de la etapa I y II se han manejado con antibióticos, toracocentesis y sonda pleural; en cambio los pacientes que han progresado a la etapa III, como el caso que reportamos, que presentaba una evolución de doce días, febril, sintomático respiratorio, y una tomografía de tórax con neumatocele más engrosamiento de ambas pleuras; siendo la única opción para la reexpansión pulmonar la mecánica (quirúrgica) o química (fibrinolítica).<sup>1,2,3,4,15-18</sup>

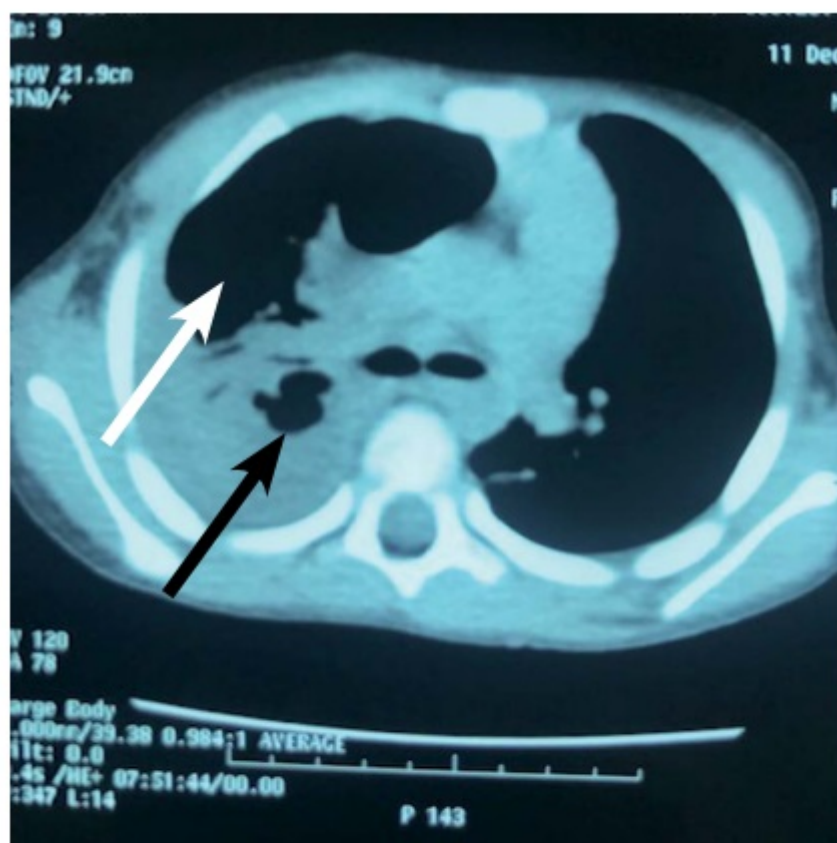

**Figura 1.** Radiografía de tórax proyección anteroposterior al ingreso. Se observa neumotórax derecho a tensión (flecha blanca) con desviación del mediastino hacia el lado contralateral.

### Figura 1

### Figura 1

Radiografía de tórax proyección anteroposterior al ingreso. Se observa neumotórax derecho a tensión (flecha blanca) con desviación del mediastino hacia el lado contralateral



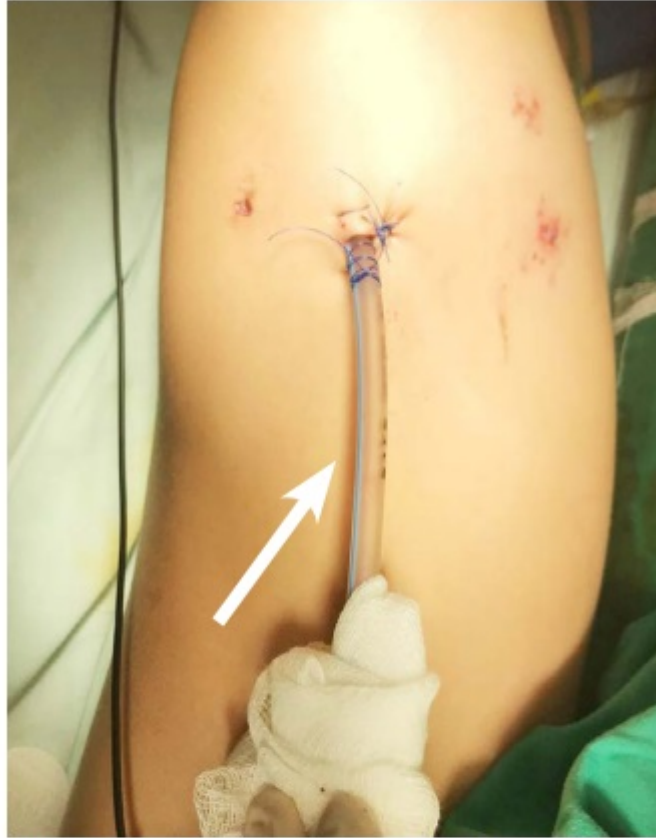**Figura 2.** Tomografía de tórax a los 12 días de evolución. Se observa el neumatocele (flecha blanca) y abajo el empiema y paquipleuritis (flecha negra).

### Figura 2

#### Figura 2.

Tomografía de tórax a los 12 días de evolución. Se observa el neumatocele (flecha blanca) y abajo el empiema y paquipleuritis (flecha negra).





**Figura 3.** Postoperatorio inmediato. Sonda pleural french número 18 (flecha blanca) a través del sitio del trocar de 10 mm y se observan el sitio de los otros 2 trocates de 5 mm.

### Figura 3

#### Figura 3.

Postoperatorio inmediato. Sonda pleural french número 18 (flecha blanca) a través del sitio del trocar de 10 mm y se observan el sitio de los otros 2 trocates de 5 mm

Hasta hace dos décadas la única alternativa era la toracotomía abierta, pero en la actualidad, el uso de agentes fibrinolíticos y la cirugía mínimamente invasiva constituyen el standard de oro, debido a que fisiopatológicamente cuando el espacio pleural se infecta, comienza una reacción inflamatoria con depósito de fibrina por disminución de la actividad fibrinolítica, llevando al desarrollo de material sólido en forma de loculaciones y septos que los agentes fibrinolíticos rompen siendo los más usados urokinasa, streptokinasa y el factor activador del plasminógeno que se aplican en forma intrapleural hasta en 3 dosis.<sup>7,8,10,11,15,16,17,19</sup>

Cuando este debridamiento químico no está disponible o falla se pasa al debridamiento mecánico es decir la decorticación torascópica ya que ambos tratamientos han mostrado tener similares resultados en estudios prospectivos aleatorios. De tal forma que la torascopía como las tres dosis de fibrinolíticos intrapleurales usados como tratamiento inicial no muestran diferencias en los días de hospitalización, días de fiebre, días de drenaje por el tubo pleural ni de requerimientos de oxígeno ni de analgésicos siendo completamente equiparables,

sin embargo, es más razonable iniciar el químico como primera línea porque no requiere una operación quirúrgica.<sup>1,2,3,8,10,15,19,20,21,22,23</sup>

Lamentablemente, en nuestro país no contamos con ningún agente fibrinolítico por lo que en el caso que reportamos se le realizó una toracoscopia con tres puertos que permitió liberar en forma exitosa los tres lóbulos pulmonares del material purulento, la fibrina y los septos; estableciendo de esta forma la primera toracoscopia pediátrica para la resolución de esta patología en Honduras. Se realizó un procedimiento menos doloroso y con mejores resultados estéticos. Iniciando así, la era de la cirugía mínimamente invasiva torácica pediátrica en Honduras. Para finalizar, así como se reportó en este caso la gran mayoría de pacientes tratados por empiema ya sea medicamente o quirúrgicamente logran entre 90-120 días del alta, completa recuperación clínica radiológica y funcional.<sup>24</sup>

## Agradecimientos

Se agradece a la Dra. Débora A. Wildt Rittenhouse, profesional independiente, por la revisión crítica del manuscrito.

## REFERENCIAS

1. Singh M, Parikh D. Empyema. In: Puri, P, Höllwarth M, editors. Pediatric surgery. 2nd ed. Springer Surgery Atlas Series. Berlin, Springer; 2019. p.101-105.
2. St Peter S. Acquired Lesion of the Lung and Pleura. In: Holcomb GW Mur[1]phy JP, St Peter S, Gatti JM, Editors. Holcomb and Ashcraft's Pediatric Surgery. 7th ed. Philadelphia. Elsevier; 2020. p. 361-376
3. Azizkhan RG. Chylotorax and other pleural effusions in neonates. In: Puri P, Editor. Pediatric surgery: General principles and newborn surgery. Germany: Springer-Verlag; 2020. p. 761-771
4. Blanco Rodríguez G, Karam Bechara J, Penchyna Grub J, Teyssier G. Empiema. En: Valencia Mayoral PF, García Aranda JA, Editores. Urgencias en Pediatría: Hospital Infantil de México. 6ª ed. España: McGraw-Hill Interamericana; 2011. p. 818-820.
5. Menezes-Martins LF, Menezes Martins JJ, Michaelsen VS, Aguiar B.B., Ermel T, Machado DC. Diagnosis of parapneumonic pleural effusion by polymerase reaction in children. J Pediatr Surg. 2005; 40(7):1106-1110.
6. Becker A, Amantea SL, Fraga JC, Zanella MI. Impact of antibiotic therapy on laboratory analysis of parapneumonic pleural fluid in children. J Pediatr Surg. 2011; 46(3):452-57
7. Alcoholado IE. Tratamiento quirúrgico del empiema pleural. Neumol Pe[1]diatr [Internet]. 2014 [citado 20 agosto 2020]; 9(3): 95-101. Disponible en: <https://www.neumologia-pediatria.cl/index.php/NP/article/view/376/340>
8. Gates RL, Hogan M, Weinstein S, Arca MJ. Drainage, fibrinolytics or surgery: a comparison of treatment options in pediatric empyema. J Pediatr Surg. 2004;39(11): 1638-1642.
9. Arancibia MF, Vega-Briceño L, Pizarro ME, Pulgar D, Holmgren N, Bertrand P, et al. Empiema y efusión pleural en niños. Rev Chil Infect [Internet] 2007 [citado 20

- agosto 2020]; 24(6): 454-461 Disponible en: <https://scielo.conicyt.cl/pdf/rci/v24n6/art05.pdf> <http://dx.doi.org/10.4067/S0716-10182007000600005>
10. slam S, Calkins C, Goldin A, Chen C, Downard D, Huang E, et al The diagnosis and management of empyema in children: a comprehensive review from the APSA outcomes and clinical trials committee. *J Pediatr Surg*. 2012; 47(11): 2101-2110
11. Long AM, Smith- Williams J, Mayell S, Couriel J Jones MO, Losty PD. Less May Be best-pediatric parapneumonic effusion and empyema management: Lessons from a UK Center. *J Pediatr Surg*. 2016; 51(4): 588-591
12. Godoy JG, Osorio JA, Reyes Noyola J, Muñoz V, Cerna S. Manejo quirúrgico del empiema en niños. *Rev Méd Hondur*. 1996; 64(1): 19-23
13. Ridley PD, Braimbridge MV. Thorascopic debridement and pleural irrigation in the management of empyema thoracis. *Ann Thorac Surg* [Internet]. 1991[citado 10 agosto 2020]; 51(3): 461-4. Disponible en: <https://pubmed.ncbi.nlm.nih.gov/1998426/>
14. Kern JA, Rodgers B M. Thoracoscopy in the Management of Empyema in Children. *J Pediatr surg*. 1993;28(9): 1128-1132
15. . Kokoska ER, Chen MK; New technology Committee. Position Paper on video assisted Thorascopic surgery as treatment of pediatric empyema. *J Pediatr Surg*. 2009; 44(1): 289-293.
16. Molina ME, Lema A, Palacios M, Somoza I, Tellado MG, Vela D. Toracosopia en Niños con Empiema Pleural Fase II. ¿Lavado y Desbridamiento de Tabiques de Fibrina o Decorticación? *Acta Pediatr Esp* [internet].2010 [citado 10 agosto 2020];68(5): 241-44. Disponible en: [https://actapediatrica.com/index.php/secciones/originales/item/download/233\\_3b5b07ea33f682c391f50aaa5bc7f79b](https://actapediatrica.com/index.php/secciones/originales/item/download/233_3b5b07ea33f682c391f50aaa5bc7f79b)
17. Marhuenda C, Barcelo C, Molino JA, Guillen G, Moreno A, Martínez X. Tratamiento del Empiema Paraneumónico Tabicado: ¿Videotoracosopia o Fibrinolíticos? *An. Pediatr (Barc)* [Internet]. 2011[citado 07 agosto 2020]; 75(5): 307-313. Disponible en: <https://www.sciencedirect.com/science/article/abs/pii/S1695403311003122>
18. Salguero AJ, Cardemil HG, Molina JC, Lembach H, Fernández RJ. Empiema pleural: etiología, tratamiento y complicaciones. *Rev Chil Cir*[internet]. 2009 [citado 07 agosto 2020]; 61(3): 223-228. Disponible en: [https://www.scielo.cl/scielo.php?script=sci\\_arttext&pid=S0718-40262009000300003](https://www.scielo.cl/scielo.php?script=sci_arttext&pid=S0718-40262009000300003)
19. St Peter SD, Tsao K, Spilde TL, Keckler SJ, Harrison C, Jackson MA, et al Thorascopic Decortication vs tube thoracostomy with fibrinolysis for empyema in children a prospective, randomized trial *J Pediatr Surg*. 2009;44(1): 106-111.
20. Bawazir OA. Thoracoscopy in pediatrics: surgical perspectives. *Ann Thorac Med* [Internet] 2019 [citado 08 agosto 2020];14(4): 239-247. Disponible en: <https://wwwThoracicmedicine.org/text.asp?2019/14/4/239/267948>
21. Plackett TP, Holt DB, Johnson SM, Robie DK. Thorascopic Decortication for advanced pediatric empyema. *Surg Infect (Larchmt)* [Internet]. 2010[citado 08-Agosto-2020]; 11(4): 361-65. doi:10.1089/sur.2009.052.PMID:20615148
22. Chung JH, Lee Sh, Kim KT, Jung JS, Son HS, Sun K Optimal timing of Thorascopic Drainage and Decortication for Empyema. *Ann Thorac*



## Notas

**CONTRIBUCIONES** Ambos autores hemos cumplido con los requisitos para recibir tal denominación de acuerdo con los cuatro criterios de autoría y hemos aprobado la versión a ser publicada.

## Notas de autor

1      Cirujano Pediatra

## Enlace alternativo

<https://www.camjol.info/index.php/RMH/article/view/14701> (html)

<http://www.bvs.hn/RMH/pdf/2022/pdf/Vol90-2-2022-9.pdf> (pdf)

<https://revistamedicahondurena.hn/assets/Uploads/Vol90-2-2022-9.pdf> (pdf)