

Nocardia spp causante de neumonía bacteriana

Nocardia spp. cause of bacterial pneumonia

Godoy, Abel Antonio; Grande, Óscar; Villatoro, Reina

Abel Antonio Godoy

godoy0287@gmail.com

Instituto Nacional de Salud, El Salvador

Óscar Grande

Instituto Nacional de Salud, El Salvador

Reina Villatoro

Instituto Nacional de Salud, El Salvador

Alerta

Ministerio de Salud, El Salvador

ISSN-e: 2617-5274

Periodicidad: Semestral

vol. 1, núm. 1, 2018

ralerta@salud.gob.sv

Recepción: 05 Marzo 2018

Aprobación: 03 Abril 2018

Publicación: 22 Junio 2018

URL: <http://portal.amelica.org/ameli/journal/419/4191908011/>

DOI: <https://doi.org/10.5377/alerta.v1i1.6594>

Citación recomendada: Godoy A, Grande Óscar, Villatoro R. Nocardia spp causante de neumonía bacteriana. Alerta. 2018;1(1):69-71. DOI: 10.5377/alerta.v1i1.6594

El género *Nocardia* fue aislado y reconocido como patógeno por primera vez por el veterinario francés Edmundo Nocard, en 1888, en una epidemia de muermo bovino. En 1891 describe el primer caso de nocardiosis humana en un paciente con síndrome pseudotuberculoso. Este género pertenece al orden de los Actinomycetales¹. Se reconocen 18 especies de las cuales 11 causan enfermedad en humanos; de ellas, las tres más frecuentes que causan infección en el hombre son: *N. asteroides*, *N. Brasiliensis*, *N. caviae*, y *N. otitidiscaviarum*².

Existen dos tipos básicos de enfermedad en el hombre causadas muy frecuentemente por *N. asteroides*, provocando una infección pulmonar primaria. De manera recurrente, esta se disemina a través del torrente sanguíneo y linfático a otras partes del cuerpo. Sin embargo, también puede ser inicialmente una enfermedad del sistema nervioso central, riñones, ojos u otros órganos. Por otro lado, los micetomas por *Nocardia*, son generalmente causados por *N. brasiliensis*².

Es un microorganismo ramificado, filamentosos, gram positivo y débilmente ácido, clasificado como actinomicetos aeróbicos². Son ubicuos en el medio ambiente, pero se encuentran principalmente en climas

secos y cálidos³ y generalmente afecta a pacientes inmunodeprimidos, oncológicos, transplantados y en tratamiento con corticoides. Esto ha llevado a un incremento en las infecciones por gérmenes que raramente afectan a pacientes inmunocompetentes, como ocurre en el caso de la infección pulmonar por *Nocardia sp*⁴. Esta se adquiere a través del tracto respiratorio, siendo *N. asteroides* el microorganismo aislado más frecuente (85% de aislamientos)⁵.

En la sección de bacteriología del Laboratorio Nacional de Referencia (LNR) se recibió una cepa bacteriana en medio Lowenstein-Jensen (Figura 1), para identificación de género y especie obtenida de un cultivo de muestra de macerado pulmonar⁶ de un paciente de 57 años, con tipo de infección nosocomial. Se realizó cultivo en agares nutritivos, coloración de Gram y tinción de Ziehl-Neelsen.

Se cultivó en agar sangre, agar chocolate (Figura 2 y Figura 3) y agar tripticosa soya. Se incubó a $35\text{ }^{\circ}\text{C} \pm 2$ por cuatro días en aerobiosis; se desarrollaron colonias elevadas rugosas color amarillentas y se realizaron pruebas bioquímicas, mostrando ser oxidasa y catalasa positivo, úrea positivo, movilidad negativo, agar tres azúcares y hierro con resultado K/K sin producción de gas y H₂S, agar Citrato de Simmons negativo. En la coloración de gram se observaron bacilos gram positivos filamentosos ramificados. En la tinción de Ziehl-Neelsen (Figura 4, Figura 5 y Figura 6) se observaron bacilos ramificados, parcialmente alcohol ácido resistentes¹. El resultado se concluye que se trató de una cepa de *Nocardia sp* por identificación fenotípica y microscópica.



FIGURA 1

Crecimiento de *Nocardia* medio Lowenstein-Jensen 10 días de incubación $35\text{ }^{\circ}\text{C} \pm 2$

LNR - Sección Bacteriología

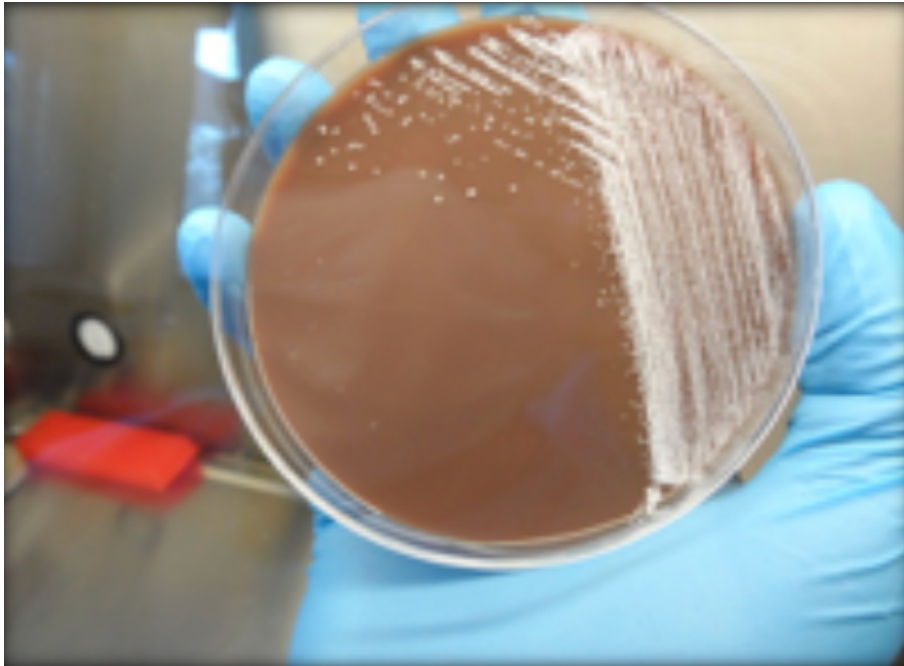


FIGURA 2
Crecimiento de Nocardia en agar chocolate incubado 96 h a 35 #C \pm 2
LNR - Sección Bacteriología




FIGURA 3
Crecimiento de Nocardia en agar chocolate incubado 96 h a 35 #C \pm 2
LNR - Sección Bacteriología

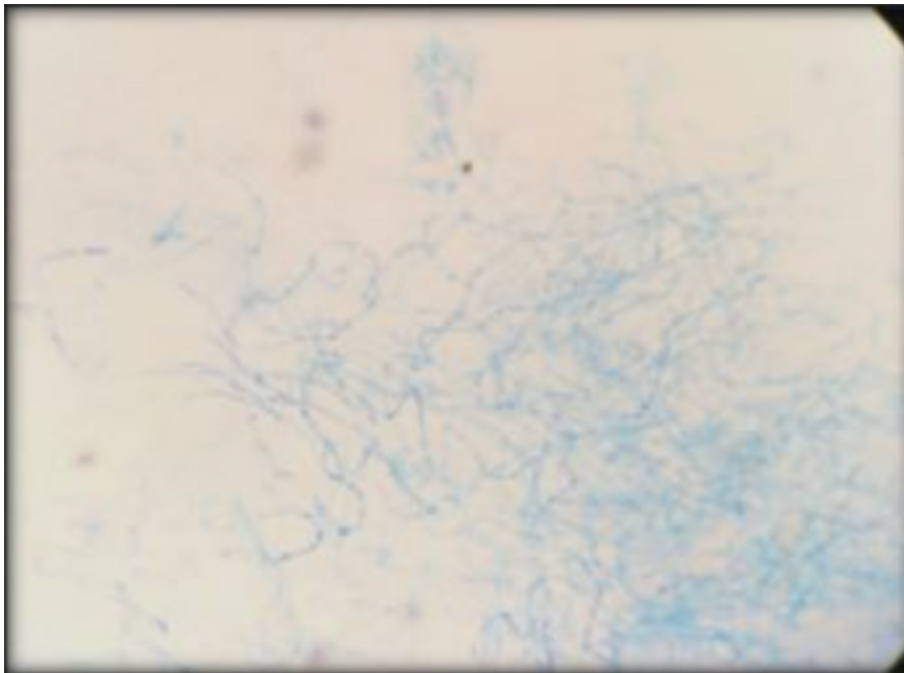


FIGURA 4
Coloración de Gram: bacilos grampositivos ramificados
LNR - Sección Bacteriología

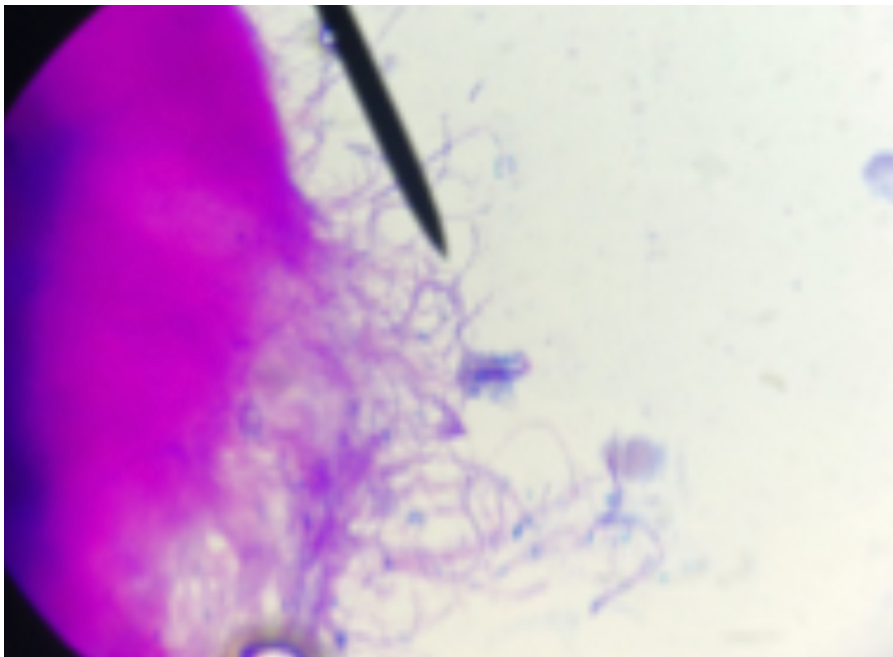


FIGURA 5
Tinción de Ziehl-Neelsen: bacilos parcialmente alcohol ácido resistentes ramificados
LNR - Sección Bacteriología

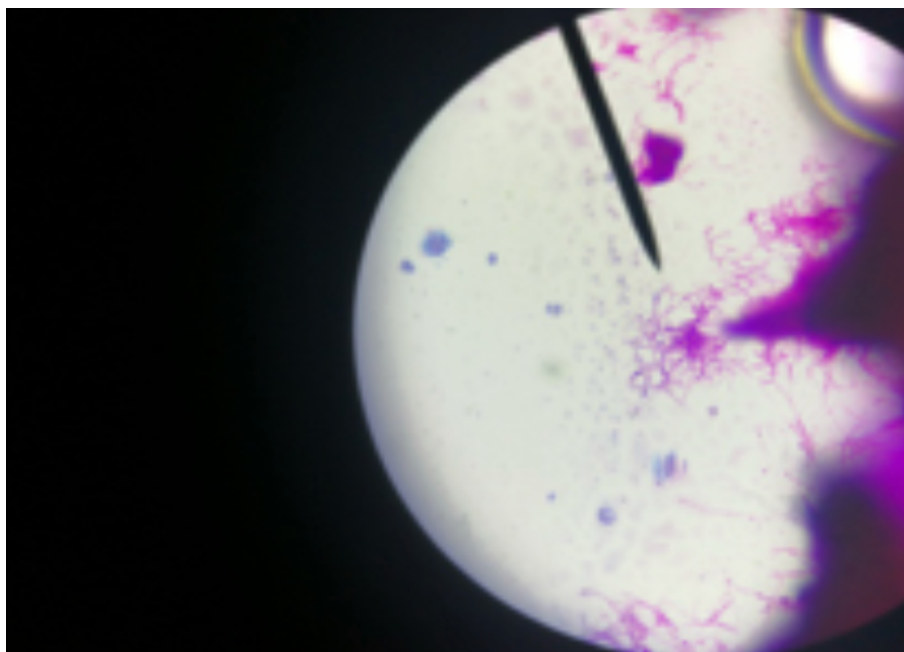


FIGURA 6
Tinción de Ziehl-Neelsen: bacilos parcialmente alcohol ácido resistentes ramificados
LNR - Sección Bacteriología

REFERENCIAS BIBLIOGRÁFICAS

1. Bellés VL, Vicente RF. *Nocardia asteroides* [Internet]. Control calidad SEIMC; Disponible en: <https://www.seimc.org/contenidos/ccs/revisionestematicas/bacteriologia/nocardia.pdf>
2. Serrano JA, Sandoval AH. *Identificación y Diagnóstico de Actinomicetales Patógenos* [Internet]. primera edición. Venezuela: Publicaciones del Vicerrectorado Académico Colección Ciencias de la Salud; 256 p. (Colección Ciencias de la Salud; vol. 1). Disponible en: http://www.saber.ula.ve/bitstream/handle/123456789/32979/libro_%20completo
3. Shirani K, Poulsen AN, Hakamifard A. Nocardial brain abscess in a patient with pulmonary alveolar proteinosis. *Adv Biomed Res.* 2015;4:185. DOI: 10.4103/2277-9175.164004
4. Curry WA. Human nocardiosis. A clinical review with selected case reports. *Arch Intern Med.* 1980;140(6):818-826. DOI: 10.1001/archinte.140.6.818
5. Menéndez R, Cordero PJ, Santos M, Gobernado M, Marco V. Pulmonary infection with *Nocardia* species: a report of 10 cases and review. *Eur Respir J.* 1997;10(7):1542-1446. DOI: 10.1183/09031936.97.10071542
6. Peña M C, Céspedes G M, Wolff R M, Álvarez V F, Garay B C, Medina P M, et al. Diagnóstico bacteriológico de tuberculosis pulmonar mediante fibrobroncoscopia en pacientes con VIH. *Revista chilena de enfermedades respiratorias.* 2014;30(1):46-53. DOI: 10.4067/S0717-73482014000100008