

Caracterización histopatológica del cáncer de vesícula en el Hospital “Joaquín Albarrán”, La Habana, Cuba, en el periodo 2010-2019



Histopathological characterization of gallbladder cancer at the “Joaquín Albarrán” Hospital, Havana Cuba, in the period 2010-2019

Piamo Morales, Alberto J.; Ferrer Marrero,aisy; Chávez Jiménez, Digna; Arzuaga Anderson, Isnerio; Palma Machado, Lourdes; Sotolongo Montano, Loandy

Piamo Morales, Alberto J. *

b51amazonas@gmail.com

Hospital Clínico Quirúrgico, Cuba

Ferrer Marrero, aisy

Universidad de Ciencias Médicas, Cuba

Chávez Jiménez, Digna

Hospital Clínico Quirúrgico Docente “Joaquín Albarrán”, Cuba

Arzuaga Anderson, Isnerio

Hospital Clínico Quirúrgico Docente “Joaquín Albarrán”, Cuba

Palma Machado, Lourdes

Hospital Clínico Quirúrgico Docente “Joaquín Albarrán”, Cuba

Sotolongo Montano, Loandy

Hospital Clínico Quirúrgico Docente “Joaquín Albarrán”, Cuba

Gaceta Médica Boliviana

Universidad Mayor de San Simón, Bolivia

ISSN: 1012-2966

ISSN-e: 2227-3662

Periodicidad: Semestral

vol. 43, núm. 1, 2020

gacetamedicaboliviana@gmail.com

Recepción: 25 Septiembre 2019

Aprobación: 24 Febrero 2020

URL: <http://portal.amelica.org/ameli/journal/414/4141742008/>

DOI: <https://doi.org/10.47993/gmb.v43i1.14>

Todos los derechos morales a los autores y todos los derechos patrimoniales a la Gaceta Medica Boliviana



Resumen: El cáncer de vesícula biliar es una enfermedad poco frecuente en el mundo y altamente letal.

Objetivo: caracterizar histopatológicamente el cáncer de vesícula biliar en el Hospital Clínico Quirúrgico Docente “Joaquín Albarrán” de La Habana-Cuba, en el periodo 2010 al 2019.

Método: se realizó un estudio retrospectivo, descriptivo y observacional, en el cual se revisaron los registros de biopsias y necropsias para identificar los casos con diagnóstico histológico de cáncer de vesícula biliar, se revisaron además tejidos fijados en parafina del archivo.

Resultados: fueron diagnosticados 10 casos de cáncer de vesícula, 9 femenino y 1 masculino, todos mayores de 60 años. Histológicamente la variedad predominante fue el adenocarcinoma moderadamente diferenciado, siendo 2 de ellos mucoproducentes, de los cuales 1 infiltrante y con permeación linfática.

Conclusión: el cáncer de vesícula biliar es una enfermedad con muy baja frecuencia y su diagnóstico, continua siendo un hecho incidental, es decir, que el diagnóstico se establece en el examen histopatológico luego de la colecistectomía o en la necropsia. La variedad más frecuente es el adenocarcinoma moderadamente diferenciado.

Palabras clave: vesícula biliar, adenocarcinoma, infiltración.

Abstract: Gallbladder cancer is a rare and highly lethal disease in the world. Objective: To characterize histopathologically gallbladder cancer at the “Joaquín Albarrán” Clinical Teaching Surgical Hospital of Havana-Cuba, in the period 2010 to 2019.

Methods: A retrospective, descriptive and observational study was conducted, in which biopsy and necropsy records were reviewed to identify cases with a histological diagnosis of gallbladder cancer. Paraffin-embedded tissues from the archive were also reviewed.

Results: Ten cases of gallbladder cancer were diagnosed, nine female and one male, all over 60 years old. Histologically

Esta obra está bajo una Licencia Creative Commons Atribución-CompartirIgual 4.0 Internacional.

the predominant variety was moderately differentiated adenocarcinoma, being 2 of them mucoproducers, of which 1 was infiltrating and with lymphatic permeation.

Conclusion: Gallbladder cancer is a very low frequency disease and its diagnosis continues to be an incidental fact, that is, the diagnosis is established in the histopathological examination after cholecystectomy or in the necropsy. The most frequent variety is moderately differentiated adenocarcinoma.

Keywords: gallbladder, adenocarcinoma, Seepage.

El cáncer de vesícula biliar (CVB) es una enfermedad poco frecuente en el mundo y altamente letal. En 1777, Maximillian de Stoll hizo la primera descripción en la famosa Vienna Clinic. Keen, en 1891, realiza la primera resección. En 1978, Piehler y Crichlow redactan el primer gran estudio de CVB demostrando un 5% de sobrevida (SV) en 5 835 casos analizados. Ya en el año 1931, Garretón Silva destaca la alta frecuencia de CVB al describir que en una serie de 350 pacientes portadores de colecistitis aguda, 4 de ellos se encontraban afectados por una transformación maligna¹.

La neoplasia de vesícula biliar presenta tasas de incidencias bajas en los Estados Unidos y partes de los países europeos occidentales y mediterráneos². Sin embargo en América del Sur, se han reportado altas tasas de mortalidad, particularmente en indígenas mapuches chilenos, bolivianos e hispanos chilenos (3,5–15,5 por 100 000)³.

En el sur de Perú, se han hallado una proporción de 0,64% de pacientes con cáncer de vesícula biliar entre el número total de pacientes de un hospital de la región⁴.

En Cuba no se incluye entre las 10 primeras neoplasias malignas⁵. En contadas ocasiones solo se descubre en el estadio resecable y la supervivencia media a los 5 años se ha mantenido durante muchos años en el 5-12% de los casos, a pesar de la intervención quirúrgica⁶.

Estas notables variaciones pueden explicarse por diferencias en la prevalencia de exposiciones ambientales y predisposición genética a carcinogénesis⁷.

Las altas tasas de cáncer de vesícula biliar están asociadas a insuficiente acceso a servicios sanitarios incluyendo el acceso a servicios quirúrgicos para la realización de colecistectomía⁸; ya que por ejemplo, en Chile la prevalencia de coledoclitiasis es de 50% a la edad de 50 años⁹, lo cual es un factor de riesgo conocido para este tipo de cáncer.

Histopatológicamente, la gran mayoría de las neoplasias de la vesícula biliar son adenocarcinomas (95-98%), siendo las formas bien o moderadamente diferenciadas el 75-80% de las mismas. El único tipo histológico con un significado pronóstico claramente favorable en cuanto a supervivencia se refiere, es el adenocarcinoma papilar, siendo los carcinomas "oat cell" y los adenoescamosos las formas de peor pronóstico. Otros tipos histológicos, de presentación casi excepcional, serían: carcinoma escamoso puro;

NOTAS DE AUTOR

* Correspondencia a: Dr. Piamo Morales Alberto J. Correo electrónico: b51amazonas@gmail.com

DECLARACIÓN DE INTERESES

Los autores declaran que no existe conflicto de intereses

tumor de células granulosas; rhabdomyosarcoma embrionario; carcinoide; carcinosarcomas, y tumores de estirpe hematopoyético o linfático¹⁰.

Los hallazgos histopatológicos de CVB a veces crean dilemas diagnósticos; ya que, este puede imitar enfermedades benignas, como los senos de Rokitansky–Aschoff (RA) sinusal, la adenomiomatosis; por ello el diagnóstico de CVB tiene algunas dificultades potenciales¹¹.

La utilización del tipo histológico y estadiaje TNM son criterios útiles para diseñar un tratamiento apropiado y pronosticar la sobrevida en los pacientes. La importancia de clarificar el estadiaje anatomopatológico repercutirá en la decisión terapéutica futura, ya que actualmente se están obteniendo resultados alentadores con el abordaje quirúrgico radical de cáncer localizado en la vesícula biliar⁴.

El pronóstico de vida en todas las etapas del CVB es cercano al 5%. La vida media en los pacientes diagnosticados incidentalmente es de 26,4 meses¹².

Dado que en Cuba no existen a nivel nacional una alta frecuencia de cáncer de vesícula biliar consideramos que la caracterización de un conjunto de casos registrados durante el periodo 2010 al 2019, sería de gran importancia ya que permitiría establecer un patrón sobre este tipo de lesiones en una población de baja incidencia y con ello contribuir a establecer una alarma para los gastroenterólogos, cirujanos y demás especialistas relacionados con la atención de manifestaciones de tipo biliar, que deberán incluir la sospecha de cáncer de vesícula biliar como parte de su pensamiento ante un paciente con cuadro clínico de dolor abdominal, dispepsia, ictericia, entre otros.

MATERIAL Y MÉTODOS

Se realizó un estudio retrospectivo, descriptivo y observacional, comprendido en el periodo de 2010 al 2019, en el cual se revisaron los registros de biopsias y necropsias del Departamento de Anatomía Patológica del Hospital Clínico Quirúrgico “Joaquín Albarrán”, para la identificación de los casos con diagnóstico histológico de cáncer de vesícula biliar, posteriormente se ubicaron según número correspondientes los informes en el caso de biopsias y; protocolo de autopsia, en el caso de las necropsias.

Los criterios tomados en cuenta para ser incluidos en el estudio fueron, pacientes con diagnóstico histológico de cáncer de vesícula biliar entre el 1° de enero de 2010 y el 20 de junio de 2019.

Una vez obtenidos los números de informe de biopsia y protocolo de autopsia, se procedió a la búsqueda de las historias clínicas correspondientes para obtención de datos como, edad, sexo, color de piel, antecedentes patológicos, historia de la enfermedad, manifestaciones clínicas, diagnóstico, procedimientos diagnósticos y tratamientos aplicados.

De los informes de biopsia y protocolo de autopsia se obtuvo el tipo histológico, grado de diferenciación celular, grado de la infiltración de la pared de la vesícula biliar u órganos vecinos, con cuyos datos se pudo establecer la estadificación del tumor, con el empleo de los criterios establecidos por el Sistema TNM (tumor, ganglio linfático y metástasis) de la American Joint Committee on Cancer (AJCC) en su versión de 2018. Para la obtención de las imágenes al microscopio se procedió a extraer de la histoteca las láminas correspondientes de cada caso.

RESULTADOS

En el periodo de 8 años (1° de enero de 2010 al 20 de junio de 2019) fueron diagnosticados histopatológicamente 10 casos de cáncer primario de vesícula biliar, de los cuales, 6 fueron hallazgos del estudio de piezas de colecistectomías (2186 colecistectomías por colecistitis litiasica); uno en confirmación del diagnóstico clínico de cáncer de vesícula con signos de ictericia; y tres casos como hallazgo en la autopsia.

La distribución según sexo y edad, muestra nueve casos del sexo femenino y uno masculino, siendo todos mayores de 60 años. La distribución según color de piel permite precisar que en el grupo de estudio las lesiones neoplásicas malignas de vesícula biliar se presentan sin un claro predominio según la raza.

Del total de cánceres diagnosticados en el Hospital Clínico Quirúrgico “Joaquín Albarrán”, el cáncer de vesícula biliar (CVB) representó el 0,23% de tumores malignos.

Con relación a la colecistectomía como indicación quirúrgica primaria, el CVB representó el 0,32% de estas. Y para el grupo con diagnóstico incidental durante la necropsia la frecuencia fue de 0,04% de las autopsias.

El 100% de los casos tenía estudios ultrasonográficos en los cuales se describían litiasis vesicular, las cuales fueron corroboradas en el estudio macroscópico de la pieza quirúrgica.

Hallazgos anatomopatológicos

De los 10 casos con diagnóstico de cáncer de vesícula biliar, el 100% presento un tumor que macroscópicamente tenían un aspecto vegetante exofítico (Figura 1) e histológicamente se correspondieron con adenocarcinoma, siendo el 20% bien diferenciado (Figura 2) y el 80% moderadamente diferenciado. La variedad mucinosa, se presentó en el 40% de los casos. Es característico que un caso presentaba patrón papilar con extensa necrosis tumoral.

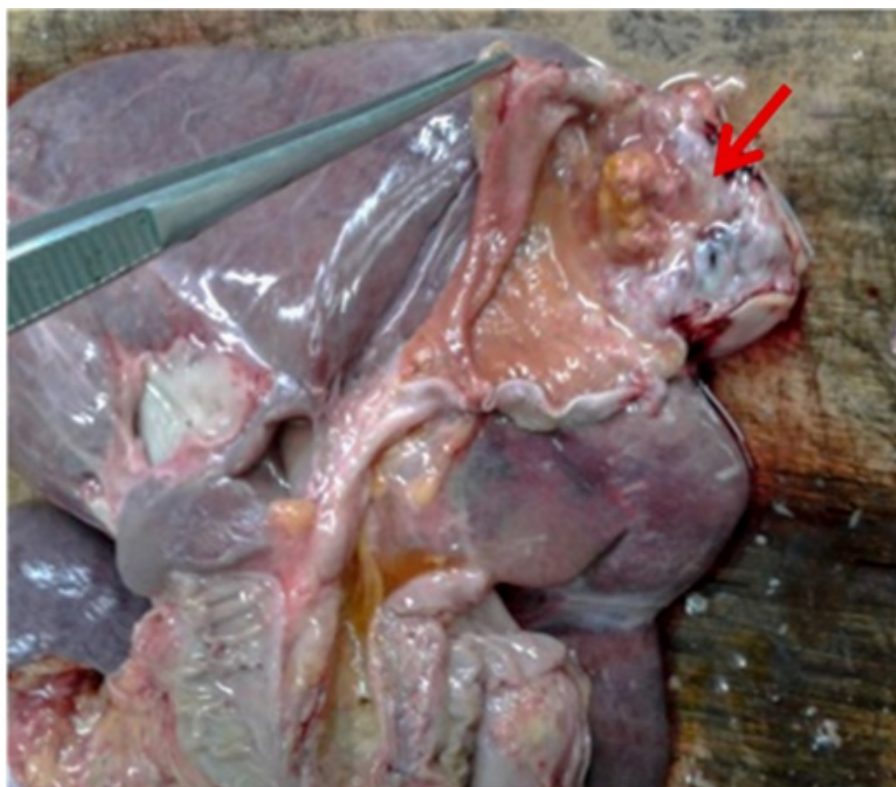

FIGURA 1.
Tumor exofítico hacia el fondo de la vesícula biliar (flecha)

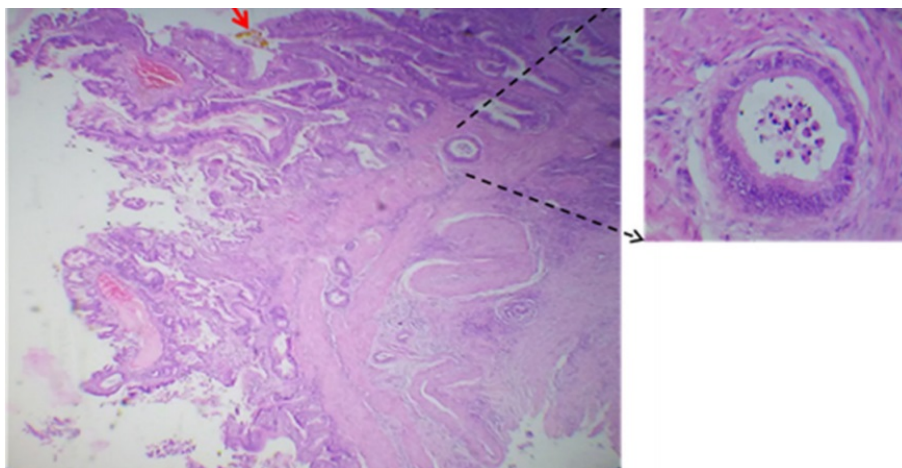


FIGURA 2
A. Adenocarcinoma moderadamente diferenciado Infiltrante hasta la capa muscular. **B.** Formaciones papilares hacia la luz.

De acuerdo al Sistema TNM (2018), el 40% de los pacientes fue clasificado como T1b (30% moderadamente y 10% bien diferenciado); 40% como T2b (todos moderadamente diferenciado); y, el 20% como T3 (Tabla 1). No se presentaron casos con afectación de nódulos linfáticos (N0) ni metástasis a distancia (M0).

En todos los casos se recogió el antecedente de litiasis en vesícula biliar, lo cual fue corroborado en el momento de la exploración macroscópica de la pieza quirúrgica o durante la necropsia.

TNM		Diferenciación				Total	
		Moderado		Bien			
Tumor (T)		Nº	%	Nº	%	Nº	%
T1	T1a	0	0	0	0	0	0
	T1b	3	30	1	10	4	40
T2	T2a	0	0	0	0	0	0
	T2b	4	40	0	0	4	40
T3		1	10	1	10	2	20
T4		0	0	0	0	0	0
Total		8	80	2	20	10	100

TABLA 1.
 Características del tumor según Sistema TNM

DISCUSIÓN

El cáncer de vesícula biliar suele ser una patología que, debido a su presentación clínica, se confunde con enfermedades benignas de la vesícula biliar y esto suele estar relacionado con los síntomas más frecuentemente asociados a la presencia de cáncer de vesícula biliar y comunes a otras afecciones, como son el dolor de tipo cólico hacia cuadrante superior derecho del abdomen, ictericia, anorexia o hiporexia y pérdida de peso.

De acuerdo con los resultados de este estudio, en todos los pacientes que se estudiaron por biopsia de colecistectomía se realizó el diagnóstico preoperatorio de colecistitis aguda litiásica, excepto en uno donde se realizó diagnóstico clínico de cáncer de vesícula como conclusión de los estudios por ictericia; y en los tres casos con hallazgo necrótico de cáncer de vesícula biliar no se tenían diagnóstico clínico de tal, lo cual puede estar en relación directa con los escasos estudios radiológicos que se le realizaron a los pacientes ya que según lo reportado en la literatura el aumento en el porcentaje de diagnóstico preoperatorio se debe a la combinación de estudios de ultrasonografía y tomografía¹³.

La frecuencia de cáncer de vesícula biliar fue del 0,23% de los tumores malignos, que en comparación con otras series, está muy por debajo de lo reportado en estadísticas mundiales, las cuales van de 2,1 y 8,8%^{10,14} y algunas otras series han reportado prevalencias de 2,6%¹³. El cáncer de vesícula biliar tiene una incidencia mundial de 0,7% entre las neoplasias malignas. En EE.UU. se estima una incidencia de 1,2 casos por año¹⁵. En Argentina existe una mayor incidencia en las provincias del norte (Salta) de 6,7 cada 100 000 habitantes¹⁶. Según datos de GLOBOCAN 2012 en Bolivia el CVB ocupa el cuarto lugar según mortalidad por tipos de cáncer.

De tal manera que la frecuencia del CVB en el Hospital Clínico Quirúrgico "Joaquín Albarrán", mantiene un comportamiento de presentación baja con respecto a la prevalencia de Chile donde se reportan una elevada tasas de esta.

En todos los casos reportados en este estudio se pudieron evidenciar los factores de riesgo, tales como sexo femenino y la presencia de litiasis vesicular múltiple, lo cual se corresponde con numerosos estudios de casos y controles en los que se han encontrado asociación con patologías biliares y sexo femenino como factores de riesgo.

La relación mujeres-hombre es de 3 a 4:1¹⁰. La incidencia para el sexo femenino en EE.UU. es de 1,45/100 000 hab.; en Chile es de 25,3/100 000 hab.¹⁷; en Bolivia la relación mujeres-hombre es de 2,8:1 y en Colombia de 2,2:1¹⁸. En el estudio de Peña et al¹⁹. Realizado en 3 hospitales referenciales de Chiclayo (Perú) se hallaron que el CVB se presentó en 72,4% mujeres y 27,6% hombres; y en el estudio de Llanos et al²⁰. Se hallaron un 71,1% femenino y 28,9% masculino, mostrando una relación de 3,5:1.

Con respecto a la edad, los resultados obtenidos en este estudio se corresponden con lo descrito en la literatura, en la cual se describe que, la edad media de presentación varía entre los 60 y 70 años, siendo rara la presentación en personas menores de 30 años²¹.

En este estudio en ningún caso hubo calcificación de la vesícula biliar (vesícula en porcelana o hialinocalcinosis) la cual se asocia a CVB en 10 a 25% de los casos, la calcificación se considera la etapa final de un proceso de inflamación crónica^{15,22}. Otros estudios plantean que la incidencia de cáncer reportado en pacientes con vesículas en porcelana se halla entre el 10% y el 20%. Sin embargo, parecería que el patrón de calcificación es la característica más importante siendo la calcificación focal de la mucosa la de mayor riesgo sobre la calcificación difusa transmural²³.

Otros factores de riesgo no pudieron ser constatados, tales como, identificación de *Helicobacter bilis* y *Pylori* en la bilis de especímenes, los cuales han sido aislados de muestras de bilis, sugiriendo una relación con el CVB¹.

Ninguno de los casos, presento poliposis biliar, los cuales son un importante factor de riesgo reportado en la literatura, que detalla que la presencia de pólipos mayores a 10 mm, solitarios y asintomáticos representan un mayor riesgo de CVB²⁴.

En este estudio, todos los casos presentaron como tipo histológico, el adenocarcinoma, (20% bien diferenciado y 80% moderadamente diferenciado). Esto, junto con el grado de infiltración tumoral, son factores que influyen en la supervivencia a 5 años en los pacientes con cáncer de vesícula biliar²⁵. En un individuo se pudo confirmar infiltración al lecho hepático sin lesiones metastásicas.

El hecho que todos los tumores hallados en este estudio sean adenocarcinoma se corresponde con lo reportado en la literatura mundial en la que se describe que el adenocarcinoma (subtipos papilar, tubular, mucinoso o en anillo de sello) representa el 80 a 95% de los casos; el carcinoma epidermoide y adenoescamoso el 2 a 10%; el carcinoma indiferenciado y otras neoplasias (carcinoma de células pequeñas, sarcomas, melanomas y linfomas) solo un 2 a 7%²⁶. Similares resultados obtuvo el estudio de Pina et al²⁷. En el que hallaron un 94,1% de adenocarcinoma; y en el estudio de Peña et al.¹⁹ la variedad que predominó fue el adenocarcinoma en 82,8% casos (carcinoma mucinoso 5,2%).

CONCLUSIÓN

El cáncer de vesícula biliar es una enfermedad con muy baja frecuencia y su diagnóstico, continua siendo un hecho incidental, es decir, que el diagnóstico se establece en el examen histopatológico luego de la colecistectomía o en la necropsia. La variedad más frecuente es el adenocarcinoma moderadamente diferenciado.

REFERENCIAS

1. Uribe MM, Heine TC, Brito MF, Bravo LD. Actualización en cáncer de vesícula biliar. *Rev. Med. Clin. Condes* - 2013; 24(4) 638-643. Disponible en: https://www.clinicalascondes.cl/Dev_CLC/media/Imagenes/PDF%20revista%20m%C3%A9dica/2013/4%20julio/9_Dr.-Mario-Uribe-M.pdf
2. Randi G, Franceschi S, La Vecchia C. Gallbladder cancer worldwide: geographical distribution and risk factors. *Int J Cancer*. 2006;118(7):1591–602. Disponible en: <https://onlinelibrary.wiley.com/doi/full/10.1002/ijc.21683>
3. Lazcano-Ponce EC, Miquel JF, Muñoz N, Herrero R, Ferrecio C, Wistuba II, et al. Epidemiology and molecular pathology of gallbladder cancer *CA Cancer J. Clin.*, 2001;51 (6):349-364. Disponible en: <https://onlinelibrary.wiley.com/doi/full/10.3322/canjclin.51.6.349?sid=nlm%3Apubmed>
4. Gamarra RR, Coapaza Y, Salazar F, Ojeda Y. Cáncer de vesícula biliar según tipo histológico y clasificación TNM en Arequipa, Perú. *Acta Med Per*. 2012;29(1):23–7. Disponible en: <http://www.scielo.org.pe/pdf/amp/v29n1/a09v29n1.pdf>
5. Ministerio de Salud Pública. Anuario Estadístico de Salud 2018. La Habana-Cuba 2019. <http://files.sld.cu/bvscuba/files/2019/04/Anuario-Electr%C3%B3nico-Espa%C3%B1ol-2018-ed-2019-compressed.pdf>
6. Kumar V, Abbas AK, Fausto N, Aster JC. *Robbins y Cotran Patología estructural y funcional* Novena edición. 2010 Elsevier España, S.L. 879-880
7. Izarzugaza M, Fernández L, Forman D, Sierra M. Burden of gallbladder cancer in Central and South America. *Cancer Epidemiology* 2016;44(1):S82-S89. Disponible en: <https://www.sciencedirect.com/science/article/pii/S1877782116301163>
8. Andia ME, Hsing AW, Andreotti G, Ferrecio C. Geographic variation of gallbladder cancer mortality and risk factors in Chile: a population-based ecologic study. *Int J Cancer*. 2008;123(6):1411–1416. Disponible en: <https://www.ncbi.nlm.nih.gov/pmc/articles/PMC2864002/>
9. De Aretxabala X. Cáncer de vesícula biliar. Consideraciones luego del consenso. *Rev Chil Cir*. 2007;59:472-474. Disponible en: <https://scielo.conicyt.cl/pdf/rchcir/v59n6/art16.pdf>
10. Campos YM, Brenes I. Cáncer de vesícula biliar. *Rev Med de Costa Rica y Centroamérica* 2008; 65(583): 147-152. Disponible en: <https://www.medigraphic.com/pdfs/revmedcoscen/rmc-2008/rmc082m.pdf>
11. Giang TH, Ngoc TT, Hassell LA. Carcinoma involving the gallbladder: A retrospective review of 23 cases-Pitfalls in diagnosis of gallbladder carcinoma. *Diagn Pathol*. 2012, 7.10:1-8. Disponible en: <https://www.ncbi.nlm.nih.gov/pmc/articles/PMC3285085/>

12. Chan CP, Chang HC, Chen YL, Yang LH, Chen ST, Kuo SJ, et al. A 10-year experience of unsuspected gallbladder cancer after laparoscopic cholecystectomy. *Int Surg.* 2003; 88: 175-179. https://www.ncbi.nlm.nih.gov/pubmed?db=PubMed&cmd=Retrieve&list_uids=14584775
13. Castillo JJ, Romo C, Ruiz J, Escrivá JF, Córdova VH. Cáncer de vesícula biliar como hallazgo histopatológico posterior a la colecistectomía. Prevalencia e incidencia en el Hospital Ángeles Pedregal. *Acta Med Grupo Ángeles.* 2010;8(3). <https://www.medigraphic.com/pdfs/actmed/am-2010/am103c.pdf>
14. Roa I, Guzmán P, Ibacache TM, Araya J, Villaseca M, De Aretxabala X, et al. Cáncer de la vesícula biliar en colecistectomías por litiasis. *Rev Esp Patol* 2004; 37(3): 279-285. Disponible en: <http://www.patologia.es/volumen37/vol37-num3/37-3n06.htm>
15. Chan NC, Bandín MA, Villalobos BI, Torres MA. Guía de práctica clínica. Cáncer de vesícula biliar. Asociación Mexicana de Cirugía General, A.C. Guías de Práctica Clínica. México. 2014. Disponible en: https://amcg.org.mx/images/guiasclinicas/cancer_vesicular.pdf
16. Ledendoire J, Gil L. Carcinoma de la vesícula biliar. *Enciclopedia Cirugía Digestiva.* F. Galindo y colab. Sociedad Argentina de Cirugía Digestiva. 2015; tomo IV-463:1-22. Disponible en: <http://www.sacd.org.ar/ccuatrosesentaytres.pdf>
17. Hueman M, Vollmer C, Pawlik T. Evolving treatment strategies for gallbladder cancer. *Annals of surgical oncology.* 2009;16(8):2101–15. Disponible en: <http://dx.doi.org/10.1245/s10434-009-0538-x>. <https://www.ncbi.nlm.nih.gov/pubmed/19495882>
18. Wernberg JA, Lucarelli DD. Gallbladder cancer. *Surg Clin North Am.* 2014;94(2):343-60. Disponible en: <https://www.sciencedirect.com/science/article/pii/S0039610914000103?via%3Dihub>
19. Peña F, Sánchez F. Frecuencia y perfil clínico de cáncer de vesícula biliar en pacientes colecistectomizados en 3 Hospitales Referenciales de Chiclayo entre 2011 Y 2016. [Tesis de Grado]. Universidad Católica Santo Toribio de Mogrovejo. Chiclayo. 2018. Disponible en: <https://pdfs.semanticscholar.org/6bce/f78ccfd1f5dea87187aad77277be6d5f766.pdf>
20. Llanos F José Luis, Trujillo Carlos, Zilvetty P Emma. ESTUDIO CLÍNICO - PATOLÓGICO DEL CÁNCER DE VESÍCULA BILIAR EN 33 AÑOS INSTITUTO GASTROENTEROLÓGICO BOLIVIANO JAPONÉS. *Revista Científica UNITEPC [revista en la Internet].* 2011 Nov [citado 2020 Jul 24]; (1): 12-20. Disponible en: http://www.revistasbolivianas.org.bo/scielo.php?script=sci_arttext&pid=S2124-10112011000100003&lng=es
21. Arroyo G. Cáncer de vesícula biliar. *Oncol. Clin.* 2002;8(1):831-837.
22. Baca JE, Magaña J. Vesícula biliar “en porcelana”. *Acta Médica Grupo Ángeles.* 2018; 16(3). Disponible en: <http://www.medigraphic.com/pdfs/actmed/am-2018/am183o.pdf>
23. Hepp J, Lo C. Gallbladder Cancer. In: Clavien PA, editor. *Malignant Liver Tumors: Current and Emerging Therapies.* 3rd ed. Editado por Pierre-Alain Clavien. © por Blackwell Publishing 2010: 333–41. Disponible en: <http://the-eye.eu/public/Books/Medical/texts/Malignant%20Liver%20Tumors%20-%20Current%20and%20Emerging%20Therapies%203rd%20ed%20-%20P.%20Clavien%20%28Wiley-Blackwell%2C%202010%29%20WW.pdf>
24. Dutta U. Gallbladder cancer: can newer insights improve the outcome? *Journal of gastroenterology and hepatology [Internet].* 2012;27(4):642–53. Disponible en: <https://www.ncbi.nlm.nih.gov/pubmed/22168580>
25. Ramírez CP, Suárez MA, Santoyo J, Fernández JL, Jiménez M, Pérez JA, et al. Actualización del diagnóstico y tratamiento del cáncer de vesícula biliar. *Cir Esp* 2002; 71(2):102-111. Disponible en: <https://www.elsevier.es/es-revista-cirugia-espanola-36-articulo-actualizacion-del-diagnostico-el-tratamiento-S0009739X02719404>
26. Calderillo-Ruiz G, Herrera-Goepfert R, Díaz-Romero C, Carbajal-López B, López-Basave H. Carcinoma epidermoide puro-combinado de vesícula biliar. *Rev. Méd. Chile.* 2018;146(12). Disponible en: <http://dx.doi.org/10.4067/s0034-98872018001201438>.
27. Pina L, Lagos H, Quiche G, Alle L, Sarotto LE. carcinoma incidental de vesícula biliar en un hospital universitario. *Acta Gastroenterol Latinoam* 2017;47(3):190-193. Disponible en: <http://www.actagastro.org/numeros-anteriores/2017/Vol-47-N3/Vol47N3-PDF08.pdf>

ENLACE ALTERNATIVO

[http://www.scielo.org.bo/scielo.php?
script=sci_arttext&pid=S1012-29662020000100005&lng=es&nrm=iso](http://www.scielo.org.bo/scielo.php?script=sci_arttext&pid=S1012-29662020000100005&lng=es&nrm=iso) (html)