



Ciencia Veterinaria

ISSN: 1515-1883

ISSN: 1853-8495

revista@vet.unlpam.edu.ar

Universidad Nacional de La Pampa
Argentina

Godoy Steindl, GM; eñaloza Madrid, D; Salfattis Chandia,
J; Pizarro, B; Roca, C; Leiva, N; Villa, F; Giacomelli, MP
Rehabilitación de un ejemplar de Tortuga verde del Pacífico (*Chelonia
mydas*) por ingesta de plástico y posterior trauma en vida silvestre
Ciencia Veterinaria, vol. 25, núm. 2, 2023, Julio-Diciembre, pp. 199-209
Universidad Nacional de La Pampa
Argentina

DOI: <https://doi.org/10.19137/cienvet202325209>

- ▶ Número completo
- ▶ Más información del artículo
- ▶ Página de la revista en redalyc.org



Rehabilitación de un ejemplar de Tortuga verde del Pacífico (*Chelonia mydas*) por ingesta de plástico y posterior trauma en vida silvestre

Rehabilitation of a Pacific green turtle (*Chelonia mydas*) specimen due to plastic ingestion and subsequent trauma in wildlife.

Reabilitação de um espécime de tartaruga verde do Pacífico (*Chelonia mydas*) devido à ingestão de plástico e subsequente trauma na vida selvagem.

Godoy Steindl GM¹, Peñaloza Madrid D^{1,2}, Salfattis Chandia J¹, Pizarro B¹, Roca C¹, Leiva N¹, Villa F¹, Giacomelli MP³

¹ Departamento de Manejo Animal Parque Safari Chile, Parcela los suspiros s/n Ruta H30 Rancagua, Chile

² Universidad de O'Higgins, Libertador Bernardo O'Higgins 611, Rancagua

³ Laboratorio Veterinario Vetlife, Mendoza Argentina, 25 de Mayo 927 Dpto 1 Ciudad, Mendoza, Argentina

Correo electrónico: gonzalo.godoy@parquesafari.cl

DOI: <http://doi.org/10.19137/cienvet202325209>

Fecha recepción: 1 de Junio de 2023

Fecha aceptación: 22 de Junio de 2023

Resumen

Este trabajo tiene como objetivo concientizar sobre el daño que hacen los plásticos vertidos en el mar y proporcionar información acerca del manejo médico de ejemplares de tortugas verdes del pacífico bajo cuidado humano ante la necesidad de atención de los mismos. Se presenta un caso de un ejemplar hembra adulto de *Chelonia mydas* rescatado en la ciudad de Constitución a 200 Km al sur poniente del Centro de Rehabilitación de Fauna Silvestre (CRFS) de Parque Safari. El ejemplar evidencia un cuadro de síndrome de embollamiento con flotación caudal, debido al acumulo de gases propio del íleo paralítico, a su vez presenta lesiones lacerativas en aleta de miembro anterior izquierdo. Se decide realizar la ruta diagnóstica con examen clínico y métodos complementarios como radiografías, ecografías y análisis sanguíneos, además de un proceso quirúrgico para acelerar la recuperación de heridas. Luego de tres meses de proceso de rehabilitación se concluye con la reinsertión del ejemplar en la bahía Chascos, comuna de Caldera, a un total de 800



km al norte del CRFS. Para la rehabilitación de este ejemplar, se recorrió cerca de 1000 km por las rutas de Chile desde su rescate hasta su reinserción, con colaboraciones desde el sector público y privado para la gestión de su proceso.

Palabras clave: Tortuga verde, Contaminación, Plásticos, Conservación, Rehabilitación de fauna silvestre, Reptil, Océano

Abstract

This work aims to raise awareness about the harm caused by plastics dumped in the sea and provide information about the medical management of Pacific green turtle specimens under human care when they require attention. A case is presented of an adult female specimen of *Chelonia mydas* rescued in the city of Constitución, Chile, 200 km southwest of the Wildlife Rehabilitation Center (CRFS) at Parque Safari. The specimen shows symptoms of impaction syndrome with caudal flotation due to the accumulation of gases characteristic of paralytic ileus, and it also has lacerative injuries on the left anterior limb fin. It was decided to follow a diagnostic route with a clinical examination and complementary methods such as X-rays, ultrasounds, and blood analysis, in addition to a surgical procedure to expedite wound recovery. After three months of rehabilitation, the specimen was successfully reintroduced into Chascos Bay, Caldera, located 800 km north of the CRFS. During the rehabilitation of this specimen, it traveled approximately 1000 km across Chile's routes from its rescue to its reintroduction, with contributions from both the public and private sectors to manage the process.

Keywords: Green turtle, Pollution, Plastics, Conservation, Rehabilitation of wildlife, Reptile, Ocean

Resumo

Este trabalho visa conscientizar sobre os danos causados pelos plásticos despejados no mar e fornecer informações sobre o manejo médico de espécimes de tartarugas verdes do Pacífico sob cuidados humanos, tendo em vista sua necessidade de cuidados. Apresenta-se o caso de uma fêmea adulta de *Chelonia mydas* resgatada na cidade de Constitución, 200 km a sudoeste do Centro de Reabilitação de Fauna Silvestre (CRFS) do Parque Safari. O espécime apresenta quadro de síndrome de emaranhamento com flutuação caudal, devido ao acúmulo de gases típico de íleo paralítico, ao mesmo tempo em que apresenta lacerações na asa do membro anterior esquerdo. Optou-se por realizar a via diagnóstica com exame clínico e métodos complementares como radiografias, ecografias e análises ao sangue, bem como um processo cirúrgico para acelerar a recuperação das feridas. Após três meses de processo de reabilitação, conclui-se a reinserção do espécime em Chascos Bay, comuna de Caldera, um total de 800 km ao norte do CRFS. Para a reabilitação deste espécime, foram percorridos cerca de 1000 km pelas rotas do Chile desde o seu resgate até a sua reinserção, com colaborações dos setores público e privado para a gestão do seu processo.

Palavras-chave: Tartaruga verde, Poluição, Plásticos, Conservação, Reabilitação da vida selvagem, Réptil, Oceano

Introducción

La rehabilitación de fauna silvestre es un área de la medicina veterinaria muy compleja. Debido a la variabilidad de ambientes y en consecuencia de especies que residen en Chile, los profesionales de esta área están en constante aprendizaje y capacitación. La labor que conlleva encontrar un animal silvestre herido, rescatarlo y posteriormente trasladarlo a un Centro de Rehabilitación de Fauna Silvestre (CRFS), es bastante exhaustiva. En el caso del CRFS de Parque Safari Chile, ubicado en la región de O'Higgins, ingresan diversos pacientes, entre ellos tortugas marinas. Sus principales causas de ingreso son de origen antrópico, ya sea traumatismos por embarcaciones, enfermedades infecciosas y/o cuerpo extraño, evidenciando problemáticas del ámbito de la dimensión humana en los ecosistemas marinos. En cuanto a la ingesta de cuerpo extraño, está directamente relacionado a la contaminación por plásticos en los océanos, considerando que es una amenaza que aumenta de manera exponencial y según la literatura se cree que entre 86 y 150 millones de toneladas métricas (MTM) se han acumulado en el mar hasta la fecha. ⁽¹⁾ La realidad de las costas chilenas no es muy distante a lo descrito en la bibliografía teniendo. Acentuando las probabilidades de ingesta o enmallamientos con mencionados contaminantes.

La tortuga verde del Mar Pacífico (*Chelonia mydas*), es una especie del orden Testudinata en categoría de conservación en peligro según la IUCN, ⁽²⁾ motivo por el cual los esfuerzos en rehabilitación y conservación de esta especie toman aún más importancia a fin de mitigar y comprender sus amenazas en la naturaleza.

La importancia de este estudio radica en categorizar los procedimientos básicos para el diagnóstico de enfermedades en tortugas de mar, aumentar el conocimiento de la especie y su medicina para mejorar el cuidado y bienestar. Esto conlleva a mejorar los insumos disponibles que puedan aportar en su conservación, considerando de que sus poblaciones silvestres se encuentran decreciendo.


Desarrollo

Ejemplar adulto de tortuga verde del Pacífico (*Chelonia mydas*), hembra de 38 kg, es encontrado en la localidad de Llico en la región del Maule el día 11/02/2023. Es rescatada por el Servicio Nacional de Pesca y Acuicultura (SERNAPESCA) quienes la trasladan por tierra hacia el CRFS Parque Safari Chile. El ejemplar presenta signos de deshidratación, con lesiones abrasivas en la zona maxilar derecha y lacerantes en miembro anterior izquierdo en proximidad a la articulación humero-radio ulnar, concordantes con golpe al varar o posible coalición con embarcación, ⁽³⁾ además presenta síndrome de embollamiento de la parte caudal que afecta su flotabilidad, sobre su caparazón evidenciable por el crecimiento de epibionta en dicha zona. A su vez se observa a la inspección inicial presencia de diarrea no voluminosa.

El proceso de admisión de estos ejemplares es metódico. Luego del examen físico, se procede a la toma de muestra sanguínea desde el seno venoso subcarapacial para categorizar el paciente y su grado de deshidratación. Se realiza limpieza de las heridas y se inicia un tratamiento antibiótico y analgésico dada la

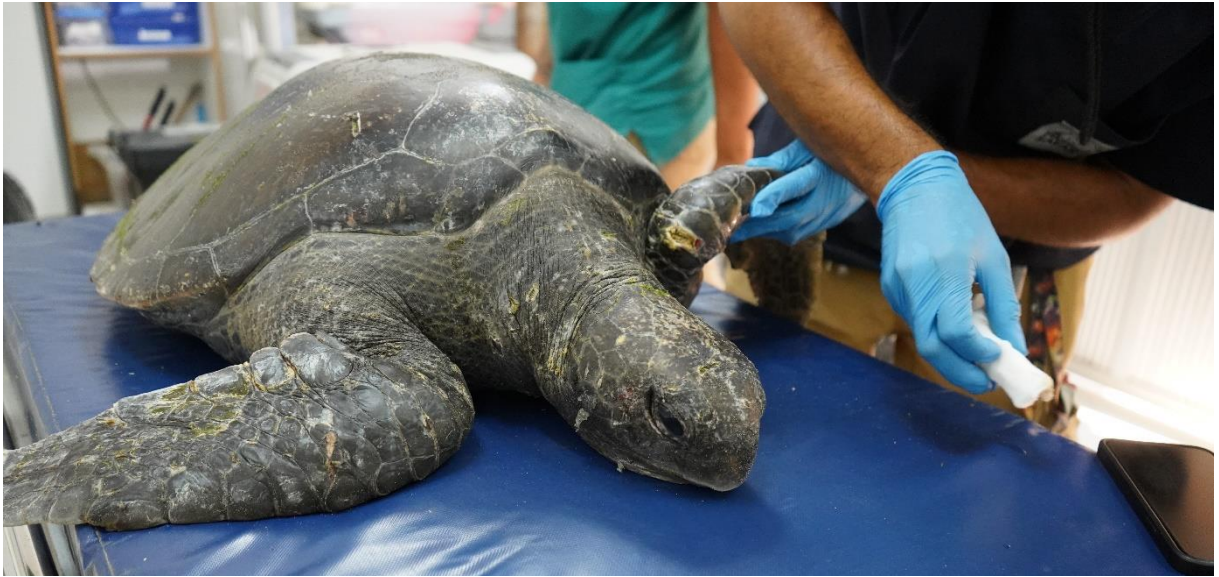severidad de las heridas de la aleta izquierda con Ceftiofur 4.4mg/kg intramuscular cada 48 h, meloxicam 0.2 mg/kg intramuscular cada 24 h y tramadol 4mg/kg cada 48 h intramuscular en miembros anteriores. Se acompaña el tratamiento con suero solución reptil comprendida como una parte de Ringer lactato en dos partes de cloruro de sodio 0.9% en dosis de 20 a 30 ml/kg para suplir el estado de hidratación. El CRFS Parque Safari es de los pocos Centros del país que recibe fauna marina con instalaciones para estos medios, las tortugas marinas se depositan en piscinas calefaccionadas a 26° C primero con agua dulce, la cual permite la hidratación del paciente y la eliminación de la epibionta y luego paulatinamente se procede a salar el agua, permitiendo que el animal hidratado vaya acostumbrándose nuevamente a este medio osmótico habitual. Durante este periodo el animal desecha por sus propios medios algunos pedazos de materiales plásticos de bolsas. Al cabo de una semana y debido a su notoria mejoría en la condición general del animal, se decide realizar imagenología diagnóstica que comprendió ultrasonografía celómica por fosas inguinales y radiografías de los miembros afectados en busca de lesiones más profundas.

Figura 1



Ejemplar de *Chelonia mydas* encontrado en playa de Constitución

Figura 2



Ejemplar en admisión, nótese estar sobre superficie acolchada para evitar compresión del plastrón y posible restricción respiratoria, además se observa herida lacerativa en aleta izquierda.

Figura 3



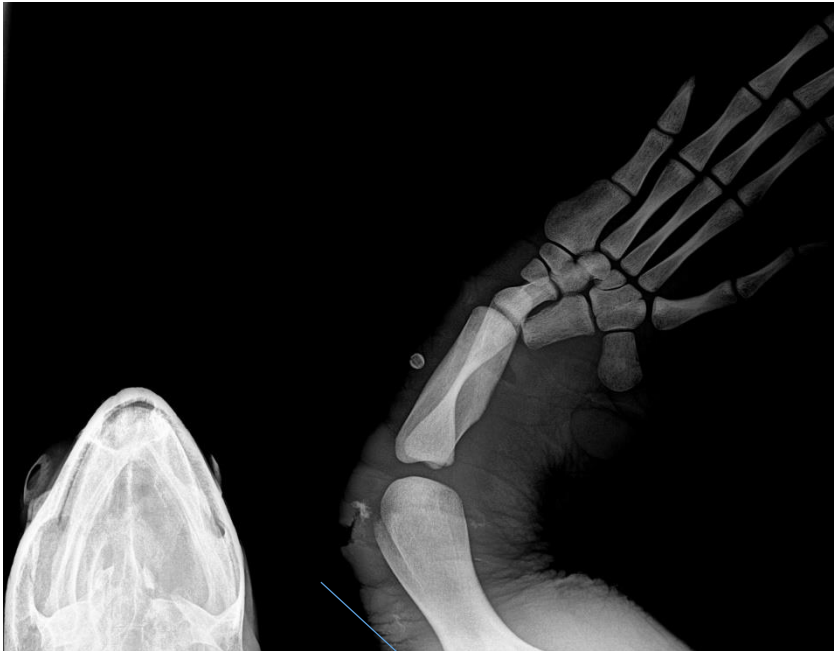Plásticos defecados por ejemplar

Figura 4



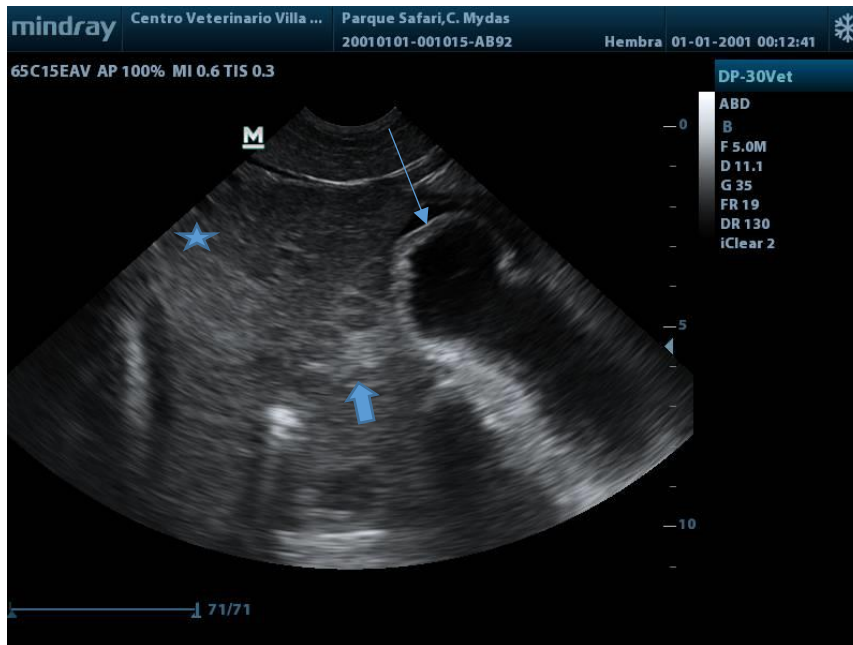
Epibionta en caparacho a caudal producido por la flotación del ejemplar y la exposición a la superficie y el sol, además se observa diarrea.

Figura 5



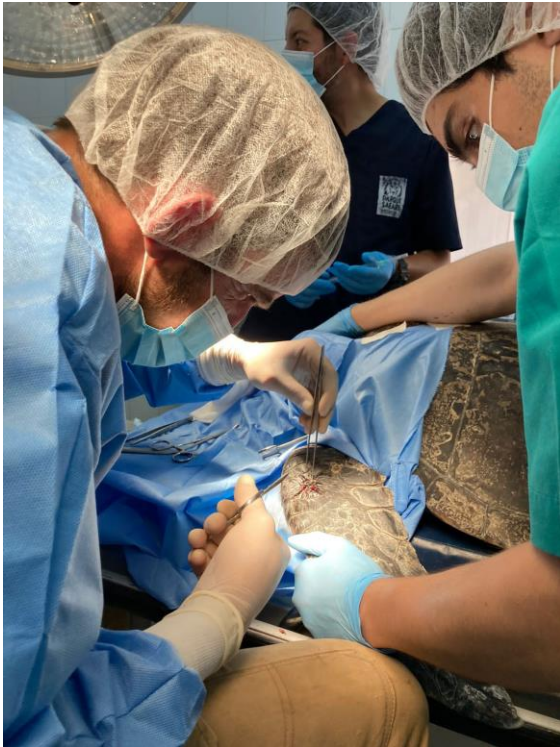Radiografía de Miembro anterior izquierdo el cual sirvió para descartar daño en profundidad de la lesión presente en su aleta.

Figura 6



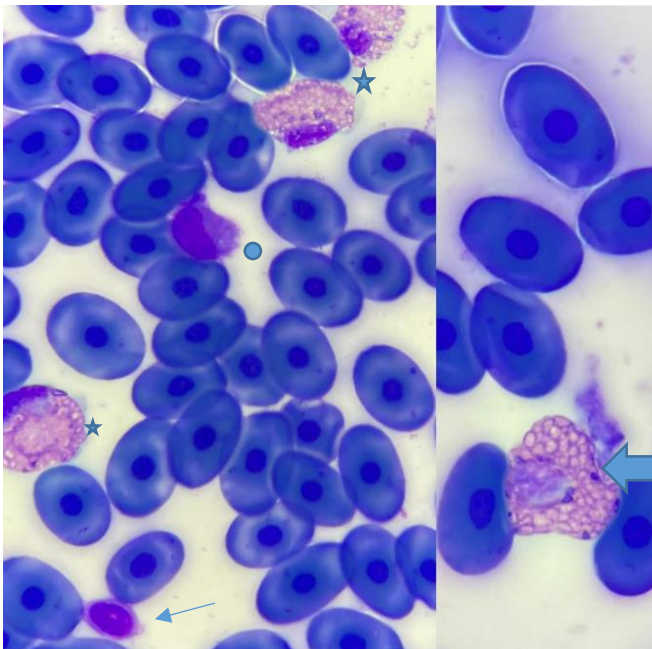
Ecografía que muestra parénquima renal (estrella), asas transversales de intestino delgado (flecha gruesa) y asas distendidas de intestino grueso

Figura 7



Procedimiento quirúrgico de manejo de heridas

Figura 8



Muestra de frotis sanguíneo donde se evidencian eritrocitos nucleados propios de reptiles, trombocito (flecha fina), azurófilo (circulo), heterófilo (estrellas) y eosinófilo (flecha gruesa). Foto cortesía Laboratorio Vetlife Argentina. Tinción Giemsa 100X.

Figura 9



Ejemplar ingresando al mar en Bahía Chascos luego de su proceso de rehabilitación

Resultados

Los resultados de las imágenes de ultrasonido denotan ausencia de cuerpo extraño y de obstrucción intestinal, distensión de las asas de intestino grueso con disminución de los movimientos intestinales, parénquima renal conservado, imágenes sugerentes de íleo paralítico. Con estos resultados se decide el cambio de antibiótico a sulfametoxazol en dosis de 30 mg/kg IM cada 48 h en un total de 4 dosis previo a sobre hidratación del ejemplar con 80 ml/kg de suero Ringer Lactato SC. Mediante este tratamiento se evidenció el cese de la diarrea y la mejora en la hidratación del ejemplar. Los resultados radiológicos de proyecciones latero lateral derecha, latero lateral izquierda, cráneo caudal para campos pulmonares no presentan evidencia de alteraciones. La radiografía de miembro anterior izquierdo no evidenció lesiones óseas pero si una lesión de tejido blando con un foco radio lucido sugerente de absceso.

Luego de la mejoría notoria del animal, días posteriores a la defecación constante de trozos de plástico e hidratación adecuada, se procede a acelerar el proceso de recuperación de las heridas ⁽⁴⁾ sometiendo al ejemplar a una anestesia general con propofol 14 mg/kg intravenosa (IV) en seno subcarapacial, analgesia con morfina 4mg/kg IM y meloxicam 0,1mg/kg IM y lidocaína 2mg/kg en la zona periférica a la lesión. Se procede a desbridar la lesión con presencia de absceso caseoso y realizar plastia de la piel con sutura nylon 4-0. Post quirúrgico el animal queda con tratamiento antiinflamatorio y analgésico con meloxicam 0,1 mg/kg IM SID y tramadol 4mg/kg IM BID sumado a antibiótico ceftiofur 4 mg/kg cada 48h.

Conclusión

Luego de más de 3 meses de tratamiento, finalizó el proceso de rehabilitación; al curar la herida de aleta izquierda y el retiro de puntos, se procede a colocar una identificación en forma de microchip en aleta trasera izquierda. Posterior a eso se decide con autoridades el lugar donde el animal es reinsertado, siendo Bahía Chascos, en la comuna de Caldera, a 800km al norte del CRFS Parque Safari Chile el sitio elegido. El animal fue trasladado en un vehículo con una temperatura de 28°C (5+/-) sobre una colchoneta y luego de 10 horas de viaje pudo volver a su hábitat. Es importante resaltar que, para la rehabilitación de este ejemplar, recorrió cerca de 1000 km por las rutas de Chile desde su rescate hasta su reinsertión, con colaboraciones desde el sector público y privado para la gestión de su proceso.

Aun, así como describe la bibliografía, queda un amplio conocimiento por dilucidar sobre las amenazas e interacción de las tortugas marinas y los ecosistemas oceánicos, con el fin de tener estrategias para generar acciones para su conservación en las costas de Chile y el continente. ⁽⁵⁾

Bibliografía

1. Tekman MB, Walther BA, Peter C, Gutow L, Bergmann M. Impactos de la contaminación por plásticos en los océanos sobre las especies, la biodiversidad y los ecosistemas marinos. Resumen de un estudio de Alfred-Wegener Institute para la WWF 2022. ISBN 978-3-946211-46-4.
2. Seminoff JA. (Southwest Fisheries Science Center, US.). *Chelonia mydas*. The IUCN Red List of Threatened Species 2004: e.T4615A11037468. <https://dx.doi.org/10.2305/IUCN.UK.2004.RLTS.T4615A11037468.en>.
3. Eckert KL, Bjorndal KA, Abreu-Grobois FA, Donnelly M (Editors). Research and Management Techniques for the Conservation of Sea Turtles. IUCN/SSC Marine Turtle Specialist Group Publication 1999; (4).
4. Mader D. Mader's Reptile and amphibian Medicine and surgery. 3rd Edition 2018. Chapter 24 Sea turtles. Page 189.
5. Canales-Cerro C, Alvarez-Varas R. History Science and Conservation of sea turtles in Chile. Successful conservation strategies for sea turtles: achievements and challenges. Nova Science Publishers, New York 2015.

Contribución de autor: Todos los autores contribuyeron a la concepción y enfoque del caso clínico. La escritura, revisión y edición del caso estuvo a cargo de todos los autores en partes iguales. La recopilación de los datos del caso Clínico estuvo a cargo de Gonzalo Manuel Godoy. La interpretación del caso clínico estuvo a cargo de todos los autores. Todos los autores leyeron y aprobaron el manuscrito final.

Financiamiento: El presente reporte de caso no obtuvo financiamientos de ningún tipo. Supervisión: Gonzalo Manuel Godoy

Agradecimientos: A la institución Parque Safari por poseer el único centro de Rehabilitación de Fauna silvestre de la Región O'Higgins el cual es financiado a través de los visitantes de la colección bajo cuidado humano. A los trabajadores de la Institución por su trabajo sacrificado en la protección de la Fauna. A el Servicio Agrícola Ganadero y Al servicio de Pesca y acuicultura de Chile que a través de su importante labor nos traen animales heridos muchas veces de lugares recónditos haciendo de la recuperación de Especies autóctonas del territorio chileno un trabajo multiinstitucional por parte del estado y de la institución privada, ya que sin estos intervinientes el trabajo de conservación seria aún más complejo de lo que es.

Conflicto de intereses: los autores declaran no presentar conflictos de intereses.