



Ciencia Veterinaria

ISSN: 1515-1883

ISSN: 1853-8495

revista@vet.unlpam.edu.ar

Universidad Nacional de La Pampa

Argentina

Guevara, JM; Canizzo, E

Estenosis traqueal focal y agenesia de anillos traqueales asociada a traqueítis fibronecrótica en un felino macho de diez meses de edad  
Ciencia Veterinaria, vol. 25, núm. 2, 2023, Julio-Diciembre, pp. 176-192  
Universidad Nacional de La Pampa  
Argentina

DOI: <https://doi.org/10.19137/cienvet202325207>

- ▶ Número completo
- ▶ Más información del artículo
- ▶ Página de la revista en [redalyc.org](http://redalyc.org)



## Estenosis traqueal focal y agenesia de anillos traqueales asociada a traqueítis fibronecrótica en un felino macho de diez meses de edad

Case of a 10-month-old male feline with focal tracheal stenosis due to tracheal rings agenesia associated with fibro-necrotic tracheitis

Estenose traqueal focal e agenesia de anéis traqueais associados a traqueíte fibronecrótica em um felino macho de dez meses de idade

Guevara JM<sup>1</sup>, Canizzo E<sup>2</sup>

<sup>1</sup>Facultad de Bromatología, Universidad Nacional de Entre Ríos (UNER) 25 de Mayo 709, Entre Ríos, Argentina

<sup>2</sup>Facultad de Ciencias Veterinarias y Ambientales. Universidad Juan Agustín Maza (UMAZA). Lateral Sur del Acceso Este 2245, Guaymallén, Mendoza. Argentina.

Correo electrónico: [diagnostiecovet@gmail.com](mailto:diagnostiecovet@gmail.com)

DOI: <https://doi.org/10.19137/cienvet202325207>

Fecha de recepción: 3 de mayo de 2023

Fecha de aceptación: 14 de junio de 2023

---

### Resumen

Las anomalías traqueales congénitas son muy poco comunes en medicina veterinaria, no por ello menos importantes. Al igual que lo que sucede en medicina humana la gran mayoría de las posibles variantes son de presentación clínica muy impactante debido al distrés respiratorio que producen en el paciente. Todas requieren algún tipo de corrección quirúrgica o mínimamente invasiva para poder superar el cuadro agudo. A continuación, se expone el caso de un felino macho de 10 meses de edad, que se presentó en el servicio de urgencias por un cuadro agudo de disnea inspiratoria y espiratoria con la particularidad de presentar estridor inspiratorio marcado. A raíz del fallecimiento del paciente, con la posterior necropsia e histopatología, se concluyó que el mismo presentaba una estenosis traqueal congénita segmentaria por ausencia de anillos traqueales.

**Palabras Clave:** Disnea, Estridor, Felinos, Estenosis Traqueal, Congénito, Emergencia

### Abstract



Although congenital tracheal anomalies are not very common in veterinary medicine, they are still very important. Just as happens in human medicine, most possible variants are of very striking clinical presentation, due to the respiratory distress produced in patients. All require some type of surgical or minimally invasive correction in order to overcome the acute condition. Below is the case of a 10-month-old male feline that attended the emergency ward with acute inspiratory and expiratory dyspnea, who particularly presented marked inspiratory stridor. As a result of the patient's decease and subsequent necropsy and histopathology it was concluded that he presented segmental congenital tracheal stenosis due to absence of tracheal rings.

**Keywords:** Dyspnea, Stridor, Felines, Tracheal Stenosis, Congenital, Emergency

### *Resumo*

As anomalias traqueais congênitas são muito raras na medicina veterinária, mas não menos importantes. Como na medicina humana, a grande maioria das possíveis variantes tem uma apresentação clínica muito impressionante devido ao desconforto respiratório que causam no paciente. Todos requerem algum tipo de correção cirúrgica ou minimamente invasiva para superar o quadro agudo. Segue-se o caso de um felino, macho, com 10 meses de idade, que deu entrada no serviço de urgência por dispneia aguda inspiratória e expiratória com particularidade de apresentar estridor inspiratório acentuado. Após a morte do paciente, com a posterior necropsia e histopatologia, concluiu-se que ele apresentava uma estenose traqueal congênita segmentar devido à ausência de anéis traqueais.

**Palavras-Chave:** Dispneia, Estridor, Gatos, Estenose Traqueal, Congênita, Emergência

---

### *Introducción*

En medicina veterinaria, las anomalías congénitas traqueales son muy poco comunes, especialmente en felinos. Entre las alteraciones descritas en los gatos, se encuentran la hipoplasia y la deformación de los cartílagos traqueales.<sup>(1)</sup> Asimismo, se ha documentado el caso de un gato de siete años con colapso traqueal primario.<sup>(2)</sup> También se ha reportado un caso de un felino cachorro de ocho meses de edad que nació con una ausencia segmentaria de anillos traqueales, lo que provocó una dilatación con aire atrapado y la formación de una estructura llena de gas similar a una bulla. Esta anomalía fue confundida con un neumomediastino en la radiografía correspondiente<sup>(1)</sup>.

En caninos se ha descrito el caso de un cachorro con diagnóstico de estenosis traqueal segmentaria que se solucionó con cirugía, dicha estenosis se encontraba en la última porción de la tráquea cervical e inicio de la tráquea intratorácica<sup>(3)</sup>.

La evidencia bibliográfica en humanos define a la estenosis traqueal como una afección que se caracteriza por el estrechamiento de la tráquea, lo que dificulta la respiración normal. Esta afección puede ser congénita o adquirida. La estenosis traqueal congénita es una malformación poco frecuente que se debe a la ausencia de gran parte o toda la pars membranosa traqueal en una extensión variable <sup>(4)</sup>. En pediatría humana, la estenosis traqueal tiene una incidencia de 1 de cada 6400 nacidos, y está asociada con la ausencia congénita de anillos traqueales o bronquiales en algunos niños, lo cual es una anomalía rara que puede causar traqueomalacia grave y dificultad respiratoria <sup>(5,4)</sup>.

Por otro lado, la estenosis traqueal adquirida puede ser causada por una lesión o enfermedad, siendo la intubación endotraqueal la causa más común. El manejo quirúrgico de la estenosis constituye un desafío técnico complejo, pues su longitud varía y puede acompañarse de patologías asociadas que requieren reparación simultáneamente <sup>(6)</sup>.

En medicina humana, la entidad de estenosis traqueal contempla una serie de variantes, donde todas tienen en común la disminución de la luz traqueal. Se clasifican en (i) intrínsecas, causadas por un corto segmento afectado (red traqueal) o segmento largo (atresia/agenesia y traqueomalacia primaria); y (ii) extrínsecas, secundarias a anomalías vasculares como anillos que producen compresión o tumores congénitos <sup>(7)</sup>.

En medicina veterinaria, existen diferentes grados de colapso traqueal en caninos, que se clasifican según la reducción del diámetro traqueal. El grado 1 representa menos del 25% de reducción, el grado 2 representa del 25 al 50%, el grado 3 representa del 50 al 75%, y el grado 4 representa más del 75% <sup>(8)</sup>. Las malformaciones traqueales pueden estar asociadas con malformaciones bronquiales, vasculares y cardíacas <sup>(9)</sup>.

En algunos caninos con malformaciones vasculares del cuarto arco aórtico persistente, se pueden observar fenómenos de compresión extrínsecos asociados a la zona del anillo vascular, pero la tráquea presenta una conformación normal y no hay alteración en su histopatología <sup>(10)</sup>.

En las patologías laríngeas, la falta de apertura laríngea puede provocar esfuerzo inspiratorio con estridor laríngeo en los pacientes <sup>(11)</sup>. La estenosis traqueal congénita es una afección respiratoria muy poco común en humanos y se puede tratar quirúrgica o conservadoramente en humanos. Un estudio encontró que la técnica de traqueoplastia deslizante tuvo una tasa de éxito significativamente mayor y una menor mortalidad en comparación con otras técnicas quirúrgica <sup>(12,13)</sup>.

La gestión conservadora fue exitosa en el 80% de los casos, sin necesidad de traqueostomía. Sin embargo, se requiere más información sobre los resultados a largo plazo, la función de deglución y la calidad de vida de los pacientes reparados que no requirieron emergencias inmediatas. Además, se mencionan otros enfoques quirúrgicos y factores que pueden influir en el pronóstico de la afección <sup>(13)</sup>. En otro caso relacionado con la estenosis traqueal congénita, se realizó una dilatación mediante traqueo broncoscopio rígido, lo que resultó en una evolución favorable. El caso reportado se clasificó en lesiones de clase 1, las cuales se asocian con baja mortalidad y buen pronóstico. La dilatación mediante un broncoscopio rígido demostró ser un enfoque terapéutico racional en este caso <sup>(14)</sup>.

El objetivo del siguiente reporte es exponer la presencia de una entidad congénita no descrita hasta la fecha y remarcar las particularidades clínicas e imagenológicas del caso.

## Reporte del Caso

Se remitió al servicio de urgencias un felino macho de 10 meses de edad por diestres respiratorio agudo con predominio inspiratorio. Al ingreso el paciente presentó taquipnea con esfuerzo inspiratorio y estridor marcado, el porcentaje de saturación parcial de oxígeno (SaO<sub>2</sub>) era de 85%, se midió con un oxímetro de pulso de monitor multiparamétrico (HP Viridia) en el miembro anterior izquierdo. No se evidenciaron ruidos cardiacos anormales a la auscultación cardíaca, frecuencia cardíaca de 140 latidos por minuto, con un registro de electrocardiograma dentro de parámetros normales. Presentó aumento del murmullo vesicular (MV) en la auscultación pulmonar. Tiempo de relleno capilar (TRC) de un segundo y el color de las mucosas rosa pálido, pulso femoral palpable. Presión arterial sistólica (PAS) de 120 mmHg y 90 mmHg de presión arterial media (PAM), medidos con método oscilométrico de monitor multiparamétrico (HP Viridia). Temperatura transrectal de 35 °C con termómetro digital (Citizen).

Se realizó oxigenoterapia con fracción inspirada de oxígeno (FiO<sub>2</sub>) del 100% mediante mascara, se cateterizó la vena cefálica antebraquial derecha con un catéter 22G, se administró 0.3 mg/kg de butorfanol y 0.01mg/kg de acepromazina vía endovenosa, para brindar confort y evitar el aumento del consumo de oxígeno por ansiedad debido al distrés. Se procedió a tomar muestras de sangre de la vena yugular derecha para la medición de lactato, arrojando un valor de 0.9 mmol/l (Lactatometer Roche), glucemia 170 mg/dl (Glucometer), hematocrito 35% y solidos totales 5 g/dl. Una vez estabilizado el paciente, se realizó una ultrasonografía torácica (T-FAST), donde se evidenciaron algunas líneas B aisladas con la pleura sutilmente irregular, sin efusión pleural y sin efusión pericárdica. Además, se realizó una ecocardiografía que no reveló ningún tipo de anormalidad. También se realizó ecografía de abdomen (A-FAST) en donde no hubo particularidades (todas las evaluaciones ecográficas fueron realizadas con un Ecógrafo Sonoscape A5 con transductor microconvex multifrecuencia 3-7 mhz).

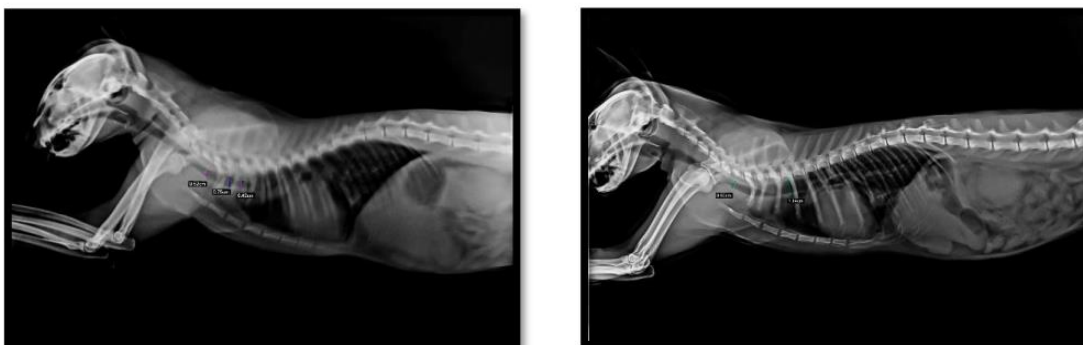A pesar de la oxigenoterapia el paciente continuo con disnea marcada, por lo que se decidió la intubación orotraqueal. Se profundizó el plano anestésico con propofol 2mg/kg. Una vez perdidos los reflejos laríngeos se procedió a la intubación con un tubo endotraqueal numero 4,5 con balón de neumotaponamiento. Posteriormente se conectó a un circuito lineal Bane con una FiO<sub>2</sub> de 1. Aun intubado el paciente presentaba esfuerzos inspiratorios y espiratorios más sutiles.

Luego de la intubación se hicieron 2 puff de salbutamol 14.5g/12.5ml de concentración y 0.5 mg/kg de dexametasona endovenosa, mostrando una leve mejoría.

Se decidió realizar radiografías de tórax dinámicas para lo cual hubo que extubar al paciente. Se observó una disminución abrupta del calibre traqueal inmediatamente a craneal de la carina, se evidenció además una imagen lineal radio densa en la zona problema que podría corresponder a un estrechamiento del lumen traqueal de forma focal, además se pudo ver una dilatación leve del calibre traqueal

inmediatamente a craneal de la disminución de la luz. Se pudo ver cierta cantidad que aire en faringe y esófago torácico (Imagen 1).

### Imagen 1



Radiografías torácicas del felino, vista lateral en inspiración y espiración. Se evidencia la disminución del diámetro en las distintas medidas.

Debido a estos hallazgos en la luz traqueal se optó por realizar una traqueoscopia, para lo cual se utilizó un baroscopio comercial para celular, debido a que el fibroscopio flexible que presentaba la institución era demasiado grande en su diámetro para el felino. Se observó que la laringe y toda la tráquea cervical y torácica hasta llegar a la carina se encontraban normales. No se logró visualizar la carina debido a que el baroscopio no podía progresar más allá de una zona de aspecto fibroso que obstruía casi por completo la luz traqueal y por momentos dicha luz se abría y cerraba. Se percibió que la reducción del diámetro no era normal debiéndose confirmar dicha presunción con una tomografía axial computada (TAC) debido al lugar donde estaba localizado el problema, inmediatamente a craneal de la carina bronquial.

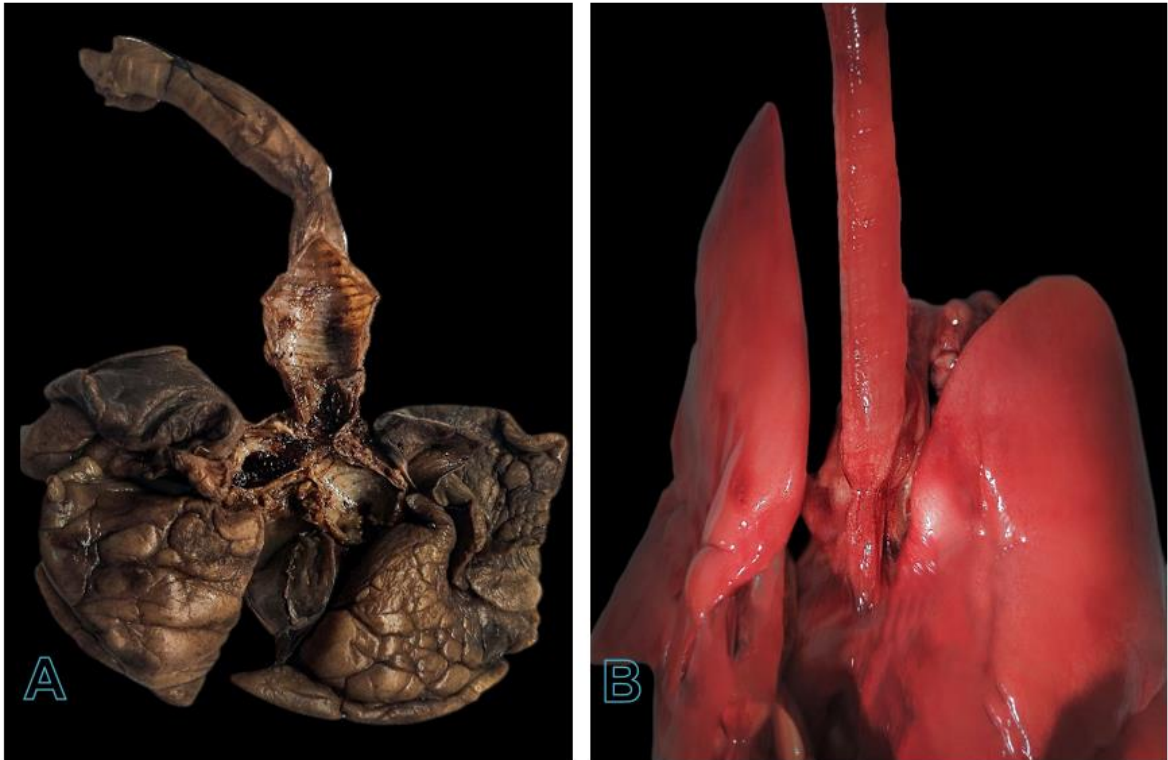
Se tomó muestra de sangre de la vena cefálica antebraquial izquierda para bioquímica y hematología, los cuales revelaron una neutrofilia madura  $15698 \times 10^3 / \mu\text{L}$ , (rango de referencia de  $2.5$  a  $12.5 \times 10^3 / \mu\text{L}$ ), neutrofilia inmadura  $501 \times 10^3 / \mu\text{L}$ , (rango de referencia de  $0$  a  $0.3 \times 10^3 / \mu\text{L}$ ), linfopenia  $0.167 \times 10^3 / \mu\text{L}$ , (rango de referencia de  $1.5$  a  $7 \times 10^3 / \mu\text{L}$ ).

El paciente fallece 8 hs después del ingreso al establecimiento por un paro cardio-respiratorio, no pudiendo realizar la TAC.

La necropsia reveló que el parénquima pulmonar tenía zonas de coloración pardo/marrón con zonas enfisematosas y leve congestión. En la zona de la tráquea se vio un segmento estenótico de 1,2 cm de longitud asociada a ausencia de anillos traqueales, ubicada a proximal de la carina bronquial con marcada dilatación de las vías aéreas adyacentes (Imagen 2).



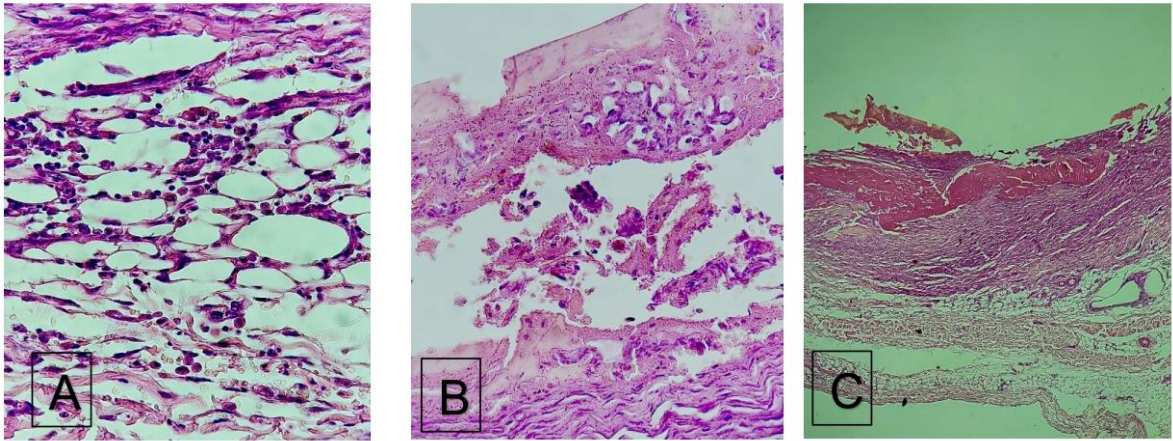
## Imagen 2



En la imagen A se puede observar la zona de estenosis a craneal de la carina bronquial, además se puede apreciar que la zona con ausencia de cartílagos se encuentra con hemorragia. En la imagen B se aprecia la estenosis previamente mencionada, con dilatación de la tráquea justo por delante.

La evaluación microscópica evidenció zonas de la tráquea tapizadas por epitelio pseudoestratificado atrófico por debajo se encontró una submucosa compuesta por tejido conectivo con gran cantidad de glándulas mucosas. Un gran porcentaje de la pared traqueal se encuentra compuesta por tejido fibrocolágeno reemplazando completamente al cartílago hialino de los anillos traqueales. En esta zona se nota un infiltrado de células inflamatorias (neutrófilos y linfocitos). Además, se reconoce signos de extravasación eritrocitaria y macrófagos cargados con hemosiderina. En la superficie se encontró necrosis de la mucosa y ulceraciones cubiertas por bandas gruesas de fibrina (Imagen 3).

### Imagen 3



En la imagen A se observa tejido fibroso con abundantes células inflamatorias (neutrófilos, linfocitos y macrófagos) (100 X). En la imagen B se aprecia necrosis de la mucosa. Es probable que se deba al aumento de la presión de la vía aérea (10 X). En la imagen C se aprecia la ausencia de anillos traqueales con exudado fibrino-leucocitario (4 X).

### Discusión

En medicina humana la estenosis traqueal con ausencia de anillos en niños es raras y además tienen un difícil manejo tanto clínico como quirúrgico debido a la naturaleza subyacente de la estenosis y sus condiciones asociadas. <sup>(12)</sup>

Las patologías congénitas traqueales son de muy baja prevalencia en medicina veterinaria. La presentación clínica suele ser siempre asociada a cuadros respiratorios agudos en los cuales el signo más característico es el estridor inspiratorio (además de la disnea marcada), dicho signo clínico se produce porque hay una reducción considerable del diámetro de la vía aérea que genera turbulencia en el pasaje de aire, el mismo al pasar por una zona de mucho menor diámetro produce un ruido conocido como estridor. Lo mismo sucede en las patologías laríngeas donde no hay una correcta apertura laríngea y el paciente presenta esfuerzo inspiratorio con estridor laríngeo <sup>(11)</sup>.

En medicina humana se realizan diagnósticos precoces a las semanas o meses de vida de vida del neonato o el infante, son entidades que siempre ponen en riesgo la vida del paciente y que requieren resolución quirúrgica, se optan por anastomosis termino terminal para segmentos cortos o traqueo plastias para segmentos de mayor longitud <sup>(5)</sup>. En casos con menos signos clínicos se opta por manejo conservador del paciente, y parece ser que conforme el paciente vaya creciendo la estenosis suele presentar menos signos clínicos, pero se sabe que suelen estar más predispuestos a infecciones respiratorias <sup>(13)</sup>. En algunos pocos casos, estenosis leves, se puede optar por la dilatación de la estenosis con endoscopia rígida <sup>(14)</sup>. En felino del reporte los datos claves para la sospecha clínica fueron las alteraciones evidenciadas en la radiografía de tórax latero lateral simple, donde el comportamiento de la luz traqueal estaba totalmente alterado en cercanía a la carina, además la mecánica respiratoria del paciente, sin presencia de efusión pleural, ni edema cardiogénico o



no cardiogénico con estridor inspiratorio. No dejaba lugar a dudas de que el problema era de vía aérea.

Se sospecha que los cambios sutiles evidenciados en el eco pleuro-pulmonar, pueden ser fenómenos de atelectasia pequeños, secundarios, debido a que la zona estenótica presentaba una apertura y cierre dinámicos con la inspiración y espiración, visible en la traqueoscopia y que esta haya sido la causa de una agudización respiratoria que no pudo ser compensada por el paciente, motivo por el cual llegó a ser asintomática o imperceptible hasta los 10 meses de edad.

---

### *Conclusión*

Lo más relevante del caso descrito es que, si bien son poco frecuentes las presentaciones congénitas de la vía aérea en medicina veterinaria, las mismas deben ser sospechadas siempre en cuadro agudos respiratorios, en animales jóvenes que además presenten estridor inspiratorio. En este caso la correcta interpretación de las radiografías simples de tórax y la presencia de estridor y disnea marcada hicieron que la sospecha de una alteración de la vía aérea sea muy alta. Por otra parte, son patologías que requieren de un servicio médico quirúrgico de alta complejidad debido a que la resolución de estas requiere de una intervención sumamente compleja que no está al alcance de la mano en todas las ciudades, es por eso por lo que el diagnóstico pronto y la derivación a centros de referencia es menester.

## Bibliografía

1. Gimelli. Congenital Segmental Absence of Tracheal Rings in. ELSEVIER. 2019; 172.
2. Holly L. Mims D. Primary Tracheal Collapse in a Cat. JOURNAL of the American Animal Hospital Association ; 2008 (44) . DOI: [10.5326/0440149](https://doi.org/10.5326/0440149)
3. Kellagher R. Tracheal resection and anastomosis for congenital. J. Small Anim. Pract. 1986; 27(61-67). Doi: DOI: [10.1111/j.1751-0813.2010.00634.x](https://doi.org/10.1111/j.1751-0813.2010.00634.x)
4. Antón-Pacheco JL, García Hernández G, Martínez A, Luna C, Villafruela M. Estenosis traqueal congénita. Implicaciones diagnóstico-terapéuticas. An Pediatr (Barc). 2005; 62(27-30). Disponible en: <https://www.analesdepediatria.org/en-pdf-13074495>
5. Herrera P. The current state of congenital tracheal stenosis. Pediatr Surg Int. 2007 (23): p. 1033-1044. DOI: [10.1007/s00383-007-1945-3](https://doi.org/10.1007/s00383-007-1945-3)
6. Bottoa HA, Pérez CG. Diagnóstico y tratamiento de las estenosis subglóticas en pediatría: experiencia en un hospital de alta complejidad. Arch Argent Pediatr. 2015; 113(368-372).
7. Bellia Munzón G, Pediatric tracheal Stenosis. Fundación Hospitalaria, Private Children's Hospital. 2012
8. Reiner CR. Lower airway collapse: Revisiting the definition and clinicopathologic. The Veterinary Journal; 2021 DOI: [10.1016/j.tvjl.2021.105682](https://doi.org/10.1016/j.tvjl.2021.105682)
9. Al-Naimi A, Hamad S, Abushahin A. Tracheal Bronchus and Associated Anomaly Prevalence Among Children. Cureus. 2021 May 23;13(5):e15192. doi: 10.7759/cureus.15192. PMID: 34178512; PMCID: PMC8221636.
10. Buchanan JW. Tracheal Signs and Associated Vascular Anomalies in Dogs with . J Vet Intern Med. 2004; 18(510-514).
11. Hopper DCSaK. Small Animal Critical Care Medicine. 2nd ed. St. Louis, Mo: Elsevier/Saunders; 2015.
12. Matthew M, Smith M. Congenital Absence of Tracheal. American Academy of. 2020.
13. Rania Ywakim HEH. Congenital tracheal stenosis managed conservatively: systematic review of the literature. J Otolaryngol Head Neck Surg. 2012 august; 41: p. 288-302.
14. V Ahel SBVR. Congenital tracheal stenosis treated with dilatation. Acta Med Croatica. 2001; 55: p. 43-5.

**Contribuciones de autores:** todos los autores contribuyeron en la concepción y enfoque del caso clínico. La escritura, revisión y edición del caso estuvo a cargo de todos los autores en partes iguales. La recopilación de los datos del caso clínico estuvo a cargo de (Canizzo, Emiliano). La interpretación del caso clínico estuvo a

cargo de todos los autores. Todos los autores leyeron y aprobaron el manuscrito final.

**Financiamiento:** el presente reporte de caso no tuvo financiamientos de ningún tipo.

**Agradecimientos:** a María Zapata, Emilia Guevara Zapata y Amanda Guevara Zapata familia del Autor Juan Manuel Guevara.