



Ciencia Veterinaria

ISSN: 1515-1883

ISSN: 1853-8495

revista@vet.unlpam.edu.ar

Universidad Nacional de La Pampa  
Argentina

Tolaba Carrillos, GM; Cop, GN; Olmos, LH  
Primer registro de *Werneckiella equi* (Orden: Ischnocera) en un equino de la ciudad de Salta, Argentina  
*Ciencia Veterinaria*, vol. 25, núm. 2, 2023, Julio-Diciembre, pp. 168-175  
Universidad Nacional de La Pampa  
Argentina

DOI: <https://doi.org/10.19137/cienvet202325206>

- ▶ Número completo
- ▶ Más información del artículo
- ▶ Página de la revista en [redalyc.org](http://redalyc.org)



## Primer registro de *Werneckiella equi* (Orden: Ischnocera) en un equino de la ciudad de Salta, Argentina

First record of *Werneckiella equi* (Order: Ischnocera) in a horse from the city of Salta, Argentina

Primeiro registro de *Werneckiella equi* (Ordem: Ischnocera) em um cavalo da cidade de Salta, Argentina

Tolaba Carrillos GM<sup>1</sup>, Copa GN<sup>1,2</sup>, Olmos LH<sup>3</sup>

<sup>1</sup>Facultad de Ciencias Naturales, Universidad Nacional de Salta, Salta Argentina

<sup>2</sup>Instituto de Investigaciones de Enfermedades Tropicales, Facultad de Ciencias de la Salud, Sede Regional Orán, San Ramón de la Nueva Orán, Salta

<sup>3</sup>Instituto Nacional de Tecnología Agropecuaria (INTA), CIAP, Instituto de Investigación Animal del Chaco Semiárido, Área de Investigación en Salud Animal, EEA Salta, Salta, Argentina

Correo electrónico: [olmos.leandro@inta.gob.ar.ar](mailto:olmos.leandro@inta.gob.ar.ar)

DOI: <https://doi.org/10.19137/cienvet202325206>

Fecha de recepción: 4 de Mayo de 2023

Fecha de aceptación: 16 de Junio de 2023

---

### Resumen

El objetivo de este trabajo es reportar la presencia de *Werneckiella equi*, en un caballo de la ciudad de Salta con el fin de aportar información de relevancia epidemiológica regional y a su vez documentar el primer caso de infestación por este parásito en el Noroeste de Argentina. Se presentó a la consulta un equino de unos 8 años de edad aproximadamente que presentaba un intenso prurito y baja condición corporal, que vivía en un predio del área urbana de la ciudad de Salta, Argentina. En la inspección particular de la piel se observó la presencia de piojos, los cuales fueron recolectados y enviados al laboratorio. Sobre la base de la información clínica y los estudios parasitológicos se determinó que el animal padecía una infestación por *Werneckiella equi*. El paciente fue tratado con ivermectina oral mostrando mejoría y desaparición de los parásitos en la piel. Lo descrito en este trabajo es el primer reporte a nivel regional y pone de manifiesto la posibilidad de ocurrencia de esta presentación en equinos que manifiesten cuadros de prurito.

**Palabras Clave:** Equinos, Piojo, Prurito, Salta, *Werneckiella Equi*



## Abstract

The objective of this work is to report the presence of *Werneckiella equi*, in a horse from the city of Salta in order to provide information of regional epidemiological relevance and also document the first case of infestation by this parasite in the Northwest of Argentina. A horse of about 8 years old with intense itching and poor body condition, that lived on a property in the urban area of the city of Salta, Argentina, was brought to the consultation. In the particular inspection of the skin, lice were observed, which were collected and sent to the laboratory. Based on the clinical information, further analysis was performed. On the basis of clinical information and parasitological studies, it was determined that the animal was suffering from an infestation of *Werneckiella equi*. The horse was treated with oral ivermectin, showing improvement and disappearance of the parasites on the skin. What is described in this work is the first report at a regional level and highlights the possibility of occurrence of this presentation in horses that show symptoms of pruritus.

**Keywords:** Equines, Louse, Pruritus, Salta, *Werneckiella Equi*

## Resumo

O objetivo deste trabalho é relatar a presença de *Werneckiella equi*, em um cavalo da cidade de Salta, a fim de fornecer informações de relevância epidemiológica regional e, por sua vez, documentar o primeiro caso de infestação por este parasita no Noroeste da Argentina. A consulta foi apresentada por um cavalo de aproximadamente 8 anos de idade que apresentava prurido intenso e baixa condição corporal em uma propriedade na área urbana da cidade de Salta, Argentina. Na inspeção particular da pele, foi observada a presença de piolhos, os quais foram coletados e encaminhados ao laboratório. Com base nas informações clínicas e nos estudos parasitológicos, foi determinado que o animal sofria de uma infestação por *Werneckiella equi*. Este foi tratado com ivermectina oral apresentando melhora e desaparecimento dos parasitas na pele. O que é descrito neste trabalho é o primeiro relato a nível regional e revela a possibilidade de ocorrência desta apresentação em equinos que apresentam sintomas de prurido.

**Palavras-chave:** Equino, Piolho, *Werneckiella Equi*, Salta

---

## Introducción

A lo largo de su vida los equinos pueden ser susceptibles a padecer diversas infestaciones parasitarias, lo cual está relacionado a las condiciones de vida en donde habitan y a la edad de los animales<sup>(1)</sup>. Dentro de las parasitosis que pueden contraer, las infestaciones por piojos son de relevancia en medicina equina, debido a que pueden llegar a originar cuadros de dermatitis severos, caracterizados por

alopecia acompañada de costras y descamación en la zona de la cabeza y cuello y prurito intenso <sup>(1,2,3,4)</sup>.

Los piojos son ectoparásitos de aves y mamíferos incluido el ser humano <sup>(5,6)</sup>. Estos parásitos permanecen toda su vida sobre el cuerpo de su único hospedador y a su vez, pueden actuar como vectores de microorganismos patógenos, tales como bacterias, virus, o como hospedadores de otros parásitos <sup>(5,6,7,8)</sup>. En cuanto a los piojos que pueden afectar al equino, está documentada la parasitación por *Werneckiella equi* (Ischnocera: Trichodectidae) piojo masticador que se alimenta a base de detritus celulares de la piel y *Haematopinus asini* (Anoplura: Haematopinidae) que tiene hábitos hematófagos <sup>(4,9,10)</sup>.

En Argentina, la información respecto de pediculosis en caballos es escasa y no hay reportes precisos sobre su distribución geográfica <sup>(7,11)</sup>. Por lo tanto, el objetivo de este trabajo fue reportar la presencia de *W. equi*, en un caballo de la ciudad de Salta con el fin de aportar información de relevancia epidemiológica regional y a su vez documentar el primer caso de infestación por este parásito en la región del Noroeste Argentino (NOA).

---

## Desarrollo

En noviembre de 2022, Se presentó a la consulta un equino de unos 8 años de edad aproximadamente que presentaba un intenso prurito y baja condición corporal, perteneciente a un predio dentro del casco urbano de la ciudad de Salta, Argentina. El dueño del animal comentó que esta condición se presentó desde hacía unas semanas. En la inspección particular de la piel, se pudo observar la presencia de ectoparásitos en la región del cuello y zona dorsolateral del lomo (Fig. 1). Estos fueron recolectados y conservados en alcohol 96° para su identificación taxonómica en el laboratorio. Ante esta situación, se optó por buscar alguna alternativa terapéutica que pudiera ser eficaz contra estos ectoparásitos. Respecto a esto, si bien no está demostrado su efecto sobre piojos masticadores, ante la falta de disponibilidad de otras formulaciones con efecto sobre ectoparásitos autorizados en equinos a nuestro alcance y en nuestra región, se decidió realizar el tratamiento con Ivermectina oral (Eqvalan® Pasta-Ivermectina 1,87%) y evaluar su eficacia un mes post-aplicación.

**Figura 1**



Presencia de piojos sobre la piel del equino (flecha roja)

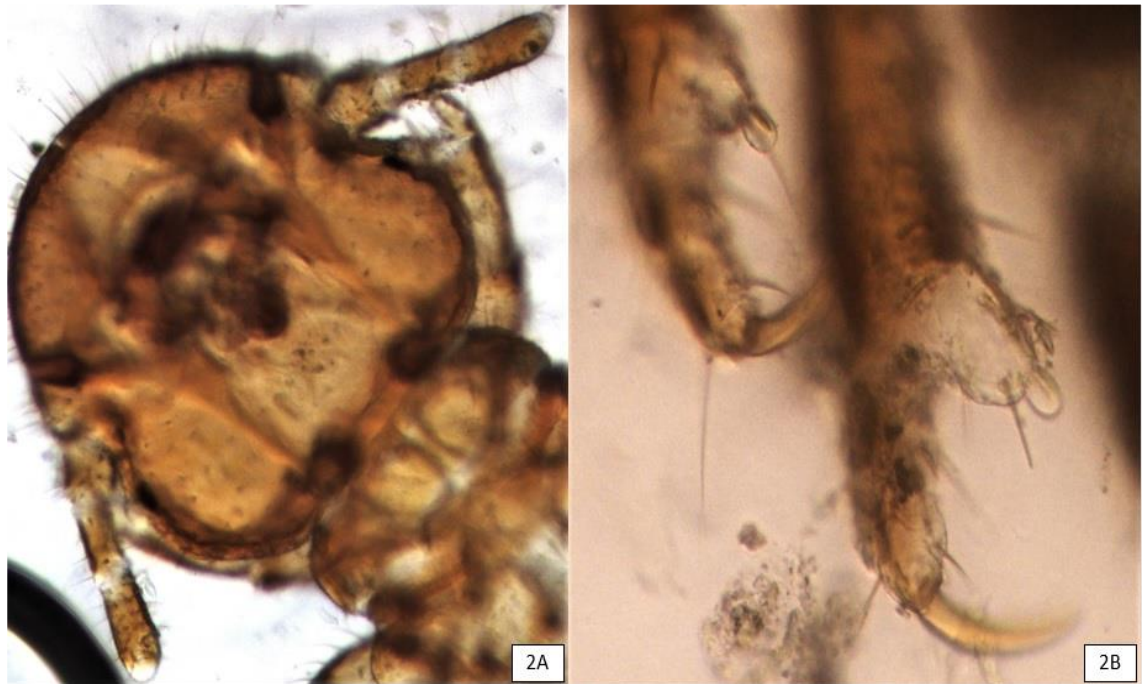
Las muestras obtenidas en el examen clínico, fueron transportadas para su estudio al laboratorio de parasitología del Instituto de Investigación Animal del Chaco Semiárido (IIACS) con sede en INTA Salta. El procesamiento de los parásitos consistió en una decoloración con Lactofenol y posterior observación al microscopio óptico simple para su identificación taxonómica siguiendo las claves descriptas por Price y Graham (1997) <sup>(12)</sup>.

---

### *Resultados*

El estudio taxonómico del piojo, demostró que los ejemplares pertenecían a la especie *Werneckiella equi*. Dentro de las características taxonómicas de relevancia se observó una cabeza de mayor tamaño que el tórax, carácter distintivo de piojos que pertenecen al orden Mallophaga (Fig 2A). Asimismo, evidenció antenas trisegmentadas (Fig 2A) y extremidades con un gancho único en la terminación tarsal (Fig. 2B).

**Figura 2A – Figura 2B**



**Figura 2A:** imagen de la cabeza de mayor tamaño que el tórax (indicativo de un piojo Mallophaga), antena trisegmentada- **2B** extremidades con un gancho único en la terminación tarsal. No presenta anillo prensil (Mallophaga)

En la inspección clínica postratamiento no se visualizaron ectoparásitos en el manto del animal, ni la presencia de prurito y se observó una leve mejora del estado corporal del animal, aunque aún se lo podía considerar con bajo peso corporal.

### *Discusión*

La información obtenida tanto en la inspección clínica como en los estudios parasitológicos posteriores, nos permite asumir que el cuadro clínico presentado por el animal estaba relacionado a una infestación por *W. equi*. Respecto al tratamiento realizado en el animal, se pudo observar una reducción en la carga de piojos en el examen clínico post-tratamiento. Esto coincide con lo descrito en un trabajo realizado con una formulación similar en equinos de Hungría, donde se observó una reducción del 100% de piojos a los 13 días post-tratamiento<sup>(13)</sup>. Sin embargo, es importante remarcar que deberían realizarse estudios específicos para evaluar el efecto de la ivermectina oral sobre *W. equi* y que como se mencionó previamente la elección de dicho fármaco estuvo totalmente sujeta a una cuestión de disponibilidad más que a una elección basada en criterios clínicos, farmacocinéticos y/o parasitológicos.

En cuanto a la dinámica poblacional de los piojos, esta descrito que presentan una mayor abundancia en épocas invernales y primavera, favorecida por un pelo más

largo de los animales y a su vez un mayor tiempo de permanencia de estos dentro del establo lo cual, aumenta las probabilidades de transmisión entre los animales por una mayor aproximación entre estos <sup>(1,2,3,14,15,16)</sup>. Por otra parte las condiciones de vida, alimentación, edad, y el uso del mismo equipamiento para montar, son factores de riesgo que favorecen un mejor desarrollo del ciclo parasitario y una mayor dispersión de estos parásitos entre los animales <sup>(12,17,18,19,20)</sup>.

Lo observado en este trabajo no concuerda con lo descrito en la bibliografía, ya que el cuadro clínico se presentó a mediados de primavera. Esto último, podría estar relacionado a que el animal presentaba con anterioridad cargas más altas por *W. equi* y ante la falta de una terapéutica adecuada, sumado a la mala condición corporal y las condiciones de vida del animal, la infestación haya persistido en el tiempo ante una falta de respuesta por parte de este. Sin embargo, es de destacar que lo descrito en los trabajos referidos fue desarrollado en el hemisferio norte y/o bajo condiciones ambientales diferentes a las observadas en este estudio.

A nivel nacional, como se mencionó previamente, la información relacionada a la presencia de *W. equi* es escasa y sin especificación en lo que respecta a su ubicación geográfica <sup>(7,11)</sup>. En cuanto a esto, lo descrito en otros países pone de manifiesto la posibilidad de que *W. equi* tenga una distribución aún mayor en el país, debido a que la pediculosis equina es una enfermedad bien conocida y de amplia distribución geográfica <sup>(1,15)</sup>. Por lo tanto, puede que este parásito se haya adaptado a las condiciones ambientales presentes en la región y demarca la relevancia de este tipo de documentaciones, con el fin de poner a disposición información que permita un adecuado desarrollo de diagnósticos diferenciales en la clínica diaria y el diseño de estrategias de control eficaces.

---

## Conclusiones

Lo descrito en este trabajo pone de manifiesto la posibilidad de ocurrencia de esta presentación en equinos que presenten cuadros de prurito y que si bien es más frecuente en épocas de temperaturas bajas y en condiciones de hacinamiento, en determinadas circunstancias también puede presentarse en épocas de temperaturas más cálidas. Por esto, podría ser de relevancia considerar la vigilancia de este parásito y evaluar la magnitud real de su presencia en equinos de la provincia y los aspectos epidemiológicos característicos con respecto a la dinámica de infestación y su impacto a nivel regional.

## Bibliografía

1. Moreno L, Cabezas I, Ahumada J, Ortiz R, Morales A, González Acuña D. Distribución y abundancia de piojos (*Werneckiella equi*) y eficacia del tratamiento con Triclorfón en caballos mestizos. Rev. Fac. Cienc. Vet.2011; 52(2), 077-082. Disponible en: [http://www.scielo.org.ve/scielo.php?script=sci\\_arttext&pid=S0258-65762011000200002](http://www.scielo.org.ve/scielo.php?script=sci_arttext&pid=S0258-65762011000200002)
2. Murray MD. Distribución of the eggs of mammalian lice on their hosts. Aust. J. Zool.1957; 5(2):182-187. D
3. Mencke N, Larsen KS, Eydal M, Sigurðsson H. Natural infestation of the chewing lice (*Werneckiella equi*) on horses and treatment with imidacloprid and phoxim. Parasitol. Res.2004; 94, 367-370. doi: 10.1007/s00436-004-1227-0
4. Larsen KS, Eydal M, Mencke N, Sigurðsson H. Infestation of *Werneckiella equi* on Icelandic horses, characteristics of predilection sites and lice dermatitis. Parasitol. Res. 2005. 96, 398-401. doi: 10.1007/s00436-005-1380-0
5. Mullen GR, Durden LA. Lice (Phthiraptera). Entomología médica y veterinaria. Prensa académica.2009. pp. 79-41.
6. Lareschi, M. Artrópodos ectoparásitos. En Draggo FB., Macroparásitos: diversidad y ecología La Plata, Argentina: 2017, Edulp. pp.167-183.
7. González A, Del C Castro D, De Villalobos C. Artrópodos de interés médico en Argentina. Fundación Mundo Sano. Serie Enfermedades Transmisibles.2005. Publicación Monográfica. 6, 41-46.
8. Reeves WK, Szumlas DE, Moriarity JR, Loftis AD, Abbassy MM, Helmy IM, et al. Louse- borne bacterial pathogens in lice (Phthiraptera) of rodents and cattle from Egypt. J. Parasitol.2006; 92(2): 313-318. Disponible en: <https://phthiraptera.myspecies.info/sites/phthiraptera.info/files/47149.pdf>
9. Moreby C. The biting louse genus *Werneckiella* (Phthiraptera: Trichodectidae) ectoparasitic on the horse family Equidae (Mammalia: Perissodactyla). J. Nat. Hist. 1978; 12(4), 395-412. Disponible en: <https://phthiraptera.myspecies.info/sites/phthiraptera.info/files/1063.pdf>
10. Wright R. Lice on horses. The Can. Vet. J. 1999; 40(8):590. Disponible en: <https://www.ncbi.nlm.nih.gov/pmc/articles/PMC1539778/pdf/canvetj00141-0064.pdf>
11. Cicchino AC, Castro del C. Ischnocera. En: Morrone JJ, Coscaron S. Biodiversidad de artrópodos argentinos – Una perspectiva biotaxonómica. 1998 Ediciones Sur. La Plata, Argentina. pp. 124.
12. Price MA, Graham OH. Chewing and sucking lice as parasites of mammals and birds. United States Department of Agriculture, Agriculture Research Service Technical Bulletin. 1997; 1849: 83-84.
13. Egri B. Occurrence and treatment of biting louse (*Werneckiella equi equi*) infestation in a foal stock in Hungary. Parasitol. Hung.1990; 23: 109-113.



14. Jones CJ, Di Pietro J. Biology and control of arthropod parasites of horses. *Comp Cont Ed Pract Vet (USA)*.1996; 18:551–558
15. Gawler R, Coles GC, Stafford KA. Prevalence and distribution of the horse louse, *Werneckiella equi equi*, on hides collected at a horse abattoir in. *The Vet Record*. 2005; 157: 419-420.
16. Da Silva AS, Tonin AA, Lopes LS. Outbreak of lice in horses: epidemiology, diagnosis, and treatment. *J. Equine Vet. Sci.* 2013; 33(7): 530-532. doi: [10.1016/j.jevs.2012.08.003](https://doi.org/10.1016/j.jevs.2012.08.003)
17. Romaniuk K, Jaworski Z. Dynamika inwazji *Werneckiella equi* u zrebiat konika polskiego. *Med. Weter.* 2008; 11 (64): 1335-1337.
18. Romaniuk K, Jaworski Z. Wpływ sposobu utrzymania oraz wieku koników polskich na przebieg inwazji *Werneckiella equi*. *Med. Weter.*2008; 64 (8): 1034-1036. Disponible en : <http://www.medycynawet.edu.pl/images/stories/pdf/pdf2008/082008/20080810341036.pdf>
19. Al-Quraishy S, Abdel-Ghaffar F, Al-Rasheid KA, Mehlhorn J, Mehlhorn H. Observations on effects of a neem seed extract (MiteStop®) on biting lice (mallophages) and bloodsucking insects parasitizing horses. *Parasitol. Res.*2012; 110(1): 335-339.
20. Wilson AD. Immune responses to ectoparasites of horses, with a focus on insect bite hypersensitivity. *Parasite Immunol.*2014; 36(11): 560–572. Disponible en: <https://doi.org/10.1111/pim.12142>

### Contribución de autores

Los autores contribuyeron a la preparación del material, la recopilación y el estudio taxonómico. El primer borrador del manuscrito fue escrito por Mariana Gisela Tolaba Carrillos y todos los autores comentaron las versiones anteriores del manuscrito. Todos los autores leyeron y aprobaron el manuscrito final. Supervisión: Leandro Hipólito Olmos, Griselda Noemi Copa.

### Financiamiento

Este trabajo fue realizado mediante fondos provenientes de la Fundación ArgenINTA y del Proyecto de investigación del Consejo de Investigación de la Universidad Nacional Salta (CIUNSa) N° 2740/0.