



Revista GICOS  
ISSN: 2610-797X  
gicosrevista@gmail.com  
Universidad de los Andes  
Venezuela

Sulbarán-Rodríguez, Natalia Patricia; Pino-Valbuena, Mariam Yuleska;  
Medina-Contreras, Andrea Valentina; Delgado-Sánchez, Mary;  
Salas De Pino, Carmen Elena; Pino-Valbuena, Cristian Jhonnatan  
Manejo del trauma vascular periférico en el Instituto Autónomo  
Hospital Universitario de Los Andes. Mérida-Venezuela, 2018-2020  
Revista GICOS, vol. 8, núm. 1, 2023, Enero-, pp. 10-24  
Universidad de los Andes  
Venezuela

- ▶ Número completo
- ▶ Más información del artículo
- ▶ Página de la revista en [redalyc.org](http://redalyc.org)



# Manejo del trauma vascular periférico en el Instituto Autónomo Hospital Universitario de Los Andes. Mérida-Venezuela, 2018-2020

## Management of peripheral vascular trauma at the Instituto Autónomo Hospital Universitario de Los Andes, Mérida-Venezuela, 2018-2020

SULBARÁN-RODRÍGUEZ, NATALIA<sup>1</sup>; PINO-VALBUENA, MARIAM<sup>1</sup>; MEDINA-CONTRERAS, ANDREA<sup>1</sup>; DELGADO-SÁNCHEZ, MARY<sup>2</sup>; SALAS-VERA, CARMEN<sup>2</sup>; PINO-VALBUENA, CRISTIAN<sup>2</sup>

<sup>1</sup>Universidad de Los Andes. Mérida, Venezuela.

<sup>2</sup>Instituto Autónomo Hospital Universitario de Los Andes. Mérida, Venezuela.

**Autor de correspondencia**  
cristianpino\_1@hotmail.com

**Fecha de envío**  
11/09/2022

**Fecha de aceptación**  
27/10/2022

**Fecha de publicación**  
13/03/2023

### Autores

*Sulbarán-Rodríguez, Natalia Patricia*  
Estudiante de Medicina de la Universidad de Los Andes, Mérida, Venezuela  
Correo-e: sulbaran.natalia.jjr@gmail.com  
ORCID: <https://orcid.org/0000-0002-7005-5547>

*Pino-Valbuena, Mariam Yuleska*  
Estudiante de Medicina de la Universidad de Los Andes, Mérida, Venezuela  
Correo-e: mariampino.1@gmail.com  
ORCID: <https://orcid.org/0000-0002-1189-0884>

*Medina-Contreras, Andrea Valentina*  
Estudiante de Medicina de la Universidad de Los Andes, Mérida, Venezuela  
Correo-e: andrea.medina.contreras.2707@gmail.com  
ORCID: <https://orcid.org/0000-0003-3655-8121>

*Delgado-Sánchez, Mary*  
Médico Especialista en Cirugía Cardiovascular.  
Instituto Autónomo Hospital Universitario de Los Andes, Venezuela  
Correo-e: maryd\_ve@hotmail.com  
ORCID: <https://orcid.org/0000-0003-2651-3237>

*Salas De Pino, Carmen Elena*  
Médico Especialista en Cirugía General  
Médico Especialista en Cirugía Vascular Periférica, Angiología y Linfología  
Instituto Autónomo Hospital Universitario de Los Andes, Venezuela  
Correo-e: mayita179@hotmail.com  
ORCID: <https://orcid.org/0000-0003-0066-4600>

*Pino-Valbuena, Cristian Jhonnatan*  
Médico Especialista en Cirugía General  
Instituto Autónomo Hospital Universitario de Los Andes, Venezuela  
Correo-e: cristianpino\_1@hotmail.com  
ORCID: <https://orcid.org/0000-0002-2026-8827>

### Citación:

Sulbarán-Rodríguez, N.; Pino-Valbuena, M.; Medina-Contreras, A.; Delgado-Sánchez, M.; Salas-Vera, C. y Pino-Valbuena, C. (2023). Manejo del trauma vascular periférico en el Instituto Autónomo Hospital Universitario De Los Andes. Mérida-Venezuela, 2018-2020. *GICOS*, 8(1), 10-24

DOI:



## RESUMEN

**Objetivo:** describir las características clínico-quirúrgicas del manejo del trauma vascular periférico (TVP) en pacientes atendidos por el Servicio de Cirugía Vascular Periférica, Angiología y Linfología del Instituto Autónomo Hospital Universitario de Los Andes (IAHULA) en Mérida, Venezuela 2018-2020. **Metodología:** enfoque cuantitativo; tipo descriptivo, diseño no experimental y retrospectivo, a través de fichas de recolección de datos los cuales registraron: datos personales, diagnóstico de ingreso, sintomatología, los hallazgos plasmados en las notas de intervención, estudios diagnósticos y las complicaciones descritas en la evolución intrahospitalaria de las historias clínicas de los pacientes. **Muestra** de 68 pacientes de cualquier edad y sexo con diagnóstico de lesión vascular que fueron referidos al IAHULA. **Resultados:** 79,4% hombres, 53% con edad 26-55 años, 36,8% de la ciudad de Mérida. 83,8% fueron atendidos por cirugía de emergencia, y 51,5% atendidos luego de las seis horas de evolución. La principal causa fueron las heridas por arma blanca en un 42,6%. Los vasos más lesionados fueron: arteria femoral superficial (13,2%) y arteria humeral (13,2%); venas cefálicas (11,8%) y vena yugular interna (7,4%). 67,6% no presentaron complicaciones transoperatorias. La síntesis primaria seguida de las anastomosis término-terminales fueron las cirugías más realizadas. **Conclusión:** el TVP estuvo presente en menos del 5% de los politraumatismos, sin embargo, es potencialmente letal. Se sugiere disponibilidad de un equipo de ultrasonido Doppler en el área de emergencia con el propósito de realizar diagnósticos en menos de seis horas, y se exhorta la realización de reconstrucciones vasculares arteriales y venosas como primera línea de acción.

**Palabras clave:** lesiones del sistema vascular, procedimientos quirúrgicos vasculares, ultrasonografía Doppler, cirugía general, traumatología.

## ABSTRACT

**Objective:** to describe the clinical-surgical characteristics of the management of peripheral vascular trauma (PVT) in patients attended by the Peripheral Vascular Surgery, Angiology and Lymphology Service of the Instituto Autónomo Hospital Universitario de Los Andes (IAHULA) in Merida, Venezuela 2018-2020. **Methodology:** quantitative approach; descriptive type, non-experimental and retrospective design, through data collection cards which recorded: personal data, admission diagnosis, symptomatology, findings reflected in the intervention notes, diagnostic studies and complications described in the in-hospital evolution of the patients' medical records. **Sample** of 68 patients of any age and sex with a diagnosis of vascular injury who were referred to IAHULA. **Results:** 79.4% men, 53% aged 26-55 years, 36.8% from the city of Merida. 83.8% were treated by emergency surgery, and 51.5% were treated after six hours of evolution. The main cause was stab wounds in 42.6%. The most injured vessels were: superficial femoral artery (13.2%) and humeral artery (13.2%); cephalic veins (11.8%) and internal jugular vein (7.4%). 67.6% did not present transoperative complications. Primary synthesis followed by end-to-end anastomosis were the most performed surgeries. **Conclusion:** PVT was present in less than 5% of polytraumatismos, however, it is potentially lethal. Availability of Doppler ultrasound equipment in the emergency area is suggested with the aim of making diagnoses in less than six hours, and arterial and venous vascular reconstructions are urged as the first line of action.

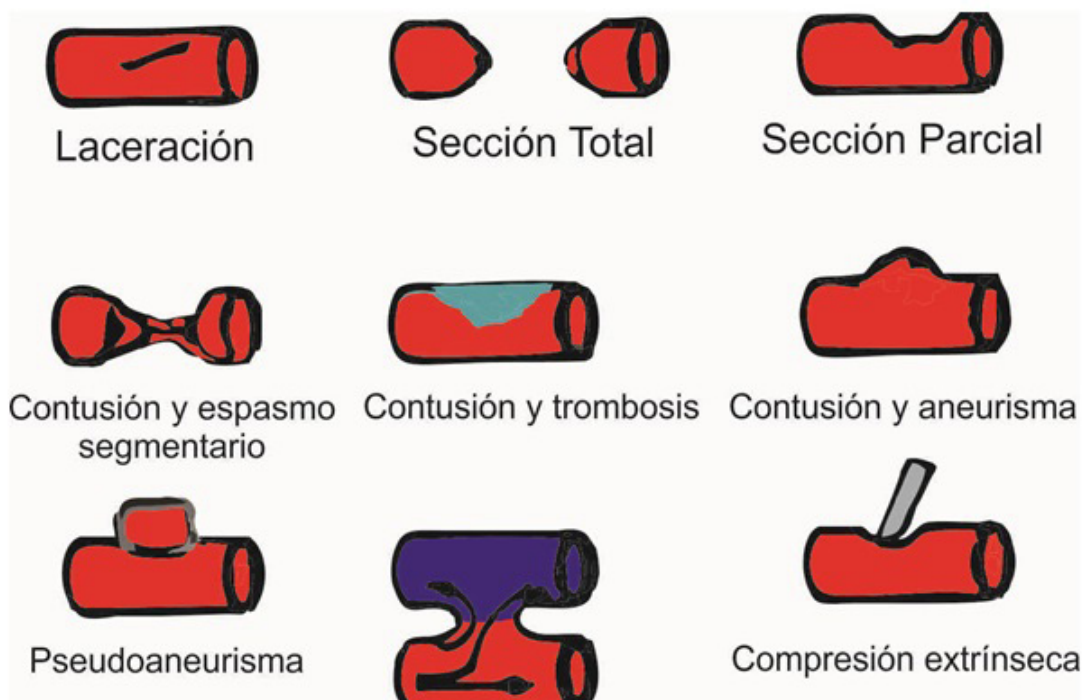**Keywords:** vascular system injuries, vascular surgical procedures, Doppler, ultrasonography, general surgery, traumatology.

## INTRODUCCIÓN

El trauma vascular periférico se define como las lesiones de los vasos sanguíneos (arterial y venoso), el 3% de todas las lesiones en trauma tiene un componente vascular estableciendo un gran problema de salud pública dada su letalidad y complicaciones (LópezNarváez et al., 2019). Las causas del traumatismo vascular pueden ser muy diversas y los tipos de lesiones dependerán del mecanismo que las originó (Montoya-Reales y Ochoa, 2015).

La hemorragia es la primera manifestación del trauma vascular, siendo esta identificable principalmente por sangrado, o algunas veces encontrarse contenida evolucionando como un hematoma. La isquemia se presenta a consecuencia de una interrupción súbita del flujo sanguíneo hacia las extremidades, resultando el aporte de oxígeno insuficiente, dando paso a la instalación de metabolismo anaeróbico en el territorio afectado. Dado lo anterior, se produce acumulación de ácido láctico junto con mediadores de inflamación, activando las cascadas inflamatorias humorales y celulares, progresando a la muerte celular de no recuperar el aporte de oxígeno en forma oportuna (LópezNarváez et al., 2019). El tiempo de isquemia mayor a 6 horas es identificado como factor de riesgo para amputación; revascularizar antes de las 6 horas después del trauma se relaciona con mejores resultados posquirúrgicos y menores tasas de pérdida de extremidades (Jiménez-Sánchez et al., 2019).

La formación de fistulas arteriovenosas es otra manifestación clínica de un traumatismo vascular, definida como cualquier comunicación anormal entre una arteria y una vena, lo cual genera efectos sistémicos tales como aumento del gasto cardíaco y aumento de la función cardíaca, con hipertrofia ventricular secundaria (Varela y Gutiérrez, 2017) (Ver figura 1).



**Figura 1.**

*Tipos de lesiones vasculares*

Fuente: Varela y Gutiérrez (2017).

La prioridad en el tratamiento del traumatismo vascular consiste en detener la hemorragia y restaurar la circulación normal. El protocolo que propuso el Advanced Traumatismo Life Support (ATLS) asegura la adecuada permeabilidad de la vía respiratoria, la ventilación y la corrección de la hipovolemia e hipotensión, con la administración de cristaloides o derivados de sangre en cada caso necesario. El control inmediato de la hemorragia se logra en la mayoría de los casos con la compresión directa sobre el sitio de lesión; se debe insuflar el balón y a continuación traccionarlo suavemente y debe fijarse la sonda a la piel para su traslado. En casos de heridas profundas, el control puede mantenerse de forma temporal con la colocación de una sonda de Foley por el trayecto más profundo de la herida. Si no se cuenta con el personal adecuado, deben instituirse medidas para controlar la hemorragia y derivar al paciente a un centro especializado para su tratamiento definitivo (Chama-Naranjo et al., 2020).

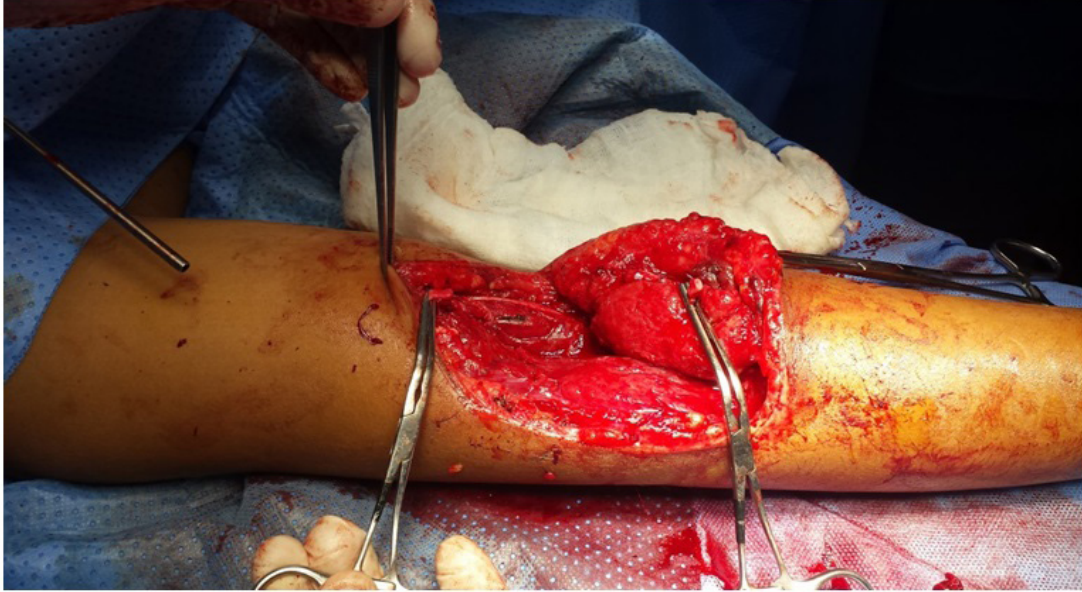
El examen clínico se basa en el reconocimiento de los signos de certeza o duros comprendidos por: sangrado arterial activo, hematoma creciente o pulsátil, ausencia de pulsos distales, soplos o frémitos sobre el área del trauma y signos o síntomas de isquemia regional; y los signos de sospecha o blandos conformados por: sangrado auto limitado, hematoma pequeño no expansivo sin soplo o frémito, lesión del nervio relacionado con la arteria, pulsos distales disminuidos, hipotensión o trayecto vascular (Caicedo et al., 2018). La presencia de signos duros es indicación de exploración quirúrgica inmediata. La ausencia de signos duros disminuye la posibilidad de lesión vascular, pero no la excluye. Ante la presencia de signos blandos, se debe hospitalizar al paciente durante 24 a 48 horas, tiempo necesario para realizar estudios vasculares e imagenológicos que permitan descartar la existencia real de alguna lesión (Pino et al., 2015)

La ecografía Doppler es importante en el diagnóstico no invasivo, puede demostrar las características del flujo arterial y venoso, la localización de fístula y el tamaño de la comunicación arteriovenosa. En la arteriografía se pueden evidenciar hallazgos como llenado venoso simultáneo, visualización de aneurisma arteriovenoso, disminución de la arteria distal, venas y arterias proximales dilatadas (Jiménez y Gutiérrez, 2017). Otro método diagnóstico en pacientes estables es la angiogramografía, la cual ofrece una alta precisión diagnóstica, podría considerarse como el nuevo patrón de oro para el diagnóstico permitiendo un adecuado y oportuno enfoque terapéutico (Suárez et al., 2013).

El principio básico de la reparación vascular es lograr control proximal y distal antes de abordar el sitio dañado. Para conseguir un adecuado control proximal debe practicarse una incisión alejada del sitio de sangrado, de la misma forma que el control distal (ver figura 2). Las heridas pequeñas con bordes netos y transversales, que afectan parcialmente la circunferencia del vaso, pueden repararse con una sutura primaria. En caso de defectos más amplios, la posibilidad de estenosis posterior a la sutura primaria es alta, por lo que es preferible el uso de parches de vena o materiales protésicos. Cuando no es posible liberar ambos cabos o la pérdida de pared es  $\geq 1$  cm, se prefiere el injerto venoso invertido o el uso de prótesis (Chama-Naranjo et al., 2020) (ver figura 3). Se considera el uso de heparina a nivel sistémico y en solución heparinizada para el lavado de cabos vasculares, al igual que realizar embolectomía con catéter Fogarty para asegurar que los vasos estén libres de trombos. Se toman en cuenta otros procedimientos como el uso de fasciotomía para evitar el síndrome compartimental o el

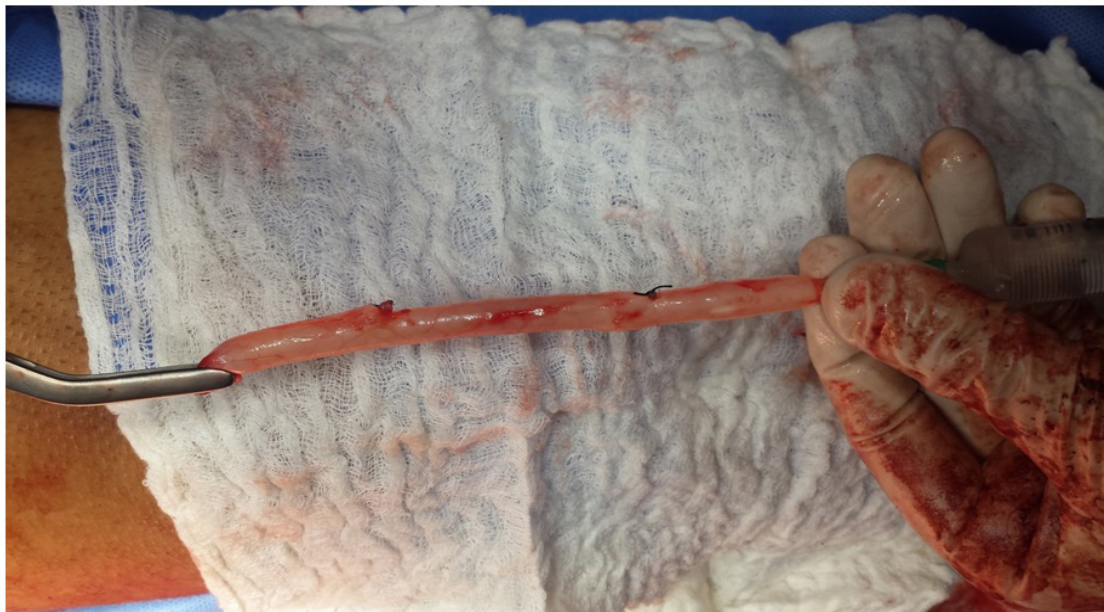

shunt vascular, dependiendo del tiempo transcurrido del cuadro isquémico (Lee et al., 2019).



**Figura 2.**

*Utilización de clamps vasculares sobre sección total de arteria humeral para control vascular proximal y distal. Postgrado de Cirugía Vascular Periférico, Angiología y Linfología. IAHULA.jpg*



**Figura 3.**

*Preparación de injerto autólogo con safena mayor inversa, Postgrado de Cirugía Vascular Periférico, Angiología y Linfología. IAHULA.*

En Venezuela la violencia ha aumentado progresivamente, a tal punto que ha llegado a convertirse en un problema de salud pública. Esta afirmación se fundamenta en las estadísticas de mortalidad, así como en el reporte de un mayor número de casos por traumas, producto de agentes vulnerables, en especial por armas de fuego y armas blancas en la población masculina joven (B de Suárez et al., 2007).

En consecuencia, este trabajo tuvo como objetivo principal describir las características clínico-quirúrgicas del

manejo del trauma vascular periférico en pacientes atendidos por el Servicio de Cirugía Vascular Periférica, Angiología y Linfología del Instituto Autónomo Hospital Universitario de Los Andes, Mérida-Venezuela, 2018-2020.

## **METODOLOGÍA**

El planteamiento de la investigación tuvo un enfoque cuantitativo, de tipo descriptivo, con diseño no experimental y retrospectivo. Las variables estudiadas fueron: trauma vascular, género, edad, lugar de procedencia, causa del trauma vascular, tipo de cirugía, procedimiento quirúrgico, criterios diagnósticos, complicaciones, métodos diagnósticos.

La población considerada fueron los pacientes que acudieron a la emergencia de adultos y emergencia pediátrica con el diagnóstico de lesión vascular y que fueron atendidos por el servicio de Cirugía Vascular Periférica del Instituto Autónomo Hospital Universitario de Los Andes (IAHULA) durante los años 2018-2020. La muestra fue de 68 pacientes. Los criterios de inclusión fueron: pacientes de cualquier edad y sexo, y pacientes con diagnóstico de lesión vascular que fueron referidos al IAHULA. Por su parte, los criterios de exclusión: pacientes con lesiones cardíacas y pacientes con lesiones de vasos sanguíneos intracraneales.

Los datos fueron obtenidos de las historias clínicas de los pacientes intervenidos quirúrgicamente por presentar lesiones vasculares periféricas, durante los años 2018-2020, teniendo en cuenta los datos personales, el diagnóstico de ingreso, la sintomatología, los hallazgos plasmados en las notas de intervención, los estudios diagnósticos, las complicaciones descritas en la evolución intrahospitalaria. Dicha información se organizó en una ficha de recolección de datos que contenía previa autorización con firma de consentimiento válido.

Los datos cuantitativos se presentaron con medidas de tendencia central y dispersión (media y desviación estándar); los datos cualitativos se presentaron con frecuencias absolutas y relativas (en porcentajes). Los gráficos se realizaron con los programas SPSS versión 21 (IBM

Corporation, New York, US), Excel 2010 (Microsoft Corporation, Redmond, US) y GraphPad Prism versión 5 (GraphPad Software Inc, La Jolla, USA).

## **RESULTADOS**

En la tabla 1 se observa que durante los 3 años de estudio se intervinieron 68 pacientes con lesiones vasculares, de los cuales el 79,4% correspondió a hombres, siendo el grupo etario entre 26 y 55 años el más representativo. Los pacientes procedieron en su mayoría de la ciudad de Mérida, sin embargo, hay un gran número de pacientes provenientes de El Vigía.

**Tabla 1**

*Características sociodemográficas de los pacientes evaluados en el Servicio de Cirugía Vascul ar Periférica, Angiología y Linfología del IAHULA, Mérida, Venezuela. 2018- 2020.*

<b>Características sociodemográficas</b>	<b>Frecuencia (porcentaje)</b>
<b>Año en que acudieron al servicio de Cirugía Vascul ar Periférica</b>	
2018	23 (33,8)
2019	22 (32,4)
2020	23 (33,8)
Total	68 (100)
<b>Género</b>	
Mujer	14 (20,6)
Hombre	54 (79,4)
Total	68 (100)
<b>Edad (años)</b>	39±19,2*
≤ 25	17 (25)
26 – 55	36 (53)
> 56	15 (22,1)
Total	68 (100)
<b>Procedencia</b>	
Mérida	25 (36,8)
El Vigía	21 (30,9)
Barinas	2 (2,9)
Ejido	4 (5,9)
Tovar	4 (5,9)
Tucaní	4 (5,9)
Canaguá	2 (2,9)
Lagunillas	2 (2,9)
Santa Bárbara del Zulia	2 (2,9)
Casigua El Cubo	1 (1,5)
Chiguará	1 (1,5)
Total	68 (100)

Nota: \*Las variables cuantitativas fueron presentadas como medias ± desviación estándar

En la tabla 2 se describe que el tipo de cirugía más frecuente para la resolución de las lesiones vasculares fue la cirugía de emergencia en un 83,8%. Por otro lado, en un 51,5% los pacientes fueron llevados a quirófano luego de las 6 horas de evolución.



**Tabla 2**

*Tipo de cirugía y tiempo de evolución de la lesión vascular en pacientes evaluados en el Servicio de Cirugía Vascular Periférica, Angiología y Linfología del IAHULA, Mérida, Venezuela. 2018-2020.*

<b>Cirugía y tiempo de evolución</b>	<b>Frecuencia (porcentaje)</b>
<b>Tipo de cirugía</b>	
Electiva	11 (16,2)
Emergencia	57 (83,8)
Total	68 (100)
<b>Tiempo de evolución (horas)</b>	
≤ 6	33 (48,5)
> 7	35 (51,5)
Total	68 (100)

El arma blanca fue la principal causa de lesión vascular en un 42,6% de los casos, seguida de heridas por arma de fuego como se demuestra en la tabla 3.

El sangrado arterial activo, y el sangrado venoso activo son los signos de certeza que más se describen en los pacientes que consultaron por lesiones vasculares, seguidos de signos de isquemia y ausencia de pulsos.

Se puntualiza que el sangrado en el lugar del hecho acompañado de heridas en trayectos vasculares, son los signos de sospecha más frecuentes presentados por pacientes con lesiones vasculares.

**Tabla 3**

*Causas de lesión vascular en pacientes evaluados en el Servicio de Cirugía Vascular Periférica, Angiología y Linfología del IAHULA, Mérida, Venezuela. 2018-2020.*

<b>Causas de lesión vascular</b>	<b>Frecuencia (porcentaje)</b>
Arma blanca	29 (42,6)
Arma de fuego	16 (23,5)
Punciones para hemodiálisis	9 (13,3)
Traumatismo contuso	8 (11,8)
Iatrogénica	4 (5,9)
Fractura	2 (2,9)
Total	68 (100)

En la tabla 4 se aprecia que la arteria más lesionada con un 13,2% fue la arteria femoral superficial, seguida de la arteria humeral. En cuanto a la vena más lesionada, se encontró que la vena cefálica con un 11,8% fue la que más se lesionó seguida de la vena yugular interna y la vena iliaca externa.

**Tabla 4**

*Vasos sanguíneos más lesionados en los pacientes evaluados en el Servicio de Cirugía Vascul ar Periférica, Angiología y Linfología del IAHULA, Mérida, Venezuela. 2018-2020.*

<b>Vasos sanguíneos más lesionados</b>	<b>Frecuencia (porcentaje)</b>
<b>Arterias lesionadas</b>	
Arteria femoral superficial	9 (13,2)
Arteria humeral	9 (13,2)
Arteria cubital	4 (5,9)
Arteria poplítea	4 (5,9)
Arteria femoral común	3 (4,4)
Arteria radial	3 (4,4)
Arteria carótida común	3 (4,1)
Arteria tibial posterior	2 (2,9)
Aorta abdominal	1 (1,5)
Arteria axilar	1 (1,5)
Arteria pancreático duodenal	1 (1,5)
Arteria renal	1 (1,5)
Arteria subclavia	1 (1,5)
Arteria tibial anterior	1 (1,5)
Arteria tiroidea inferior	1 (1,5)
Ninguna	24 (35,3)
Total	68 (100)
<b>Venas lesionadas</b>	
Vena cefálica	8 (11,8)
Vena yugular interna	5 (7,4)
Vena ilíaca externa	4 (5,9)
Vena humeral	3 (4,4)
Vena poplítea	3 (4,4)
Vena axilar	1 (1,5)
Vena cava inferior	1 (1,5)
Vena subclavia	1 (1,5)
Vena yugular externa	1 (1,5)
Yugulares anteriores	1 (1,5)
Ninguna	40 (58,8)
Total	68 (100)

Se observa que el 67,6% de los pacientes no presentó complicaciones transoperatorias, el 22,1% presentó shock hipovolémico y 5,95% paro cardiorespiratorio. El 7,4% falleció luego de las cirugías. En cuanto a las complicaciones post operatorias, el 58,8% de los pacientes no presentó complicaciones (Tabla 5).

**Tabla 5**

*Complicaciones presentadas en los pacientes evaluados en el Servicio de Cirugía Vascul ar Periférica, Angiología y Linfología del IAHULA, Mérida, Venezuela. 2018-2020.*

<b>Complicaciones presentadas</b>	<b>Frecuencia (porcentaje)</b>
<b>Complicaciones trans operatorias</b>	
Shock hipovolémico	15 (22,1)
Shock hipovolémico, paro cardiorrespiratorio	4 (5,9)
Edema	2 (2,9)
Obstrucción de vía aérea/emerito traqueotomía	1 (1,5)
Ninguna	46 (67,6)
Total	68 (100)
<b>Complicaciones post operatorias</b>	
Falleció	5 (7,4)
Edema	5 (7,4)
Neuropraxia	4 (5,9)
Infección de herida	2 (2,9)
Lesión nerviosa, infección de partes blandas	2 (2,9)
Amaurosis derecha, trombosis parcial de carótida común	1 (1,5)
Amputación transfemoral	1 (1,5)
Dehiscencia parcial de la anastomosis	1 (1,5)
Hematoma	1 (1,5)
Hematoma, neuropraxia	1 (1,5)
Hematoma/drenaje	1 (1,5)
Linforragia	1 (1,5)
Necrosis de falange/amputación	1 (1,5)
Sangrado activo, dehiscencia de la sutura	1 (1,5)
Síndrome compartimental	1 (1,5)
Ninguna	40 (58,8)
Total	68 (100)

La tabla 6 refleja que el método diagnóstico preoperatorio más utilizado fue el ultrasonido Doppler dúplex realizado en el Instituto Autónomo Hospital Universitario de Los Andes, con un 50% de pacientes diagnosticados, seguido de la angiotomografía con reconstrucción 3D realizada en centro privado con un 4,4% de los pacientes. En cuanto a la arteriografía como método diagnóstico trans-operatorio se determinó que sólo se realizó dicho estudio en un 5,9% de los pacientes.

**Tabla 6**

*Abordaje diagnóstico realizado a los pacientes evaluados en el Servicio de Cirugía Vascul ar Periférica, Angiología y Linfología del IAHULA, Mérida, Venezuela. 2018-2020.*

<b>Abordaje diagnóstico</b>	<b>Frecuencia (porcentaje)</b>
<b>Método diagnóstico pre-operatorio</b>	
Ultrasonido doppler dúplex IAHULA	34 (50)
Angiotomografía con reconstrucción 3D	3 (4,4)
Hallazgo intra-operatorio	3 (4,4)
Hallazgo intra-operatorio por cirugía general	3 (4,4)
Rx tórax	1 (1,5)
Ninguna	24 (35,3)
Total	68 (100)
<b>Arteriografía trans-operatoria</b>	
Sí	4 (5,9)
No	64 (94,1)
Total	68 (100)

La síntesis primaria fue el procedimiento quirúrgico más realizado en los pacientes con lesiones vasculares en un 22,5%, el segundo procedimiento quirúrgico más realizado fue la anastomosis termino terminal en un 18% (Tabla 7).

**Tabla 7**

*Procedimiento quirúrgico realizado a los pacientes evaluados en el Servicio de Cirugía Vascul ar Periférica, Angiología y Linfología del IAHULA, Mérida, Venezuela. 2018-2020.*

<b>Procedimiento quirúrgico</b>	<b>Frecuencia (porcentaje)</b>
Síntesis primaria	15 (22,5)
Anastomosis termino terminal	12 (18)
Cervicotomía + exploración vascular	8 (12)
Aneurismectomía + aneurismorrafia	8 (12)
Cierre de Fistula Arterio-venosa	8 (12)
Anastomosis con safena autóloga inversa	5 (7,5)
Trombo-emblectomía	3 (4,5)
Shunt transitorio + cirugía de control de daños	3 (4,5)
Anastomosis con prótesis sintética	3 (4,5)
Amputación	2 (3)
Esternotomía longitudinal media	1 (1,5)
Total	68 (100)

**DISCUSIÓN**

En este estudio se intervinieron 68 pacientes con lesiones vasculares, de los cuales el 79,4% corresponde a hombres, y cuyo grupo etario más representativo fue entre 26 y 55 años de edad. Montoya-Reales y Ochoa (2015) en el Hospital Escuela Universitario, Honduras, describen un resultado similar: el género que más se vio comprometido por el trauma vascular fueron hombres en edades comprendidas entre 20 y 29 años. En Venezuela, Graterol et al. (2021) hicieron un estudio sobre manejo del trauma vascular periférico en el cual se incluyeron 410 pacientes, 89% fueron varones cuya edad promedio fue  $25,6 \pm 18$  años lo que también guarda similitud con el estudio.

El tipo de cirugía más frecuente para la resolución de las lesiones vasculares fue la cirugía de urgencia en un 83,8%, esto se debe principalmente a que son lesiones que deben ser resueltas de manera urgente. Los pacientes fueron llevados a quirófano luego de las 6 horas de evolución en un 51,5%, lo cual indica que la mayoría llegan al centro de atención muy tarde. Se infiere que esto puede deberse a: falta de diagnóstico por parte de los médicos de atención primaria, falta de transporte desde la zona del accidente al centro de salud, o que en ocasiones el paciente recorre varios hospitales que no cuentan con la especialidad, hasta que es referido a un hospital tipo IV. Este resultado demarca una gran diferencia con lo descrito por Espinoza y Castañeda (2014) en el Hospital Nacional Cayetano Heredia de Lima, Perú, quienes reportaron que la mayoría de sus pacientes con trauma vascular fueron atendidos dentro de las primeras 6 horas de evolución.

El arma blanca fue la principal causa de lesión vascular en un 42,6% de los casos, seguidos de heridas por arma de fuego. Este resultado contrasta con lo hallado por Rodríguez-López et al. (2017), en el Hospital General de México, en el cual la causa principal fue por proyectil de arma de fuego en un 40,2%, seguido de iatrogenias en un 24%.

El sangrado de origen arterial y venoso activo es el signo de certeza que más se observó en los pacientes que consultaron por lesiones vasculares, seguidos de signos de isquemia y ausencia de pulsos, por otro lado, el sangrado en el lugar del hecho, acompañado de heridas en trayectos vasculares son los signos de sospecha más frecuentes, resultados que guardan bastante similitud con los descritos por Montoya-Reales y Ochoa (2015), los cuales reportaron signos de isquemia distal y hemorragia activa como los signos de certeza más presentados por los pacientes, y lesión próxima a trayecto vascular el signo de sospecha más presentado en su estudio.

La arteria más lesionada con un 13,2% fue la arteria femoral superficial, seguida de la arteria humeral. Esto contrasta con el trabajo de Valdés-Dupeyron et al. (2022) donde se encontró que la arteria más afectada fue la humeral, seguida por la arteria radial. En la presente investigación también se halló que la vena cefálica fue la vena que más se lesionó en un 11,8%, seguida de la vena yugular interna en el cuello y la vena ilíaca externa. Esto se diferencia de la epidemiología del trauma vascular presentada por Herrera et al. (2021), en la cual se señala que la vena más lesionada suele ser la vena femoral.

La síntesis primaria fue el procedimiento quirúrgico más realizado en los vasos sanguíneos de los pacientes con lesiones vasculares en un 22,5%, el segundo procedimiento quirúrgico más realizado fue la anastomosis termino-terminal en un 18%. Por su parte, Valdés-Dupeyron et al. (2022) del área de emergencia del Hospital



Dr. Verdi Cevallos Balda, en Ecuador, reportaron que el procedimiento más realizado en el trauma vascular fue la revascularización con vena safena invertida.

## **CONCLUSIONES**

El trauma vascular es frecuente en el medio hospitalario, por lo que requerimos de un conocimiento teórico y práctico sobre el tema para intervenir de manera directa en la supervivencia de estos pacientes. Se destaca al género y el grupo etario más afectados: hombres, en edades comprendidas entre los 25 y 55 años, procedentes en su mayoría de la ciudad de Mérida, y un número importante de El Vigía.

Los pacientes con trauma vascular en su mayoría son operados luego de las 6 horas de evolución, la causa principal, heridas por arma blanca, seguida de heridas por arma de fuego. A pesar del abordaje tardío, la frecuencia de amputación en este estudio es muy baja, correspondiendo solo a dos casos. Es importante resaltar que las intervenciones en el trauma vascular deben ser realizadas antes de las 6 horas de evolución, esto garantizará menores complicaciones y recuperaciones más rápidas y satisfactorias.

Los signos de certeza y sospecha no siempre están presentes en los pacientes con lesiones vasculares. Sin embargo, cuando están presentes, el paciente debe ser explorado inmediatamente en quirófano. Para la exploración se denota al ultrasonido Doppler como una herramienta ideal para el diagnóstico del trauma vascular, por ser económica y reproducible.

Las arterias más afectadas son la arteria femoral superficial y la arteria humeral. Las reconstrucciones vasculares arteriales y venosas deben ser la primera línea de acción ante el trauma vascular. Las ligaduras quedaron en el pasado y para aquellos pacientes que su condición hemodinámica no permita hacer otro procedimiento.

## **RECOMENDACIONES**

Se sugiere campañas de educación para el personal de atención pre-hospitalaria y a los médicos de atención primaria sobre trauma vascular, la evaluación y actualización de los instrumentos quirúrgicos, y la disponibilidad de un equipo de ultrasonido Doppler en el área de emergencia con el objetivo de realizar diagnósticos rápidos, en menos de 6 horas, y facilitar las acciones quirúrgicas oportunas.

En la actualidad, la especialidad de cirugía vascular periférica sólo se encuentra dentro del Estado Mérida en el Instituto Autónomo Hospital Universitario de los Andes, por lo que se exhorta fomentar la capacitación en esta rama de la medicina en todo el territorio regional con el fin de dar solución a un mayor número de pacientes, y diversificar la práctica clínica ya que no solo cubre el trauma vascular sino todas las enfermedades del sistema vascular, arterial, venoso y linfático.

## **CONFLICTO DE INTERÉS**

Los autores declaran no tener ningún conflicto de interés.

## REFERENCIAS

- Abou-Sayed, H. y Berger, D. L. (2012). Blunt lower-extremity trauma and popliteal artery injuries: revisiting the case for selective arteriography. *Archives of Surgery*, 137(5), 585-589. <https://doi.org/10.1001/archsurg.137.5.585>
- B de Suárez, C. A., Avilán, J. M., Gabaldón, M. A., Acosta, M., Hamana, L. y Dickson, S. (2007). Heridas por armas de fuego y traumas vasculares: una ventana a la violencia civil en Caracas. *Gaceta Médica de Caracas*, 115(4), 304-312. [http://ve.scielo.org/scielo.php?script=sci\\_arttext&pid=S0367-47622007000400007&lng=es&tlng=es](http://ve.scielo.org/scielo.php?script=sci_arttext&pid=S0367-47622007000400007&lng=es&tlng=es)
- Caicedo, J., Estrada, A. F. y Zuluaga, M. (2018). Trauma vascular en extremidades: enfoque diagnóstico y terapéutico en urgencias. *Medicina U.P.B.*, 38(1), 57-56. <https://doi.org/10.18566/medupb.v38n1.a07>
- Chama-Naranjo, A., Becerra-Bello, J., Huerta-Huerta, H. y Olivares-Cruz. (2020). Tratamiento quirúrgico del traumatismo vascular periférico. *Revista Mexicana de Angiología*. 48(4), 137-143. <https://doi.org/10.24875/RMA.20000016>
- Diamond, S., Gaspard, D. y Katz, S. (2003). Vascular injuries to the extremities in a suburban trauma center. *The American surgeon*, 69(10), 848-851.
- Espinoza, E. y Castañeda, E. (2014) Características clínicas de los traumas vasculares periféricos en pacientes atendidos en un hospital general de Lima, Perú. *Revista Médica Herediana*, 25(3), 122-128. <https://doi.org/10.20453/rmh.2014.1988>
- Feliciano, D. V., Accola, K. D., Burch, J. M. y Spjut-Patrinely, V. (1989). Extraanatomic bypass for peripheral arterial injuries. *American Journal of Surgery*, 158(6), 506-510. [https://doi.org/10.1016/0002-9610\(89\)90180-3](https://doi.org/10.1016/0002-9610(89)90180-3)
- Frykberg, E. R. (1995). Advances in the diagnosis and treatment of extremity vascular trauma. *The Surgical clinics of North America*, 75(2), 207-223. [https://doi.org/10.1016/s0039-6109\(16\)46584-9](https://doi.org/10.1016/s0039-6109(16)46584-9)
- Graterol, J. L., Diaz, J. E. y Machado, D. (2021). Manejo del trauma vascular periférico en el servicio de cirugía cardiovascular del hospital Dr. Miguel Pérez Carreño. *Revista Venezolana de Cirugía*, 74(2), 22-25. <https://doi.org/10.48104/RVC.2021.74.2.3>
- Herrera, M. A., Millán, M., Del Valle, A. M., Betancourt-Cajiao, M., Caicedo, Y., Caicedo, I., Gallego, L. M., Rivera, D., Parra, M. W. y Ordoñez, C. A. (2021). Damage control of peripheral vascular trauma - Don't be afraid of axillary or popliteal fosses. *Colombia médica (Cali, Colombia)*, 52(2), e4074735. <https://doi.org/10.25100/cm.v52i2.4735>
- Imigo, F., Cárcamo, L., Cárcamo, F., Zarate, C., Fonfach, C., Duhalde, I., Carrasco, R. y Sánchez, A. (2011). Trauma vascular de extremidad superior. Manejo en la etapa aguda. *Cuaderno de Cirugía*, 25(1), 59-66. <https://doi.org/10.4206/cuad.cir.2011.v25n1-09>
- Jiménez, I. y Gutiérrez, E. (2017). Las fistulas arteriovenosas traumáticas. *Revista SALUS*, 21(1), 26-29. <http://ve.scielo.org/pdf/s/v21n1/art06.pdf>
- Jiménez-Sánchez, H., Martínez-Montalvo, C., Romero-Mejía, E., Medina-Rojas, R., Botache-Capera, W., Sanjuan-Marin1, J., Morales-Guzmán, A., Durán-Montes, A. y Salamanca-Montilla, J. (2019). Factores pronósticos de pérdida de extremidades con trauma arterial periférico en un hospital colombiano. *Revista de cirugía*, 71(3), 216-224. <https://doi.org/10.4067/s2452-45492019000300216>
- Johansen, K., Daines, M., Howey, T., Helfet, D. & Hansen, S. T. Jr. (1990) Objective criteria accurately predict amputation following lower extremity trauma. *The Journal of trauma*, 30(5), 568-572. <https://doi.org/10.1097/00005373-199005000-00007>
- Kickuth, R., Anderson, S., Kocovic, L., Ludwig, K., Siebenrock, K. & Triller, J. (2006). Endovascular treatment of arterial injury as an uncommon complication after orthopedic surgery. *Journal of vascular and interventional radiology: JVIR*, 17(5), 791-799. <https://doi.org/10.1097/01.RVI.0000217929.35607.15>
- Knapp, T. P., Patzakis, M. J., Lee, J., Seipel, P. R., Abdollahi, K. & Reish, R. B. (1996). Comparison of intravenous and oral antibiotic therapy in the treatment of fractures caused by low-velocity gunshots. A prospective, randomized study of infection rates. *The Journal of Bone and Joint surgery. American Volume*, 78(8), 1167-1171. <https://doi.org/10.2106/00004623-199608000-00006>
- Lee, C. J., Loo, R., Wohalauer, M. V. & Patel, P. J. (2019). Diagnostic workup and endovascular treatment of popliteal artery trauma. *VASA. Zeitschrift für Gefasskrankheiten*, 48(1), 65-71. <https://doi.org/10.1024/0301-1526/a000756>
- LópezNarváez, L., SalazarTrujillo, A., CáceresSepúlveda, J., RincónGuio, C. y CharryCuellar, J. (2019).

- Trauma vascular periférico. Revisión de la literatura. *Cirujano General*, 41(3), 184-190. <https://www.medigraphic.com/pdfs/cirgen/cg-2019/cg193f.pdf>
- Lynch, K. y Johansen, K. (1991). Can Doppler pressure measurement replace “exclusion” arteriography in the diagnosis of occult extremity arterial truma?. *Annals of Surgery*, 214(6), 737-741. <https://doi.org/10.1097/00000658-199112000-00016>
- Marín, J., Mamani, D. y García, H. (2003). Manejo quirúrgico del trauma vascular en su fase aguda. *Revista Chilena de Cirugía*, 55(1), 30-37. [https://www.cirujanosdechile.cl/revista\\_anteriores/PDF%20Cirujanos%202003\\_01/Cir.1\\_2003%20Manejo%20quiru%CC%81rgico.pdf](https://www.cirujanosdechile.cl/revista_anteriores/PDF%20Cirujanos%202003_01/Cir.1_2003%20Manejo%20quiru%CC%81rgico.pdf)
- Montoya-Reales, D. A. y Ochoa, J. (2015). Características clínicas del trauma vascular periférico en pacientes atendidos en el Hospital Escuela Universitario, Honduras. *Revista Médica Hondureña*, 83(1), 33-37. <https://www.lamjol.info/index.php/RMH/article/view/12780/14815>
- Pino, R., Pérez, J., Guachún, M., Verdugo, J., Rodas, E., Reinoso, J., Fernández de Córdova, L., Salamea, J., Serrano, B. y Sánchez G. (2015). Manejo del Trauma Vascular, experiencia de un Servicio Regional de Trauma y Emergencias. *Revista Médica Hospital José Carrasco Arteaga*, 7(1), 48-50. [https://www.researchgate.net/publication/304561930\\_MANEJO\\_DEL\\_TRAUMA\\_VASCULAR\\_EXPERIENCIA\\_DE\\_UN\\_SERVICIO\\_REGIONAL\\_DE\\_TRAUMA\\_Y\\_EMERGENCIAS](https://www.researchgate.net/publication/304561930_MANEJO_DEL_TRAUMA_VASCULAR_EXPERIENCIA_DE_UN_SERVICIO_REGIONAL_DE_TRAUMA_Y_EMERGENCIAS)
- Rodríguez-López, E., Fabián-Mijangos, W., Casares-Bran, T., Lecuona-Huet, N., Olivares-Cruz, S., Carbajal-Robles, V., Córdova-Quintal, P., Betanco-Peña, A. y León-Rey, C. (2017). Trauma vascular civil: Tres años de manejo en el Hospital General de México. *Revista Mexicana de Angiología*, 45(4), 154-162. <https://www.medigraphic.com/pdfs/revmexang/an-2017/an174c.pdf>
- Suárez, T., Morales, C. H., Cruz, R., Montoya, M. y Ochoa, M. (2013) Eficacia de la angiotomografía con multidetectores en el diagnóstico del trauma arterial de extremidades. *Cirugía Española*, 91(4), 257-262. <https://doi.org/10.1016/j.ciresp.2012.07.003>
- Valdés-Dupeyron, O., Alvia-del Castillo, G. K., González-Robles, J., Jalil-Gorozabel, J. S., Lois-Mendoza, N. y Paz y Miño-Intriago, W. Z. (2022). Caracterización del traumatismo vascular en un hospital de segundo nivel de Ecuador. Estudio de tres años. *Revista mexicana de angiología*, 50(1), 20-25. <https://doi.org/10.24875/rma.21000043>
- Varela, I. y Gutiérrez, E. (2017). Las fistulas arteriovenosas traumáticas. *SALUS*, 21(1), 26-29. [http://ve.scielo.org/scielo.php?script=sci\\_arttext&pid=S1316-71382017000100006](http://ve.scielo.org/scielo.php?script=sci_arttext&pid=S1316-71382017000100006)