



Revista GICOS  
ISSN: 2610-797X  
gicosrevista@gmail.com  
Universidad de los Andes  
Venezuela

García, Francis; Nava, Henry; Moreno, Dora  
Hallazgos colposcópico según la clasificación de rio 2011 e histopatológicos  
en pacientes con anormalidad de células epiteliales. Mérida, Venezuela, 2020  
Revista GICOS, vol. 7, núm. 3, 2022, Septiembre-Diciembre, pp. 80-97  
Universidad de los Andes  
Venezuela

DOI: <https://doi.org/10.53766/GICOS/2022.07.03.06>

- ▶ Número completo
- ▶ Más información del artículo
- ▶ Página de la revista en [redalyc.org](http://redalyc.org)



# Hallazgos colposcópicos según la clasificación de Río 2011 e histopatológicos en pacientes con anomalía de células epiteliales. Mérida, Venezuela, 2020

## Colposcopic findings according to the Río 2011 classification and histopathological in patients with abnormalities of epithelial cells. Mérida, Venezuela, 2020

GARCÍA, FRANCIS<sup>1</sup>; NAVA, HENRY<sup>2</sup>; MORENO, DORA<sup>3</sup>

<sup>1</sup>Women's Health Ob/ Gyn Associates. New Jersey Clifton, EEUU.

<sup>2</sup>Rejuvenating Fertility Center. New York, EEUU.

<sup>3</sup>Universidad de Los Andes. Mérida Venezuela.

### RESUMEN

Introducción: uno de los avances en el tratamiento de la neoplasia del cérvix ha sido la identificación de lesiones precursoras. La citología, colposcopia, biopsia y co-test son sistemas complementarios para las pacientes con patología cervical. Objetivo: determinar la concordancia de hallazgos colposcópicos según la clasificación de Río 2011 e histopatológicos, en pacientes con anomalía de células epiteliales secundarias a infección viral por VPH. Materiales y métodos: estudio observacional de prueba vs prueba en paralelo basado en los hallazgos colposcópicos e histopatológicos, en 32 pacientes con anomalía de células epiteliales, que acudieron a la consulta de patología cervical en el Instituto Autónomo Hospital Universitario de Los Andes (IAHULA), período febrero - junio de 2020. Resultados: grupo etario, 33,59 años. Estado civil: unión estable 37,5%. Uso de Anticonceptivos: ACO 28,13%. Sexarquia: 17,69 años. Número de parejas sexuales: 3. Anormalidades epiteliales citológicas: LIEBG 78,5%. Categorización y Gradación colposcópica: adecuada, 90,6%. Unión escamocolumnar: visible 87,50%. Ubicación de la lesión: dentro de la zona de transformación 84,4%. Número de cuadrantes ocupados por la lesión: 1 cuadrante (46,9%). Colposcopia grado 1: Epitelio acetoblanco delgado 84,4%. Colposcopia grado 2: Epitelio acetoblanco denso 12,5%. Test de Schiller positivo (81,3%). Histopatología: NIC1 18 casos (64,28%). Positividad para VPH: 68,8%, serotipo más frecuente: VPH 16 (59,1%). Colposcopia grado 2 y NIC2-3: sensibilidad: 75%, especificidad: 80%, valor predictivo positivo 60%, valor predictivo negativo 88,8%, proporción de falsos positivos 20%, proporción de falsos negativos 25%, índice de Youden 0,55. Conclusión: existe concordancia entre los hallazgos colposcópicos e histopatológicos según la clasificación colposcópica de Río 2011.

**Palabras clave:** colposcopia, neoplasia, células epiteliales, histopatología, epidemiología.

**Autor de correspondencia**  
franciscgarcia21@gmail.com

**Citación:**  
García, F.; Nava, H. y Moreno, D. (2022). Hallazgos colposcópicos según la clasificación de río 2011 e histopatológicos en pacientes con anomalía de células epiteliales. Mérida, Venezuela, 2020. *GICOS*, 7(3), 80-97

DOI:  
<https://www.doi.org/10.53766/GICOS/2022.07.03.06>

**Fecha de envío**  
27/06/2022  
**Fecha de aceptación**  
03/09/2022  
**Fecha de publicación**  
14/10/2022



**ABSTRACT**

**Introduction:** One of the advances in the treatment of cervical neoplasm has been the identification of precursor lesions. Cytology, colposcopy, biopsy and co-test have become complementary systems for patients with cervical pathology. **Objectives:** Determine the concordance of colposcopic findings according to the Rio 2011 classification and histopathological findings in patients with epithelial cell abnormality secondary to HPV viral infection. **Materials and methods:** Prospective cross-sectional observational study of test vs parallel test based on colposcopic and histopathological findings, in 55 patients with epithelial cell abnormality, who attended the cervical pathology consultation in the Autonomous Institute University Hospital of Los Andes (IAHULA), period February - June 2020. **Results:** age group: 33.59 years. Marital status: stable union 37.5%. Use of contraceptives: OAC 28.13%. Sexarchy: 17.69 years. Number of sex partners: 3. Cytological epithelial abnormalities: LIEBG 78.5%. Colposcopic categorization and gradation: adequate, 90.6%. Squamocolumnar junction: visible 87.50%. Location of the lesion: within the 84.4% transformation zone. Number of quadrants occupied by the lesion: 1 quadrant (46.9%). Colposcopy grade 1: 84.4% thin acetowhite epithelium. Grade 2 colposcopy: 12.5% dense acetowhite epithelium. Positive Shiller test (81.3%). Histopathology: CIN1 18 cases (64.28%). Positivity for HPV: 68.8%. Most frequent serotype: HPV 16 (59.1%). Colposcopy grade 2 and CIN2-3: sensitivity: 75%, specificity: 80%, positive predictive value 60%, negative predictive value 88.8%, proportion of false positives 20%, proportion of false negatives 25%, Youden index 0.55. **Conclusion:** There is agreement between colposcopic and histopathological findings according to the colposcopic classification of Rio 2011.

**Keywords:** colposcopy, neoplasm, epithelial cells, histopathology.

**INTRODUCCIÓN**

El cáncer de cuello uterino es la segunda forma de cáncer más común entre las mujeres en todo el mundo y el más frecuente entre las mujeres menores de 35 años en Latinoamérica (Pàez et al., 2017). A diferencia de otros cánceres más agresivos, el cáncer de cuello uterino tiende a ser de crecimiento lento, con una tasa de desarrollo de varios años. Durante las primeras etapas precancerosas, puede ser completamente asintomático con lesiones preinvasoras del cuello uterino que solo se detectan mediante métodos de detección específicos (Reinoso, 2020). Cuando se detecta y trata precozmente, el cáncer de cuello uterino tiene una tasa de recuperación de casi el 100%. El cribado tradicional del cáncer de cuello uterino se realiza con una prueba de papanicolaou, un examen colposcópico y una biopsia dirigida colposcópica para histopatología. Hans Hinselmann desarrolló el colposcopio en diciembre de 1924 en Hamburgo, Alemania. Ese instrumento permitió a los médicos examinar la vagina y el cuello uterino e identificar anomalías o etapas más tempranas del cáncer de cuello uterino (Ortega, 2018; Peralta et al., 2020; Reinoso, 2020)we test the small molecule flexible ligand docking program Glide on a set of 19 non- $\alpha$ -helical peptides and systematically improve pose prediction accuracy bynhancing Glide sampling for flexible polypeptides. In addition, scoring of the poses was improved by post-processing with physics-based implicit solvent MM- GBSA calculations. Using the best RMSD among the top 10 scoring poses as a metric, the success rate ( $\text{RMSD} \leq 2.0 \text{ \AA}$  for the interface backbone atoms).

La colposcopia se convirtió en una herramienta importante en la detección, el diagnóstico y posteriormente, para indicar el adecuado tratamiento de las infecciones por virus del papiloma humano (VPH) en hombres y mujeres. Más tarde, se introdujeron la criocirugía y la cirugía con láser de dióxido de carbono como tratamientos

ambulatorios para detectar el cáncer de cuello uterino (Peralta et al., 2020).

En Venezuela se realiza el estudio citológico como el primer eslabón en la detección de lesiones cervicales, al dar positivo, seguidamente se examina en la consulta de patología de cuello uterino donde se realizan otros estudios complementarios combinados con la colposcopia como son en un inicio la toma de biopsia, el cual permite establecer un diagnóstico mucho más preciso tanto de lesiones de bajo grado como de alto grado (Montesino et al., 2017; Toro y López, 2017; Zambrano et al., 2019).

El cribado de rutina se aplica solo a personas asintomáticas que no requieren vigilancia para detectar resultados de cribado anormales previos. Se necesitan pautas de consenso actualizadas para el tratamiento de las anomalías de detección cervical para adecuar las 3 estrategias de detección cervical disponibles: detección primaria del virus del papiloma humano (VPH), prueba simultánea con la prueba del VPH y citología cervical, y citología cervical sola.

La colposcopia es un estudio esencial en la prevención secundaria del cáncer cervical (CC) y para la evaluación del tracto genital inferior. Es el único procedimiento capaz de identificar lesiones cervicales intraepiteliales, determinar su localización y características y guía la biopsia para la confirmación de diagnóstico. Por lo tanto, la mayoría de los pacientes con resultados anormales en las pruebas de detección requieren una evaluación colposcópica (Zamora et al., 2019). El papel central que desempeña la colposcopia en la prevención del CC aboga por la importancia de tener un procedimiento estandarizado, la necesidad de procedimientos de colposcopia que se realicen uniformemente en la práctica clínica y la disponibilidad de indicadores de calidad para la evaluación.

Para el año 2011 fue admitida una nueva terminología colposcópica, en el Congreso Mundial Río de Janeiro dispuesta por el Comité de Nomenclatura de la Federación Internacional de Patología Cervical y Colposcopia (IFCPC) luego de una exhaustiva revisión de las anteriores terminologías, y diferentes entes involucrados (Andía et al., 2018). La última nomenclatura de la IFCPC intenta aportar una mayor claridad a la terminología en la práctica de la colposcopia diagnóstica y terapéutica.

El examen colposcópico comienza con una evaluación general del cuello uterino, y la mayoría de los colposcopistas intentarán determinar el nivel de confiabilidad del examen en esta etapa. Los términos populares “colposcopia satisfactoria” y “colposcopia insatisfactoria” se han descartado porque tienen la connotación de un examen que debe repetirse. El examen colposcópico ahora se evalúa mediante tres variables: adecuación (es si el examen es adecuado y, en caso negativo, por qué no. Debe documentarse el motivo; por ejemplo, el cuello uterino puede estar oscurecido por inflamación, sangrado o cicatrices), visibilidad de la unión escamosa (puede describirse como “completamente visible”, “parcialmente visible” o “no visible”) y tipo de zona de transformación.

El tercer parámetro es el tipo de zona de transformación (ZT). La ZT tipo 1, es completamente ectocervical, visible y puede ser pequeña o grande. La ZT tipo 2, tiene un componente endocervical pero aún es completamente visible; el componente ectocervical puede ser pequeño o grande. La ZT tipo 3, tiene un

componente endocervical, y el límite superior no es completamente visible; el componente ectocervical, si está presente, puede ser pequeño o grande (Andía et al., 2018).

Las anomalías visibles colposcópicas en el cuello uterino se clasifican en cambios de grado 1 (menores), cambios de grado 2 (mayores) o cambios no específicos. Estas gradaciones toman en consideración los cambios acetoblanco, los patrones de los vasos sanguíneos (si los hay) y los cambios después de la aplicación del yodo de lugol. Sin embargo, el acetoblanco es el cambio más importante a observar. Los cambios de grado 1 sugieren condiciones benignas o lesiones de bajo grado, mientras que los cambios de grado 2 son indicativos de lesiones de alto grado. Los hallazgos inespecíficos son las condiciones que pueden estar asociadas con lesiones neoplásicas pero que también se observan en condiciones benignas (Andía et al., 2018; De Carvalho et al., 2020).

En la nueva terminología colposcópica, para el estudio Histopatológico de las lesiones de cuello uterino, se introdujo el concepto de Neoplasia Cervical Intraepitelial (NIC) la cual encierra todas las lesiones precancerosas del cuello uterino, refiere cambios histológicos, no citológicos y todas las lesiones; displasia y carcinoma in situ, se refiere que no son sino etapas del espectro de una misma lesión. (Andía et al., 2018; Ortega, 2018; Saldarriaga y Artuz, 2017).

La NIC puede clasificarse en grados 1, 2 y 3 dependiendo de la proporción del grosor del epitelio que muestra células maduras y diferenciadas. Los grados más graves de NIC (2 y 3) revelan una mayor proporción del grosor del epitelio compuesto por células indiferenciadas. La infección persistente con uno o más de los subtipos oncogénicos de virus del papiloma humano (VPH) es una causa necesaria de neoplasia cervical. Es poco probable que la mayoría de las anomalías del cuello uterino causadas por la infección por VPH progresen a NIC de alto grado o cáncer de cuello uterino. La mayoría de las NIC de bajo grado regresan en períodos relativamente cortos o no progresan a lesiones de alto grado. La NIC de alto grado conlleva una probabilidad mucho mayor de progresar a un cáncer invasivo. La lesión precursora que surge del epitelio columnar se denomina adenocarcinoma in situ (AIS). El AIS puede estar asociado con CIN en uno o dos tercios de los casos (Gallardo y Cunningham, 2019).

La distribución por edades de la detección del cáncer de cuello uterino tiene 2 picos, uno alrededor de los 35 años y otro alrededor de los 70 años (Guldeniz et al., 2014). El tiempo que transcurre desde que una NIC 3 se transforma en un Carcinoma microinvasivo, se ha calculado en trece años; aunque para otros autores el tiempo es más corto (Peralta et al., 2020). En cuanto al seguimiento, se ha utilizado tradicionalmente la repetición de la citología y realizar colposcopia cuando dichos resultados sean iguales o superen las lesiones celulares indeterminadas. Dependiendo de los resultados citocolposcópicas se remite la paciente a una biopsia de cuello uterino. A partir del diagnóstico histopatológico se evalúa el tratamiento óptimo para cada paciente (Zamora et al., 2019).

Es por ello, que el presente estudio se planteó como objetivo general determinar la concordancia de hallazgos colposcópicas según la clasificación de Rio 2011 e histopatológicos en pacientes con anomalía de células

epiteliales de cuello uterino, en la Unidad de Patología Cervical del Instituto Autónomo Hospital Universitario de Los Andes. Período febrero – junio del 2020. Se realizó un estudio observacional transversal de prueba vs prueba en paralelo; basada en los hallazgos obtenidos mediante la gradación colposcópica de Río 2011 y el estudio histopatológico mediante toma de biopsia y co-test para la detección de VPH guiada por colposcopia a pacientes que acudieron a la consulta de patología cervical en el servicio de ginecología del IAHULA en el período anteriormente mencionado.

## **METODOLOGÍA**

Se realizó un estudio observacional de prueba vs prueba en paralelo basado en los hallazgos obtenidos mediante la realización de colposcopia utilizando la gradación colposcópica de Río 2011 y el estudio histopatológico mediante toma de biopsia y tipificación viral guiada por colposcopia a pacientes que acudieron a la consulta de patología cervical en el Servicio de Ginecología del IAHULA en un periodo comprendido entre febrero y julio de 2020.

**Muestra:** fueron incluidas en el estudio todas las pacientes que acudieron a la consulta de patología cervical en el Servicio de Ginecología del IAHULA en un periodo comprendido entre febrero y julio de 2020 (n=32) a las que se les determinó citología positiva para anormalidad de células epiteliales (ACE). *Criterios de inclusión:* pacientes con citología positiva para anormalidad de células epiteliales, pacientes que aceptaron su participación en el estudio. *Criterios de exclusión:* pacientes con citologías negativas, con tratamiento por lesiones preinvasoras, embarazadas y que se negaron a participar en el estudio.

**Sistema de variables:** variables dependientes, resultados obtenidos mediante la realización de colposcopia y biopsia (características del epitelio observado, ubicación de la lesión, número de cuadrantes que ocupa la lesión a nivel del cérvix y grados colposcópicos). Variables independientes: Edad, estado civil, uso de anticonceptivos, antecedentes ginecológicos, colposcópica de Río 2011.

**Procesamiento y análisis de la información:** Se tomó muestra de cérvix con cepillo o citobrush para identificación y tipificación de VPH. El método de extracción del ADN genómico fue mediante el empleo del estuche comercial Accuprep<sup>R</sup> Genomic DNA Extraction Kit de la compañía BIONNEER, por reacción en cadena de la polimerasa (PCR), el cual fue realizado por el Departamento de Microbiología y Parasitología de la Universidad de Los Andes, Mérida, Venezuela.

Se realizó el examen ginecológico con la paciente en posición modificada de litotomía, espéculo de graves para visualización del cuello uterino. Se aplicó el test o prueba de Schiller, aplicando la solución yodurada con lugol fuerte. Se realizó gráfico de la colposcopia y sitio anatómico del cuello uterino donde se tomó la biopsia. Si presentó sangrado se realizó hemostasia mediante la utilización de solución de Monsel o cauterización.

## **Análisis estadístico**

El procesamiento de los datos se realizó con el programa IBM SPSS statistics 22.0 en español, considerando

un nivel de significación de 0,05. La capacidad predictiva de los hallazgos colposcópicos en el diagnóstico de NIC se midió a través los niveles de sensibilidad, especificidad e índice de Youden. Para describir los hallazgos se utilizaron tablas de frecuencias y gráficos de barras y sectores porcentuales, así como medidas de tendencia central y de variabilidad.

## RESULTADOS

Se incluyó un conjunto de 32 pacientes, con edades comprendidas entre 17 y 53 años, con edad promedio de 33,59 años (Desviación estándar=12,05). El 50% de las pacientes mostraron edades inferiores a 32 años.

En la tabla 1 se observa que la mayoría (59,4%) de las entrevistadas se encuentra en alguna unión estable, seguido del 37,5% que se encuentran actualmente solteras. La ocupación que más frecuentemente se observó fue ama de casa, seguido de estudiantes, cerca de la mitad de las pacientes indicaron tener otras ocupaciones entre las que se encuentra camarera o aseadora, peluquera y docente. Sólo el 3,1% de las entrevistadas indica estar desempleada actualmente. El uso de anticonceptivos se evidenció en 71.88% de las pacientes, destacando que los ACO corresponden a 28,13%, mientras que el preservativo es usado por 18,75% del total de las pacientes en estudio. Igualmente, el uso combinado de ACO y preservativo fue referido por 18,75% de las pacientes. El método anticonceptivo menos utilizado fue el DIU con 6,25%.

**Tabla 1.** Estado civil y uso de anticonceptivos de las pacientes con anormalidad de células epiteliales.

Estado civil	Frecuencia	Porcentaje (%)
Soltera	12	37,5
Unión estable	19	59,4
Viuda y otros	1	3,1
<b>Uso de métodos anticonceptivos</b>		
No	9	28,13
ACO	9	28,13
Preservativo	6	18,75
ACO y Preservativo	6	18,75
DIU	2	6,25

**Fuente:** Los autores.

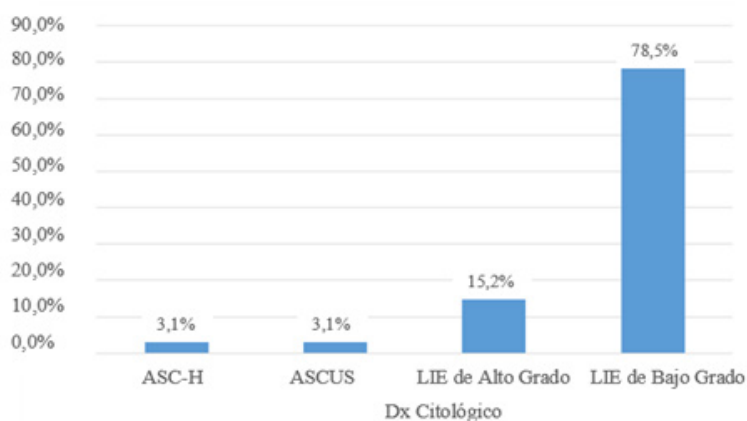
La edad de sexarquia fue en promedio de 17,69 años con una desviación estándar de 4,59 años. Por su parte el número de compañeros sexuales fue de aproximadamente 3, lo cual mostró una variación entre 1 y 10 compañeros entre las entrevistadas, y finalmente el número de meses usando métodos anticonceptivos fue de 48 meses en promedio (tabla 2). Los 32 casos objeto de este estudio fueron seleccionados en base al diagnóstico de anormalidades epiteliales citológicas. Se observa que 78,5% de las atipias citológicas correspondieron a LIE de bajo grado, seguido por 15,2% de LIE de alto grado y ASCUS y ASC-H, 3,1% de los casos respectivamente (figura 1).

La categorización y gradación colposcópica de Río 2011 se basa en tres variables que incluyen: evaluación general, visibilidad de la unión escamocolumnar y la zona de transformación. En la tabla 3, se observa en la evaluación general 90,60% (29 casos) fueron adecuados, solo 3 casos inadecuados (9,40%), En 87,50% (28 casos) fue posible la visualización de la unión escamocolumnar y solo 2 casos fueron no visibles o parcialmente visibles (6,25% respectivamente). En cuanto a la variable zona de transformación 87,50% de los casos corresponde a tipo 1 y los tipos 2 y 3 con 6,25% cada uno.

**Tabla 2.** Antecedentes ginecológicos de las pacientes en estudio.

	Mínimo	Máximo	Media	Mediana	Desviación estándar
Sexarquía (Años)	13,00	40,00	17,69	17,00	4,59
Compañeros Sexuales	1,00	10,00	2,91	2,50	2,35
Tiempo de uso MA (meses)	2,00	216,00	48,17	36,00	52,86

MA: método anticonceptivo. **Fuente:** Cálculos propios.



**Figura 1.** Distribución de los casos de acuerdo a anomalías epiteliales citológicas. **Fuente:** instrumento de recolección de datos aplicado en la muestra del estudio.

La ubicación de la lesión fue principalmente dentro de la zona de transformación (84,4%) en el epitelio escamoso original maduro (93,8%). La presencia de quistes de Naboth fue de 18,8% dentro de las pacientes en estudio, mientras que las aberturas glandulares y/o criptas glandulares fue de 31,3% respecto a las 32 pacientes en estudio (tabla 4).

De las pacientes estudiadas, se encontró que, en la mayoría, 15 pacientes (46,9%) la lesión estuvo limitada a un cuadrante, seguido de 12 pacientes (37,5%) en los que la lesión ocupó dos cuadrantes. Presentándose que la lesión que ocupó tres y cuatro cuadrantes fue de 3 (9,4%) y 2 (6,3%) respectivamente. La mayoría, 22 casos (68,75%), corresponde a grado 1 colposcópico y 10 casos (31,24%) a grado 2 (Tabla 4).



**Tabla 3.***Categorización y gradación colposcópica de Río 2011.*

Clasificación De Río 2011		Frecuencia	Porcentaje
Evaluación General	Adecuada	29	90,6
	Inadecuada	3	9,4
Unión Escamocolumnar	Visible	28	87.50
	No visible	2	6.25
	Parcialmente Visible	2	6.25
Zona de Transformación	Tipo 1	28	87.50
	Tipo 2	2	6.25
	Tipo 3	2	6.25

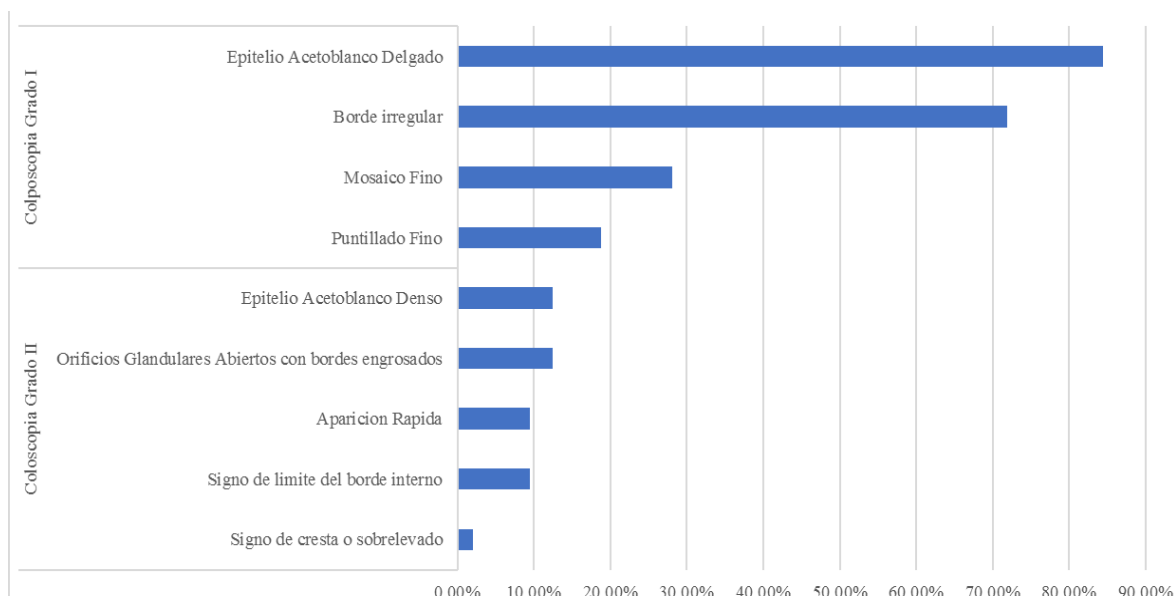
**Fuente:** Instrumento de recolección de datos aplicado en la muestra del estudio.**Tabla 4.***Características del epitelio observado, ubicación de la lesión, número de cuadrantes que ocupa la lesión a nivel del cérvix y grados colposcópicos por clasificación de Río 2011.*

Características del epitelio observado		Frecuencia	Porcentaje
Epitelio escamoso original	Maduro	30	93,8
	Atrófico	2	6,3
Epitelio columnar (ectopia)		11	34,4
Epitelio escamoso metaplásico	Quiste de Naboth	6	18,8
	Aberturas glandularesy/o criptas glandulares	10	31,3
Ubicación de la lesión	Dentro de la zona de transformación	27	84,4
	Fuera de la zona de transformación	5	15,6
Número de cuadrantes que ocupa la lesión	1,00	15	46,9
	2,00	12	37,5
	3,00	3	9,4
	4,00	2	6,3
Grados	1	22	68.75
	2	10	31.24

**Fuente:** Instrumento de recolección de datos aplicado en la muestra del estudio.

La figura 2 muestra la distribución de los casos de acuerdo a los criterios colposcópicos y se observa que, en el grado 1 el 84.40% cursaban con epitelio acetoblanco delgado seguido por el hallazgo en 71.90% de borde irregular, el mosaico fino y puntillado fino se observó en 28.1% y 18.80% respectivamente. El hallazgo grado

2 fue poco frecuente, con 12.5% de epitelio acetoblancos denso y orificios glandulares abiertos con bordes engrosados cada uno.



**Figura 2.** Colposcopia grado 1 y 2.

**Fuente:** Instrumento de recolección de datos aplicado en la muestra del estudio.

Tal como se observa en la tabla 5, hay presencia de erosión en 2 de las pacientes evaluadas (6,3%). El test de Shiller fue positivo en 26 de las pacientes evaluadas (81,3%) mientras que fue negativo en 6 pacientes (18,8%). En 15,6% de los casos se observó vasos atípicos, 3,1% presentó superficie irregular. Entre los hallazgos varios el pólipo endocervical e inflamación fueron los únicos encontrados, con 6,3% cada uno.

**Tabla 5.**

*Criterios no específicos, sospecha de invasión y hallazgos varios mediante gradación Colposcópica de Río 2011*

		<b>Frecuencia</b>	<b>Porcentaje</b>
Criterios no específicos	Erosión	2	6,3
	Test de Shiller		
	Positivo	26	81,3
	Negativo	6	18,8
Sospecha de invasión	Vasos atípicos	5	15,6
	Signos adicionales: superficie irregular	1	3,1
Hallazgos varios	Pólipo endocervical	2	6,3
	Inflamación	2	6,3

**Fuente:** Instrumento de recolección de datos aplicado en la muestra del estudio

De las 32 pacientes estudiadas con anormalidad de células epiteliales, en 87,50% (28 casos) se corroboró dicha anormalidad a través del estudio histopatológico con el hallazgo de NIC, en 6,24% de las pacientes la anormalidad se debió a procesos infecciosos genitales asociados a VPH. El principal hallazgo encontrado fue

NIC 1 con 64.28% (18 casos), seguido de NIC 2 con 21.42% (6 casos) y NIC 3 con 14.28% (4 casos) (Tabla 6). Los otros 4 casos correspondieron a estados no neoplásicos (cervicitis crónica activa severa, endocervicitis crónica moderada, metaplasia escamosa inmadura y pólipo endocervical).

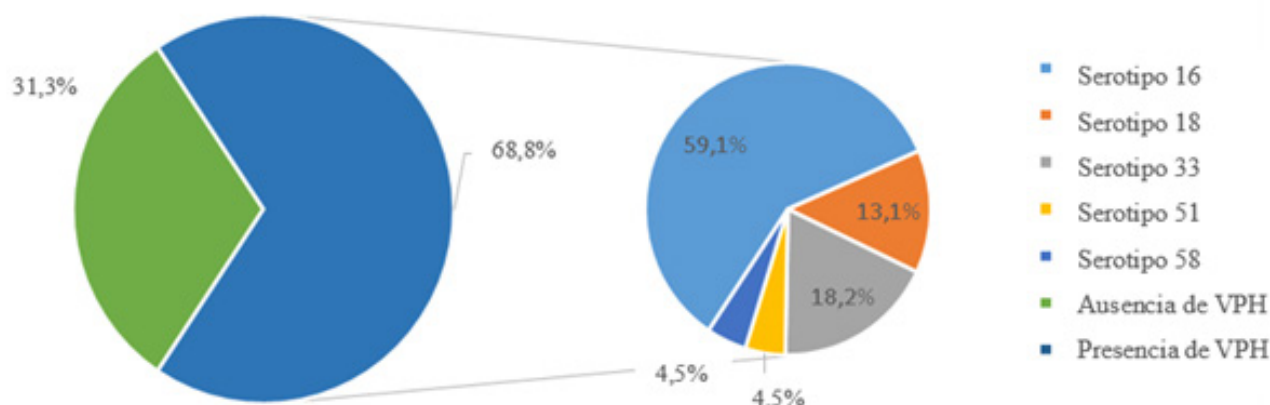
Asimismo, en la figura 3, se observa la distribución de los casos de acuerdo a la determinación de VPH por técnica de PCR muestra que 22 casos (68.80%) resultaron VPH positivo. De estos, 22 casos 59.1% presentó serotipo 16, seguido de serotipo 18 con 13.6% de las portadoras del virus, mientras que los serotipos 33, 51 y 58 se observaron en 18.2%, 4.5% y 4.5% respectivamente; y 10 casos (31.30%) VPH negativo. Se destaca que todos los serotipos de VPH corresponden a alto riesgo oncogénico (16, 18, 33, 51,58).

**Tabla 6.**

*Resultados de estudio histopatológico y distribución de NIC*

	Frecuencia	Porcentaje
NIC	28	87,50
Pólipo	1	3,12
Metaplasia escamosa inmadura	1	3,12
Endocervicitis	1	3,12
Cervicitis	1	3,12
NIC		
1	18	64,28
2	6	21,42
3	4	14,28

**Fuente:** Instrumento de recolección de datos aplicado en la muestra del estudio.



**Figura 3.**

*Distribución de frecuencia de acuerdo a la presencia o ausencia de VPH mediante la técnica de PCR.*

**Fuente:** Instrumento de recolección de datos aplicado en la muestra del estudio.

La tabla 7 muestra la relación entre los resultados citológicos con los diagnósticos histopatológicos y se observa que los LIEBG correspondieron a la mayoría de las anomalías epiteliales citológicas (25 casos); y de estos, la mayoría (15 casos) 46.87% correspondieron a NIC1, (7 casos) a NIC2-NIC3 21.87%, mientras que los LIEAG, representaron solo el 6.25% (4 casos) 2 NIC1 y 2 NIC2-NIC3.

Cuando se establece la sensibilidad de la citología para el diagnóstico de neoplasia intraepitelial cervical NIC 2-3, se obtiene una sensibilidad de 22%, especificidad de 88%, con un valor predictivo positivo de 50%, valor predictivo negativo 68%, proporción de falsos positivos: 11.76%, proporción de falsos negativos: 77.7% e índice de Youden: 0,10. En la tabla 9 se observa la relación de los resultados colposcópico grado 1 y 2 con los histopatológicos. De los 20 casos positivos para colposcopia grado 1, la mayoría (16 casos) 80% correspondieron a NIC1, (4 casos) 20% a NIC2-NIC3. Para la colposcopia grado 2, de los (8 casos) registrados en el estudio, (2 casos) 25% correspondieron a NIC 1 y (6 casos) a NIC 2 - NIC 3 (75%).

Cuando se establece la sensibilidad de la colposcopia grado 2 para el diagnóstico de neoplasia intraepitelial cervical NIC 2-3 se obtiene una sensibilidad de 75%, especificidad de 80%, con un valor predictivo positivo de 60%, valor predictivo negativo 88.8%, proporción de falsos positivos de 20%, proporción de falsos negativos 25% e índice de Youden 0.55.

**Tabla 7.**

*Relación entre citología e histopatología*

Citología	Histopatología							
	NIC 1		NIC 2 – NIC 3		Otros		Total	
	Fc	%	Fc	%	Fc	%	Fc	%
LIEBG	15	46.87	7	21.87	3	9.37	25	78.12
LIEAG	2	6.25	2	6.25	1	3.12	5	15.62
ASC-US	1	3.12	0	0.00	0	0.00	1	3.12
ASC-H	0	0.00	1	3.12	0	0.00	1	3.12
Total	18	56.24	10	31.24	4	12.49	32	100.00

**Fuente:** Instrumento de recolección de datos aplicado en la muestra del estudio

**Tabla 8.**

*Sensibilidad de la Citología para diagnóstico de NIC 2-3*

Citología	Histopatología					
	NIC 1	%	NIC 2-3	%	Total	%
LIEAG	2	7.69	2	7.69	4	15.38
LIEBG	15	57.69	7	26.92	22	84.61
Total	17	65.38	9	34.61	26	100.00

**Fuente:** instrumento de recolección de datos

**Tabla 9.***Relación entre gradación colposcópica e histopatología*

Colposcopia	Histopatología					
	NIC2-NIC3		NIC1		Total	
	Fc	%	Fc	%	Fc	%
Grado 2	6	75	2	25	8	100.00
Grado 1	4	20	16	80	20	100.00
Total	10	35.71	18	64.28	28	100.00

**Fuente:** Instrumento de recolección de datos.

**DISCUSIÓN**

Se consideró un conjunto de 32 pacientes, con edades comprendidas entre 17 y 53 años, con edad promedio de 33,59 años, lo cual se asemeja a los estudios realizados por Reinoso (2020), donde la mayoría de sus pacientes se encontraban en el grupo etario entre 31 y 35 años e igualmente concuerda con el trabajo de Salazar (2020) donde la edad media fue de 41,27 ( $\pm 9,44$ ) años, el 48,43% de las mujeres se encontraba entre los 36 y 50 años.

Se observó que la mayoría (59,4%) de las pacientes se encuentran en unión estable, seguido del 37,5% que se encuentran actualmente solteras. Esto coincide con el estudio de Gallardo y Cunningham (2019) donde la mayoría, un 42%, de las pacientes estudiadas mantenían uniones de hecho estables o acompañadas.

La ocupación que se observó con mayor frecuencia fue ama de casa, seguido de estudiantes. Estos resultados son contrarios a lo encontrado en el estudio de Alcántara (2018), donde el 36,4 % de las pacientes entrevistadas se dedicaban exclusivamente a labores del hogar, y el 56,6% eran estudiantes.

El uso de anticonceptivos se evidenció en 71,88% de las pacientes, destacando los anticonceptivos orales (ACO) como método anticonceptivo más usado (28,13%), lo cual difiere con lo expresado en el estudio de Salazar (2020), donde el 50,29% de la población refirió utilizar algún método anticonceptivo. El 33,33% utiliza algún método anticonceptivo hormonal, con un uso menor a cinco años en el 73,61%. El 36,11% fue inyectable, el 30,56% ACO, 21,53% implante subdérmico, 11,81% DIU hormonal.

La edad de sexarquia fue en promedio de 17,69 años con una desviación estándar de 4,59 años. Por su parte, el número de compañeros sexuales fue de aproximadamente 3, lo cual mostró una variación entre 1 y 10 compañeros entre las entrevistadas. Hecho que se asemeja con los resultados obtenidos en el estudio de Oliveira et al. (2020) donde todas las pacientes incluidas habían iniciado actividad sexual y referían, al menos, una pareja sexual y con el estudio de Herrera y Tuapante (2020) en el cual, el 39,4% iniciaron su vida sexual en adolescencia tardía; 39,9% de las pacientes refirió tener un solo compañero sexual y 60,1% dos o más compañeros sexuales.

El 78,5% (25 casos) de los estudios citológicos reportaron LIE de bajo grado, seguido de 15,2% (5 casos) de LIE de alto grado y ASC-US y ASC-H, cada uno se presentó en una paciente (3,1%) respectivamente. Estos

resultados se asemejan a los de Herrera y Tuapante (2020) donde las lesiones premalignas más frecuentes son LIE de bajo grado y LIE de alto grado, cada una con un 39,8%, mientras que, en tercer lugar, se encuentra el ASC-US con un 18,2%.

En cuanto a la categorización general para los hallazgos colposcópicos, la mayoría de las pacientes (90.6%), mostró una evaluación general adecuada; estos resultados concuerdan con lo expresado por Salazar (2020) quien en su investigación reportó de las 403 colposcopias válidas realizadas, según la escala de la IFCPC 2011, en el 47.15% algún hallazgo fuera de la normalidad.

La unión escamocolumnar fue visible en 87,50% de los casos, sólo 2 de las 32 pacientes mostró una no visible y 2 pacientes mostraron la lesión parcialmente visible, tales resultados concuerdan con el tipo de zona de transformación encontrada en el estudio de Gallardo y Cunningham (2019), donde la zona de transformación más frecuente observada fue la tipo 1, solo 23% mostró la zona de transformación tipo 2 y tipo 3 respectivamente.

La ubicación de la lesión dentro de la Zona de Transformación se observó en (84.4%) de los casos estudiados, lo cual concuerda con lo reportado en la literatura, donde la mayoría de las lesiones premalignas se ubican principalmente dentro de la zona de transformación (Herrera y Tuapante, 2020; Reinoso, 2020).

De las pacientes estudiadas, se encontró que, en la mayoría, 15 pacientes (46,9%) la lesión estuvo limitada a un cuadrante, seguido de 12 pacientes (37,5%) en las que la lesión ocupó dos cuadrantes, mientras que las lesiones que ocuparon tres y cuatro cuadrantes fue de 3 (9,4%) y 2 (6,3%) respectivamente.

En cuanto a los grados colposcópicos se aprecia que 22 casos (68,7%) correspondieron a grado 1 y 10 casos (31,24%) correspondieron a grado 2. En cuanto a la distribución de los casos de acuerdo a los criterios colposcópicos, se observa que, en el grado 1 el 84,40% cursaban con epitelio acetoblanco delgado seguido por el hallazgo en 71,90% de borde irregular, el mosaico fino y puntillado fino se observó en 28,1% y 18,80% respectivamente. El hallazgo grado 2 fue poco frecuente, con 12,5% de epitelio acetoblanco denso y orificios glandulares abiertos con bordes engrosados cada uno. Similar a lo encontrado por Peralta et al. (2020) donde predominaron los cambios menores, en su mayoría correspondientes a lesiones de bajo grado.

Dentro de los criterios no específicos, se observó presencia de erosión en 2 de las pacientes sujetas a estudio, (6,3%). El test de Shiller fue positivo en 26 de las pacientes evaluadas (81,3%) mientras que fue negativo en 6 pacientes (18,8%). Estos resultados son similares a lo reportado en el estudio de Herrera y Tuapante (2020) donde se observó que 66,7% de los casos de pacientes con diagnóstico de NIC mostraron ser yodo negativas después de la aplicación de lugol. Apoyando la teoría de que muchas lesiones de bajo y alto grado no contienen glucógeno y no captan el yodo cuando este se aplica. En ninguno de los casos se reportó leucoplasia.

En relación a la sospecha de invasión: vasos atípicos, signos adicionales y hallazgos varios, el 15,6% de las entrevistadas mostró vasos atípicos y 3,1% presentó superficie irregular. Sin embargo, en ninguna hubo invasión. Los pólipos endocervicales e inflamación se presentaron en 6,3% cada uno.

En cuanto a los diagnósticos histopatológicos de las muestras de lesiones identificadas, biópsicas y colposcópicas,

se obtuvo que 87,50% (28 casos) correspondieron a neoplasias intraepiteliales cervicales. Estos resultados concuerdan con lo reportado por Gallardo y Cunningham (2019) donde encontraron una mayor prevalencia de NIC. Los 4 casos restantes reportaron patología benigna inflamatoria (metaplasia, pólipo, endocervicitis y cervicitis) con 1 caso cada uno (3,12%) respectivamente. Similar a lo reportado en la literatura médica, donde prevalece el hecho de que en condiciones de inflamación y/o infección pueden existir errores diagnósticos de la citología (Arbelaéz et al., 2020) cytology and colposcopy, carried out on 58 women aged 30 or older, for the period from October 2018 to February 2019. Results: Of the 58 women positive for the DNA-HPV test, 57% (n=33).

En relación a la distribución de los casos reportados como neoplasias intraepiteliales cervicales, la mayoría correspondieron a NIC1 con 64,28% (18 casos), NIC2 21,42% (6 casos) y NIC 3 14,28% (4 casos). Resultados similares han sido ampliamente reportados en la literatura médica y sin embargo, difiere parcialmente con lo expresado por Gallardo y Cunningham (2019) quienes reportan que la frecuencia estimada de las lesiones pre invasoras corresponden a lesiones como NIC I con un 24% y 23% NIC II. Un 3% presentó NIC III.

El 68,8% de las pacientes presentaron VPH, entre las cuales, 59,1% presentó serotipo 16, seguido de serotipo 18 con 13,6% de las portadoras del virus, mientras que los serotipos 33, 51 y 58 se observaron en 18,2%, 4,5% y 4,5% respectivamente. Diferente a lo expresado por Zambrano et al. (2019), donde se observó una prevalencia de 28,5 % de infección por VPH en pacientes con citología de cuello uterino NLIM, sin alteraciones morfológicas. La detección de la infección por VPH es considerada actualmente una estrategia efectiva en la prevención del cáncer de cuello uterino debido a la relación causal que involucra al VPH en la carcinogénesis del cuello uterino.

Al relacionar los resultados citológicos con los diagnósticos histopatológicos se observó que los LIEBG correspondieron a la mayoría de las anormalidades epiteliales citológicas (25 casos); y de estos, la mayoría (15 casos) 46,87%, correspondieron a NIC1 (7 casos), a NIC2-NIC3 21,87%, mientras que los LIEAG, representaron solo el 6,25% (4 casos) 2 NIC1 y 2 NIC2-NIC3. Estos resultados difieren de lo reportado por Sarduni (en Oliveira et al., 2020) quien indica, que cuando las lesiones intraepiteliales cervicales son de alto grado, la relación citológica e histológica es más exacta.

Cuando se establece la sensibilidad de la citología para el diagnóstico de neoplasia intraepitelial cervical NIC 2-3, se obtiene una sensibilidad de 22%, especificidad de 88%, con un valor predictivo positivo de 50%, valor predictivo negativo 68%, proporción de falsos positivos: 11,76%, proporción de falsos negativos: 77,7% e índice de Youden: 0,10. Estos resultados difieren de lo reportado por Gutiérrez (2017) donde, la relación citología – histología, arrojó una sensibilidad de 87,9%; especificidad 71,2%; VPP 63%; VPN 91,3% y un Índice de concordancia de Kappa 0,5. Indicando, que no existe un solo método diagnóstico (citología, colposcopia, incluso la biopsia guiada), que pueda realizar un diagnóstico exacto de lesión intraepitelial, pero una relación mayor de 90% es bien aceptada.

Con respecto a la relación de los resultados colposcópico grado 1 y 2 con los histopatológicos. De los 20

casos positivos para colposcopia grado 1, la mayoría (16 casos) 80% correspondieron a NIC1, (4 casos) 20% a NIC2-NIC3. Para la colposcopia grado 2, de los (8 casos) registrados en el estudio, (2 casos) correspondieron a NIC1 25% y (6 casos) a NIC2 - NIC3 (75%). Esto concuerda con el estudio de Gallardo y Cunningham (2019) donde presentaron en su mayoría lesiones de leves a severas con NIC I 29%, NIC II 21% y NIC III (3%) a excepción de las atipias escamosas lesiones de bajo grado, lo que hace énfasis en que la promiscuidad es un factor de gran importancia para el desarrollo de modificaciones en epitelio cervical, ya que se debe tener en cuenta que la mujer desconoce los antecedentes sexuales de cada pareja con la que sostuvo relaciones sexuales así como (cantidad de parejas, antecedentes de ITS, parejas anteriores con VPH o algún tipo de lesión cervical, el uso de métodos de barrera e incluso higiene personal). Existe relación entre presencia de atipias colposcópicas con biopsias positivas para patología cervical y con el estudio de Gutiérrez (2017) donde se estableció, que existe concordancia entre el diagnóstico colposcópico e histológico, debido a que ambos coinciden en un 87,9%.

Cuando se establece la sensibilidad de la colposcopia grado 2 para el diagnóstico de neoplasia intraepitelial cervical NIC 2-3 se obtiene una sensibilidad de 75%, especificidad de 80%, con un valor predictivo positivo de 60%, valor predictivo negativo 88,8%, proporción de falsos positivos de 20%, proporción de falsos negativos 25% e índice de Youden 0,55. Resultado que apoya lo expuesto por Zamora et al. (2019), quienes indican que los estudios de relación; incluyendo colposcopia-biopsia son útiles y complementarios, ya que permiten establecer un adecuado control de calidad y mayor certeza diagnóstica y además acotar que en el futuro inmediato la colposcopia o un procedimiento derivado continuarán siendo un paso intermedio importante en la mayoría de los programas de detección de cáncer de cuello uterino.

## CONCLUSIONES

Existe concordancia entre los hallazgos colposcópicos según la clasificación de Río 2011 e histopatológicos en pacientes con anormalidad de células epiteliales. Cuando se relacionan los hallazgos colposcópicos grado 1 (16 casos) con el resultado histopatológico: 80% de las pacientes con colposcopia grado 1, sugerente de NIC 1, se les corroboró el mismo. Cuando se relacionan los hallazgos grado 2, con los resultados histopatológicos (NIC2-NIC3) 75% (6 casos) de las pacientes con colposcopia grado 2, sugerente de NIC2-3, se les corroboró el mismo. La gradación colposcópica por la clasificación de Río 2011, reflejó que existe alta probabilidad de diagnosticar una lesión intraepitelial de alto grado cuando existen criterios grado 2 desde el punto de vista colposcópico, quedando establecida la precisión de la colposcopia como método diagnóstico. Sin embargo, en 4 casos donde se realizó el diagnóstico de grado 1 colposcópico, el hallazgo histopatológico fue mayor, lo que nos obliga a evaluar siempre a la paciente con la triada diagnóstica. Partiendo de un resultado inicial de la citología lo cual mejora la precisión de la colposcopia.

## RECOMENDACIONES

A todo el personal médico, tanto médicos generales, médicos de familia, como especialistas en ginecología conocer con precisión la clasificación colposcópica de Río (2011) y seguir cada una de sus pautas para la



evaluación macroscópica del cérvix, lo que pudiera beneficiar a la población femenina sobre el gran valor predictivo y capacidad diagnóstica de este test colposcópico.

Utilizar la triada diagnóstica en todas las pacientes evaluadas por patología cervical. Manejando la clasificación colposcópica de Río (2011) en todos los protocolos de evaluación de patología cervical, a fin de universalizar los criterios de evaluación, unido al sistema Bethesda para reportes citológicos y Richart para reportes histopatológicos.

En presencia de LIEBG, se aconseja realizar evaluación colposcópica del cérvix, siguiendo las pautas establecidas por la gradación Colposcópica de Río 2011.

## DEBILIDADES

Al realizar la investigación en el periodo de pandemia, el volumen de pacientes fue menor al esperado, esto llama la atención, para que en futuros estudios pueda ampliarse la misma con una mayor cantidad de pacientes.

## CONFLICTO DE INTERÉS

Los autores declaran que no tienen ningún conflicto de interés.

## REFERENCIAS

- Alcántara, I. (2018). *Conocimiento del Virus Papiloma Humano que tienen las adolescentes que acuden a la consulta de Ginecología del Hospital Juan Pablo Pina, Octubre 2017 - Enero 2018* [Tesis de postgrado, Universidad Nacional Pedro Henríquez Ureña].
- Andía, D., Castro, M., de la Fuente, J., Hernández, J., López, J., Martínez, J., N., M., Quílez, J., Ramírez, M. y Ramón y Cajal, J. (2018). *AEPCC-Guía: Colposcopia. Estándares De Calidad*. Publicaciones AEPCC.
- Arbelaéz, A., Carreño, C., Conãzos, L. y Castillo, A. (2020). Implementación de la nueva guía práctica clínica para la detección y manejo de lesiones precancerosas de cuello uterino en mujeres de la ciudad de Cali, Colombia. *Infectio*, 24(1), 20-26. <https://doi.org/10.22354/in.v24i1.823>
- Bray, F., Ferlay, J., Soerjomataram, I., Siegel, R. L., Torre, L. A. y Jemal, A. (2018). Global cancer statistics 2018: GLOBOCAN estimates of incidence and mortality worldwide for 36 cancers in 185 countries. *CA: A Cancer Journal for Clinicians*, 68(6), 394-424. <https://doi.org/10.3322/caac.21492>
- De Carvalho, S. H., Rosa, D. A. N., Santos, A. L. F. y De Medeiros, A. P. P. (2020). Description of Referrals for Colposcopy in a Hospital in Brazil. *Revista Brasileira de Ginecologia e Obstetricia*, 42(3), 140-145. <https://doi.org/10.1055/s-0040-1708886>
- Gallardo, K. y Cunningham, W. (2019). Factores de riesgos en mujeres diagnosticadas con lesiones premalignas de cáncer cérvicouterino. *Revista Universitaria Del Caribe*, 21(2), 71-83.
- Guldeniz, A. D., Turkan, G. & Murat, B. C. (2014). Is the loop electrosurgical excision procedure necessary for minor cervical cytological abnormalities? *Asian Pacific Journal of Cancer Prevention*, 15(1), 305-308. <https://doi.org/10.7314/APJCP.2014.15.1.305>
- Gutiérrez, G. (2017). *Correlación Cito – Histológica entre Citología Cervico Vaginal de Base Liquida y Biopsias de cérvix en pacientes atendidas en el HMEDADB en el II Y III Trimestre del año 2016* [Tesis, Universidad Nacional Autónoma de Nicaragua]. <https://repositorio.unan.edu.ni/10262/1/99334.pdf>
- Herrera, D. y Tuapante, P. (2020). *Prevalencia de lesiones premalignas y malignas de cérvix uterino y factores*

- asociados, consulta externa Hospital Vicente Corral Moscoso. Universidad de Cuenca. [http://dspace.ucuenca.edu.ec/bitstream/123456789/34990/1/Proyecto de Investigación.pdf](http://dspace.ucuenca.edu.ec/bitstream/123456789/34990/1/Proyecto%20de%20Investigaci3n.pdf)
- Montesino, J., Arronte, M., Matos, A., Arias, D. y Fernández, A. (2017). Comportamiento de factores de riesgo en pacientes con citologías anormales en el estado Miranda, Venezuela. *Revista Cubana de Obstetricia y Ginecología*, 43(1), 1-11.
- Morice, P., Leary, A., Creutzberg, C., Abu-Rustum, N. y Darai, E. (2016). Endometrial cancer. *The Lancet*, 387(10023), 2094-1108. [https://www.thelancet.com/journals/lancet/article/PIIS0140-6736\(15\)00130-0/fulltext](https://www.thelancet.com/journals/lancet/article/PIIS0140-6736(15)00130-0/fulltext)
- Oliveira, J. De, Corona, M., Corindia, Y., Mujica, J., Aguilar, M., Ochoa, A., Mendoza, M., Coronado, A., Naim, E., Najul, M., Rumenoﬀ, L. y Herrera, S. (2020). Utilidad de la citología vaginal y antecedentes gineco-obstétricos en el diagnóstico de patologías cervicouterinas. *Revista Venezolana de Salud Pública*, 8(2), 94-122.
- Ortega, P. (2018). *Impacto de la vacuna frente al Virus del Papiloma Humano en mujeres conizadas por lesión premaligna de cérvix* [Tesis, Universidad Católica de Murcia]. <http://journals.sagepub.com/doi/10.1177/1120700020921110%0Ahttps://doi.org/10.1016/j.reuma.2018.06.001%0Ahttps://doi.org/10.1016/j.arth.2018.03.044%0Ahttps://reader.elsevier.com/reader/sd/pii/S1063458420300078?token=C039B8B13922A2079230DC9AF11A333E295FCD8>
- Pàez, G., Pino, M. y Pérez, F. (2017). Mujeres inmigrantes y tamizaje de cáncer cervical en un centro ginecológico privado de Quito - Ecuador. *Metro cienc*, 25(2), 7-18. <http://fi-admin.bvsalud.org/document/view/833t9>
- Peralta, J., López, J., y Arcos, H. (2020). *Precáncer anogenital: nuevos horizontes para el ginecólogo* [Trabajo de Grado, Universidad Nacional de Colombia].
- Reinoso, J. (2020). Etiopatogenia de lesiones cervicales precancerosas y cancerosas e infección por papiloma virus y su relación con factores de riesgo y modos de vida en pacientes femeninas de la comunidad de Pilahuin [Trabajo de Grado, Universidad Técnica de Ámbato]. <https://repositorio.uta.edu.ec/handle/123456789/19565?mode=full>
- Salazar, C. (2020). *Genotipificación de 23 cepas de HPV en mujeres de 25 a 65 años que acudieron al hospital gineco obstétrico pediátrico de Nueva Aurora Luz Elena Arismendi (HGOPNA) durante el periodo de enero a diciembre de 2018* [Tesis de Grado, Pontificia Universidad Católica del Ecuador]. [http://repositorio.puce.edu.ec/bitstream/handle/22000/11409/PABLO ANDRÉS LARA MOSCOLONI.pdf?sequence=1%0Ahttp://repositorio.puce.edu.ec/bitstream/handle/22000/10722/DISERTACIÓN ANDREA IZA.pdf?sequence=1&isAllowed=y](http://repositorio.puce.edu.ec/bitstream/handle/22000/11409/PABLO%20ANDRÉS%20LARA%20MOSCOLONI.pdf?sequence=1%0Ahttp://repositorio.puce.edu.ec/bitstream/handle/22000/10722/DISERTACIÓN%20ANDREA%20IZA.pdf?sequence=1&isAllowed=y)
- Saldarriaga, W. y Artuz, A. (2017). *Fundamentos de ginecología y obstetricia*. Universidad del Valle. <https://libros.univalle.edu.co/index.php/programaeditorial/catalog/view/56/7/238-3>
- Sociedad Anticancerosa de Venezuela. (2019). *Pronósticos de la mortalidad e incidencia de cáncer en Venezuela año 2019*. <https://www.cancervenezuela.org/publicaciones/pronosticos-mortalidad-incidencia-cancer-venezuela-2019/>
- Toro, M. y López, M. (2017). Infección por virus papiloma humano en pacientes con citología de cuello uterino negativa. *Rev Obstet Ginecol Venez*, 77(1), 11-20.
- Zambrano, N., Maggiolo, I. y Contreras, A. (2019). Genotipificación del Virus del Papiloma Humano en mujeres en edad reproductiva del estado Zulia, Venezuela. *Vitae*, 6(75), 1-12.
- Zamora, R., Ybaseta, J. y Palomino, A. (2019). Relación Entre Citología, Biopsia Y Colposcopia En Cáncer Cérvico Uterino. *Revista Médica Panacea*, 8(1), 31. <https://doi.org/10.35563/rmp.v8i1.265>

#### Autores

**García, Francis**

MD. Médico Internacional en proceso de certificación por el ECFMG. EEUU. Médico asistente en Women's Health Ob/ Gyn Associates. New Jersey Clifton.  
Correo-e: francisgarcia21@gmail.com  
ORCID: <https://orcid.org/0000-0002-9581-1564>

**Nava, Henry**

MD. Médico Internacional certificado por el ECFMG. EEUU. Médico asistente en Rejuvenating Fertility Center. New York.

Correo-e: [hdugarte@hotmail.com](mailto:hdugarte@hotmail.com)  
ORCID: <https://orcid.org/0000-0001-8412-9685>.

**Moreno, Dora**

Estudiante de cuarto año de la carrera de Medicina, Universidad de Los Andes. Mérida Venezuela.  
Correo-e: [doramodu@gmail.com](mailto:doramodu@gmail.com)  
ORCID: <https://orcid.org/0000-0002-9581-1564>