



Revista de la Asociación Argentina de Ortopedia y Traumatología

ISSN: 1852-7434

publicaciones@aaot.org.ar

Asociación Argentina de Ortopedia y Traumatología
Argentina

Latallade, Valentino; Pereira Duarte, Matías; Gamsie, Sebastián;
Kido, Gonzalo R.; Petracchi, Matías G.; Gruenberg, Marcelo F.

**Estenosis espinal de triple región sintomática: reporte
de un caso y revisión narrativa de la bibliografía**

Revista de la Asociación Argentina de Ortopedia y
Traumatología, vol. 89, núm. 1, 2024, Enero-Febrero, pp. 64-69
Asociación Argentina de Ortopedia y Traumatología
Argentina

DOI: <https://doi.org/10.15417/issn.1852-7434.2024.89.1.1862>

- ▶ Número completo
- ▶ Más información del artículo
- ▶ Página de la revista en redalyc.org



Estenosis espinal de triple región sintomática: reporte de un caso y revisión narrativa de la bibliografía

Valentino Latallade, Matías Pereira Duarte, Sebastián Gamsie, Gonzalo R. Kido, Matías G. Petracchi, Marcelo F. Gruenberg

Sector Patología del Raquis del Adulto, Hospital Italiano de Buenos Aires, Ciudad Autónoma de Buenos Aires, Argentina

RESUMEN

La estenosis espinal de las tres regiones de la columna en simultáneo es un cuadro infrecuente que requiere una adecuada valoración clínica y de las imágenes. En la actualidad, no existen guías establecidas para su abordaje diagnóstico y terapéutico. El objetivo de este artículo es describir la presentación clínica, el tratamiento y la evolución en un paciente con triple estenosis y contrastarlos con la evidencia disponible a través de una revisión narrativa de la bibliografía. Se presenta a una mujer de 69 años de edad que consultó con un cuadro de paraparesia progresiva asociado a cialgia derecha y signos de motoneurona superior positivos. En los estudios por imágenes, se constató una triple estenosis: cervical, torácica y lumbar. Se procedió a la descompresión y la resección tumoral torácica asociadas al tratamiento conservador de las estenosis cervical y lumbar. La evolución era favorable al año de la cirugía. La estenosis espinal de triple región sintomática es una condición rara, las valoraciones clínicas y radiológicas adecuadas permitirán un diagnóstico correcto con un abordaje adecuado y oportuno.

Palabras clave: Estenosis espinal de triple región sintomática; estenosis espinal en tándem; estenosis cervical, torácica y lumbar.

Nivel de Evidencia: IV

Symptomatic Triple-Region Spinal Stenosis: Case Report and Narrative Literature Review

ABSTRACT

Simultaneous spinal stenosis across all three regions of the spine is an uncommon condition that requires proper clinical and imaging assessment. There are currently no established guidelines for its diagnosis and treatment. The objective of this paper is to describe, based on a case report, the clinical presentation, treatment, and progression of triple stenosis in a patient and compare it with available evidence through a narrative literature review. A 69-year-old woman presented with progressive paraparesis associated with right sciatica and positive signs of upper motor neuron involvement. Imaging confirmed triple stenosis: cervical, thoracic, and lumbar. She underwent thoracic decompression and tumor resection, as well as conservative treatment for cervical and lumbar stenoses, and showed favorable progress one year after surgery. Symptomatic triple-region spinal stenosis is an uncommon condition. Proper clinical and radiological assessments will enable an accurate diagnosis with appropriate and timely intervention.


Keywords: Symptomatic triple-region spinal stenosis; tandem spinal stenosis; cervical, thoracic, and lumbar stenosis.

Level of Evidence: IV

INTRODUCCIÓN

Se define como estenosis espinal en tándem (EET) al estrechamiento sincrónico del diámetro del canal espinal, al menos, en dos regiones de la columna vertebral; este cuadro tiene una prevalencia del 0,2% al 11% en los estudios por imágenes.^{1,2} Clínicamente se manifiesta con síntomas asociados de motoneurona superior e inferior. Dagi y cols. describen una tríada típica caracterizada por: 1) claudicación y pérdida de la fuerza de los miembros inferiores; 2) alteración de la marcha y 3) signos de motoneurona superior, como hiperreflexia, clonus y signo de Babinski positivos.³

Recibido el 1-12-2023. Aceptado luego de la evaluación el 15-1-2024 • Dr. VALENTINO LATALLADE • valentino.latallade@hospitalitaliano.org.ar

 <https://orcid.org/0000-0002-2249-1969>

Cómo citar este artículo: Latallade V, Pereira Duarte M, Gamsie S, Kido GR, Petracchi MG, Gruenberg MF. Estenosis espinal de triple región sintomática: reporte de un caso y revisión narrativa de la bibliografía. *Rev Asoc Argent Ortop Traumatol* 2024;89(1):64-69. <https://doi.org/10.15417/issn.1852-7434.2024.89.1.1862>

La evidencia respecto al tratamiento de la EET es escasa y la casuística es aún más limitada cuando la estenosis ocurre en tres segmentos sincrónicamente, denominada estenosis espinal de triple región sintomática (EETRS). Su baja frecuencia junto con la diversidad de signos y síntomas posibles genera un cuadro sumamente complejo, por lo que su diagnóstico y resolución no están definidos adecuadamente y se plantean múltiples opciones terapéuticas (descompresión de región única o múltiples regiones, por etapas o simultánea).⁴

El objetivo de este artículo es describir la presentación clínica, el tratamiento y la evolución en un paciente con triple estenosis y contrastarlos con la evidencia disponible mediante una revisión narrativa de la bibliografía.

Este estudio contó con la aprobación previa del Comité de Ética de nuestra institución. Se realizó una búsqueda bibliográfica en las bases de datos de PubMed, Web of Science, Scopus y Lilacs utilizando los siguientes términos: “Estenosis espinal en tándem”, “Estenosis en tándem” o “Estenosis cervical, torácica y lumbar”.

Se incluyeron todos los reportes de casos, casos y controles, estudios de cohortes y revisiones publicados en los últimos 10 años, que evaluaran a pacientes adultos con EET y EETRS, y un seguimiento mínimo de un año. No se encontraron reportes de casos similares en bases latinoamericanas. Los artículos que no evaluaban enfermedades espinales, que incluían pacientes pediátricos o enfermedad de una sola región fueron excluidos.

Se seleccionaron 15 artículos destinados a la elaboración de esta revisión narrativa. En la [Figura 1](#), se detalla la búsqueda bibliográfica y la selección de los artículos.

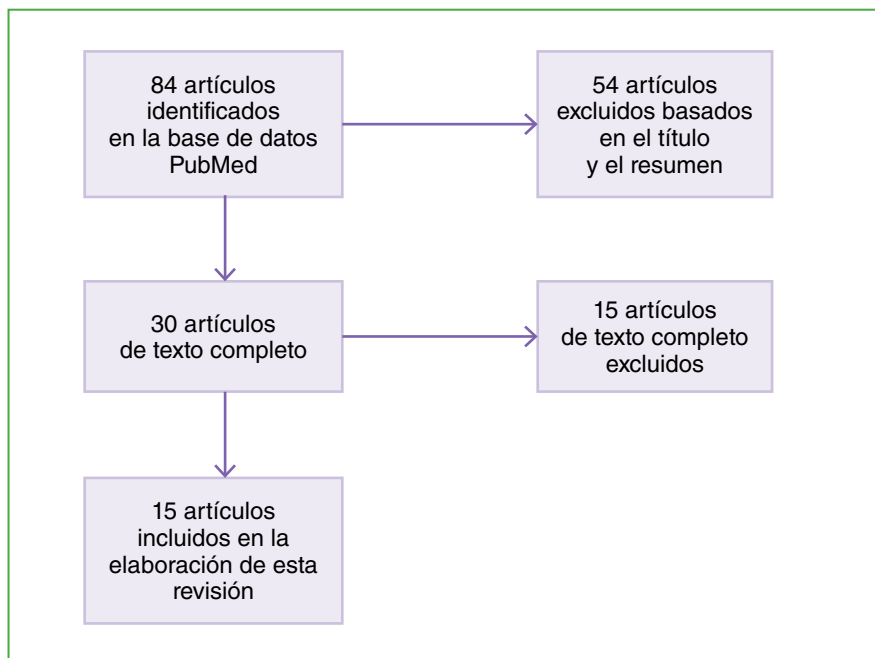


Figura 1. Diagrama de flujo de la búsqueda bibliográfica.

CASO CLÍNICO

Una mujer de 69 años de edad, sin antecedentes de relevancia, consulta en la central de emergencias por un cuadro de paraparesia progresiva e incapacitante (grado C de la escala de la *American Spinal Injury Association* (ASIA),⁵ puntaje 5 en la escala de Nurick⁶) de un año de evolución asociado a ciatalgia derecha.

En el examen físico, se constata una paraparesia con fuerza motora M3/5⁷ en ambos miembros inferiores de L2 a S1, con hiperreflexia rotuliana y aquiliana bilateral, signo de Hoffman negativo, clonus y signo de Babinski positivos en los miembros inferiores, junto con dolor ciático derecho de intensidad 9/10 según la escala analógica visual en el territorio de la raíz L5, y maniobras de Lasègue y Bragard positivas. Los puntajes de mielopatía cervical eran: 9/17 en la escala de la *Japanese Orthopaedic Association* modificada⁸ y 5 en la escala de Nurick.

Estudios por imágenes

En una resonancia magnética de urgencia, se detectaron tres puntos de estenosis del canal raquímedular: 1) un canal estrecho cervical degenerativo en C5-C6 con mielomalacia focal; 2) una tumoración intrarraquídea intradural extramedular en T6-T7 con impronta en la médula espinal, de 15 mm x 8 mm x 7 mm; y 3) una extrusión discal posterolateral derecha de L4-L5 (Figura 2).

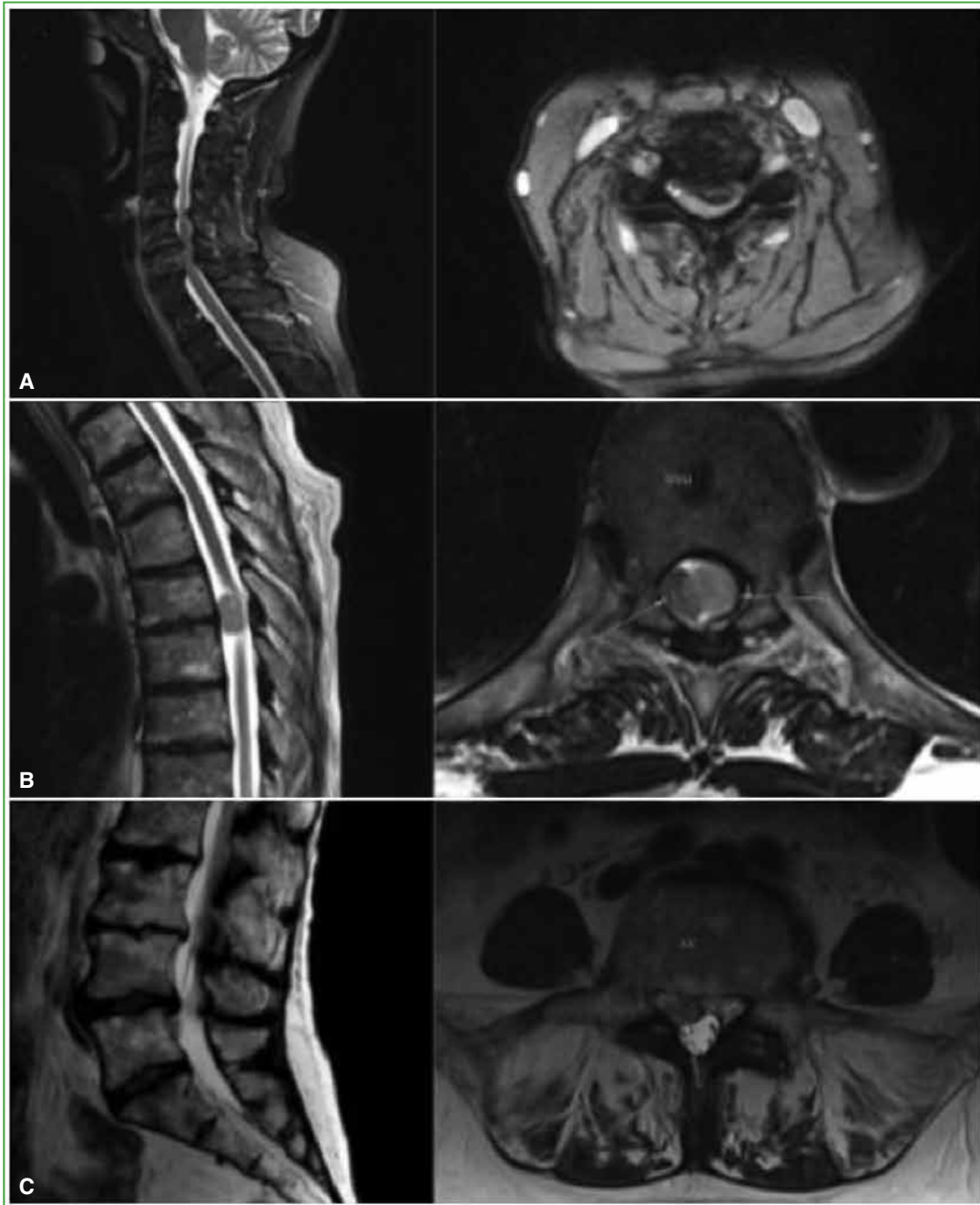


Figura 2. Resonancia magnética de columna sin contraste. **A.** Cortes sagital y axial de columna cervical que muestran una estenosis de C5-C6 posterolateral izquierda por una protrusión discal con signos de mielomalacia. **B.** Cortes sagital y axial en T6-T7 donde se observa una tumoración intradural extramedular. **C.** Cortes sagital y axial lumbar que revelan una extrusión discal posterolateral derecha en L4-L5.

Una vez confirmado el diagnóstico de EETRS, tras cuatro días de hospitalización, se decidió realizar una descompresión de T6-T7 por vía posterior mediante laminectomía y exéresis del tumor intradural extramedular torácico, y un bloqueo intraquirúrgico derecho de L4-L5 (Figura 3).

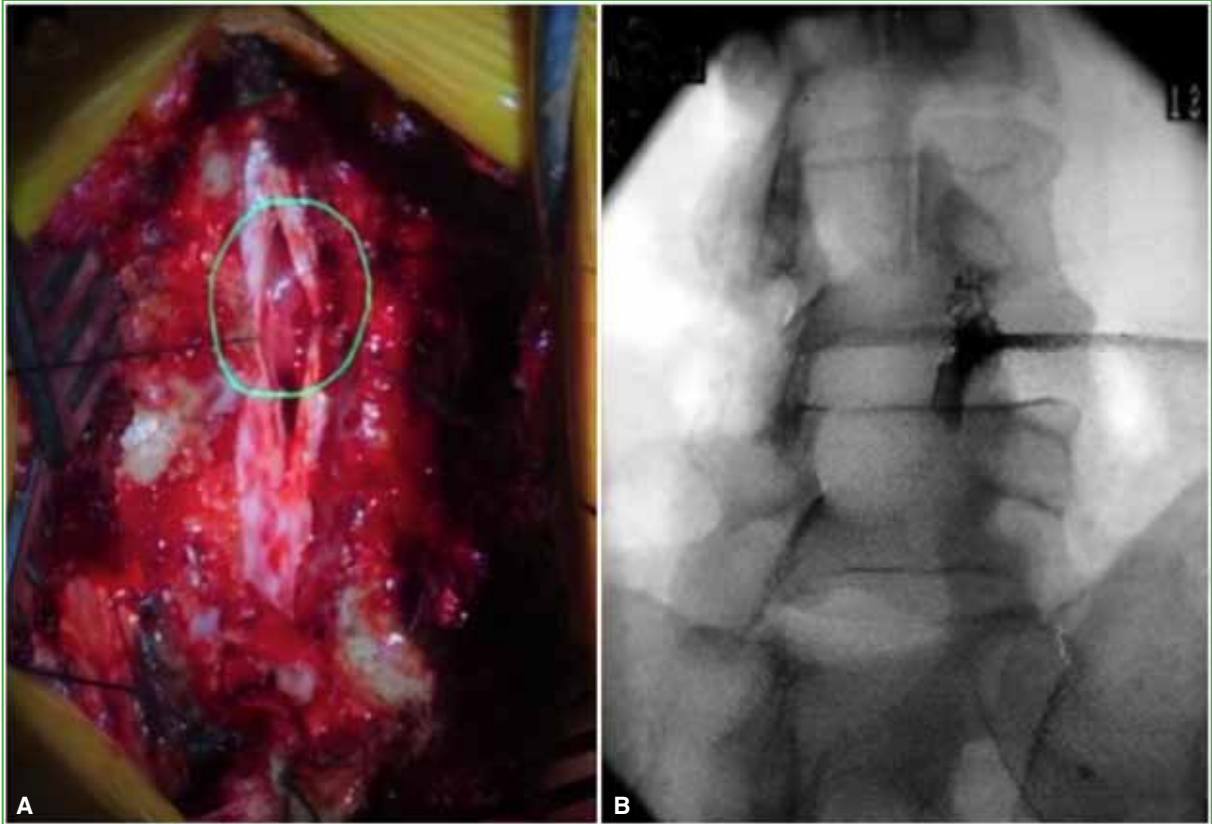


Figura 3. **A.** Imagen intraquirúrgica de la misma paciente. Se observa la apertura de la duramadre con tumoración dorsal intradural extramedular, a través de una laminectomía de T6-T7 central. **B.** Imagen fluoroscópica intraquirúrgica del bloqueo perirradicular de L4-L5 derecho.

La cirugía se llevó a cabo bajo anestesia general, con monitoreo intraoperatorio de potenciales evocados somatosensitivos y motores, y duró 2 h y 20 minutos. El análisis anatomopatológico reveló un meningioma transicional grado I de la OMS.⁹

La evolución fue favorable durante el posoperatorio inmediato, con remisión de la ciatalgia (3/4 en la escala analógica visual). Al tercer día de la cirugía, la paciente se movilizaba con andador y fue dada de alta.

En los controles a los siete y 14 días de la operación, se constató una notable mejoría de la fuerza motora y un dolor ciático de 2/10; al mes, la paciente lograba deambular con bastón y ya no lo usaba a los tres meses de la cirugía. En el último control al año de la intervención, se detectó un dolor residual de 1/10, con un déficit M4 para L5 derecho, sin inestabilidad en la marcha y signos de motoneurona superior disminuidos, con puntajes de 17/17 en la escala de la *Japanese Orthopaedic Association* modificada, y de 1 en la escala de Nurick.

DISCUSIÓN

Se presentó el caso de una paciente que consultó con una paraparesia espástica progresiva asociada a ciatalgia derecha y diagnóstico de EETRS, y fue operada de una de las lesiones, con buena evolución posoperatoria y remisión casi completa de los síntomas.

La expresión EET propiamente dicha fue introducida por Dagi y cols., en 1987, para describir la estenosis espinal sintomática concurrente a nivel cervical y lumbar.³

En 2016, Uehara y cols. clasificaron la EET en cuatro subtipos según la región: cervicotorácica, toracolumbar, cervico-toraco-lumbar y cervicolumbar.¹⁰

Nuestra paciente tenía una EET cervico-toraco-lumbar, un cuadro infrecuente, ya que la mayoría de los reportes abordan la estenosis en tándem con compresión en dos niveles únicamente.

Las manifestaciones clínicas de la EET son sumamente variables y dependen de la localización de las áreas estenosadas y de su gravedad. LaBan y cols., y Cheung informan sobre la dificultad de llegar a un diagnóstico correcto debido a la presentación clínica combinada de síntomas de motoneurona superior e inferior.^{11,12} En su serie de 33 pacientes, Bhandutia y cols. comunican una tasa de diagnóstico tardío del 45%, que tuvo graves consecuencias en la evolución.¹³

Epstein y cols. señalaron que el orden correcto para el tratamiento quirúrgico de la EET dependía de la gravedad de la mielopatía y la radiculopatía.¹⁴ En su serie, la descompresión cervical mejoró los síntomas radiculares lumbares. De manera similar, en nuestra paciente, la descompresión torácica pudo haber favorecido la mejoría sintomática asociada al bloqueo perirradicular lumbar. Intuimos que la estenosis cervical, al ser un proceso degenerativo crónico, podría haber encontrado mecanismos de adaptación que le permitieron no manifestarse clínicamente, pero que el tumor, con mayor velocidad de compresión, habría sido responsable de prácticamente todos los síntomas de motoneurona superior.

La mayoría de los reportes publicados abordan la EET con compresión en los niveles cervical y lumbar. Encontramos pocos reportes de casos de EET que incluyan la región torácica, y ninguno con un tumor asociado. Chen y cols., y Hu y cols. publicaron revisiones retrospectivas de 15 y 16 casos, respectivamente, sobre osificación en tándem cervicotorácica.^{15,16} Ambos reportan una resolución quirúrgica utilizando una única incisión posterior que logra mejoras clínicas significativas, pero a expensas de una alta tasa de complicaciones intraoperatorias y posoperatorias.

Por último, Schaffer y cols. publicaron un caso de EETRS tratado con cirugía simultánea de las tres regiones, y advirtieron que esta puede asociarse a una prolongación de la estancia hospitalaria.¹⁷ Jannelli y cols. presentaron a un paciente con EETRS que fue sometido a una descompresión por etapas, primero cervical, luego lumbar y, por último, torácica, con una mejoría final de la paraparesia que se retrasó dos años y medio.¹⁸ En este último caso, inicialmente, tomaron solo imágenes de la columna cervical; por el contrario, ante la disociación entre la clínica y las imágenes del cuadro de nuestra paciente, consideramos de vital importancia recurrir a la resonancia magnética del raquis completo.

A diferencia de lo que se describe en la bibliografía, en nuestro caso, se comenzó por la región torácica debido a que se trataba de un tumor que causaba una estenosis severa compatible con los síntomas de la paciente. Los resultados fueron un alta hospitalaria precoz y una muy buena evolución posoperatoria, con una mejoría significativa del déficit neurológico.

Este artículo aborda una revisión narrativa de la bibliografía sobre la triple estenosis raquídea en tándem a partir de un caso clínico. Sus limitaciones están principalmente relacionadas con la baja incidencia de esta enfermedad, ya que casi todas las citas bibliográficas incluidas son reportes de casos y pequeñas series de pacientes; su carácter retrospectivo y un nivel de evidencia bajo. Además, la modalidad de reporte de esos casos y series de pacientes es muy heterogénea, cada publicación hace énfasis en un aspecto diferente del tema. A pesar de todo, esta es, según nuestro conocimiento, la primera revisión narrativa sobre el tema y creemos haber desarrollado cada uno de los aspectos inherentes a esta rara entidad de manera armoniosa y amena.

CONCLUSIONES

Presentamos a una paciente con EETRS y compromiso neurológico progresivo, que requirió descompresión torácica, y tuvo una evolución favorable. Si bien la estenosis múltiple es un cuadro raro, la sospecha diagnóstica a través de una correcta valoración clínica permite indicar un tratamiento y un control oportunos. La EETRS debe considerarse dentro de los diagnósticos diferenciales en pacientes con signos y síntomas de estenosis espinal y de motoneurona superior e inferior.

Conflicto de intereses: Los autores no declaran conflictos de intereses.

ORCID de M. Pereira Duarte: <https://orcid.org/0000-0001-5652-2631>

ORCID de S. Gamsie: <https://orcid.org/0000-0002-1159-9683>

ORCID de G. R. Kido: <https://orcid.org/0000-0001-5621-7918>

ORCID de M. G. Petracchi: <https://orcid.org/0000-0001-7350-1816>

ORCID de M. F. Gruenberg: <https://orcid.org/0000-0001-7681-7058>

BIBLIOGRAFÍA

1. Nagata K, Yoshimura N, Hashizume H, Ishimoto Y, Muraki S, Yamada H, et al. The prevalence of tandem spinal stenosis and its characteristics in a population-based MRI study: The Wakayama Spine Study. *Eur Spine J* 2017;26(10):2529-35. <https://doi.org/10.1007/s00586-017-5072-0>
2. Matsumoto M, Okada E, Toyama Y, Fujiwara H, Momoshima S, Takahata T. Tandem age-related lumbar and cervical intervertebral disc changes in asymptomatic subjects. *Eur Spine J* 2013;22(4):708-13. <https://doi.org/10.1007/s00586-012-2500-z>
3. Dagi TF, Tarkington MA, Leech JJ. Tandem lumbar and cervical spinal stenosis. Natural history, prognostic indices, and results after surgical decompression. *J Neurosurg* 1987;66(6):842-9. <https://doi.org/10.3171/jns.1987.66.6.0842>
4. Mittal S, Ahuja K, Sudhakar PV, Ifthekar S, Yadav G, Sarkar B, et al. Simultaneous decompression of all stenotic regions versus decompression of only the most symptomatic region in patients with tandem spinal stenosis: a systematic review and meta-analysis. *Eur Spine J* 2022;31(3):561-74. <https://doi.org/10.1007/s00586-021-07078-7>
5. Kirshblum SC, Burns SP, Biering-Sorensen F, Donovan W, Graves DE, Jha A, et al. International standards for neurological classification of spinal cord injury (revised 2011). *J Spinal Cord Med* 2011;34(6):535-46. <https://doi.org/10.1179/204577211X13207446293695>
6. Nurick S. The pathogenesis of the spinal cord disorder associated with cervical spondylosis. *Brain* 1972;95(1):87-100. <https://doi.org/10.1093/brain/95.1.87>
7. Medical Research Council. Aids to examination of the peripheral nervous system. Memorandum no. 45. London: Her Majesty's Stationary Office; 1976.
8. Kato S, Oshima Y, Oka H, Chikuda H, Takeshita Y, Miyoshi K, et al. Comparison of the Japanese Orthopaedic Association (JOA) score and modified JOA (mJOA) score for the assessment of cervical myelopathy: a multicenter observational study. *PLoS One* 2015;10(4):e0123022. <https://doi.org/10.1371/journal.pone.0123022>
9. Buerki RA, Horbinski CM, Kruser T, Horowitz PM, James CD, Lukas RV. An overview of meningiomas. *Future Oncol* 2018;14(21):2161-77. <https://doi.org/10.2217/fon-2018-0006>
10. Uehara M, Tsutsumimoto T, Yui M, Ohta H, Ohba H, Misawa H. Single-stage surgery for compressive thoracic myelopathy associated with compressive cervical myelopathy and/or lumbar spinal canal stenosis. *Eur Spine J* 2016;25(6):1904-11. <https://doi.org/10.1007/s00586-015-4133-5>
11. LaBan MM, Green ML. Concurrent (tandem) cervical and lumbar spinal stenosis: a 10-yr review of 54 hospitalized patients. *Am J Phys Med Rehabil* 2004;83(3):187-90. <https://doi.org/10.1097/01.phm.0000113405.48879.45>
12. Cheung KM. Commentary on: "Symptomatic Triple-Region Spinal Stenosis Treated with Simultaneous Surgery: Case Report and Review of the Literature". *Global Spine J* 2015;5(6):522. <https://doi.org/10.1055/s-0035-1566289>
13. Bhandutia A, Brown L, Nash A, Bussey I, Shasti M, Koh E, et al. Delayed diagnosis of tandem spinal stenosis: A retrospective institutional review. *Int J Spine Surg* 2019;13(3):283-8. <https://doi.org/10.14444/6038>
14. Epstein NE, Epstein JA, Carras R, Murthy VS, Hyman RA. Coexisting cervical and lumbar spinal stenosis: diagnosis and management. *Neurosurgery* 1984;15(4):489-96. <https://doi.org/10.1227/00006123-198410000-00003>
15. Chen Y, Chen DY, Wang XW, Lu XH, Yang HS, Miao JH. Single-stage combined decompression for patients with tandem ossification in the cervical and thoracic spine. *Arch Orthop Trauma Surg* 2012;132(9):1219-26. <https://doi.org/10.1007/s00402-012-1540-5>
16. Hu P, Yu M, Liu X, Liu Z, Jiang L, Chen Z. One-staged combined decompression for the patients with cervico-thoracic tandem spinal stenosis. *Eur Spine J* 2017;26(2):374-81. <https://doi.org/10.1007/s00586-016-4497-1>
17. Schaffer JC, Raudenbush BL, Molinari C, Molinari RW. Symptomatic triple-region spinal stenosis treated with simultaneous surgery: Case report and review of the literature. *Global Spine J* 2015;5(6):513-21. <https://doi.org/10.1055/s-0035-1566226>
18. Jannelli G, Baticam NS, Tizi K, Truffert A, Lascano AM, Tessitore E. Symptomatic tandem spinal stenosis: a clinical, diagnostic, and surgical challenge. *Neurosurg Rev* 2020;43(5):1289-95. <https://doi.org/10.1007/s10143-019-01154-9>