



Revista de la Asociación Argentina de Ortopedia y Traumatología

ISSN: 1852-7434

[publicaciones@aaot.org.ar](mailto:publicaciones@aaot.org.ar)

Asociación Argentina de Ortopedia y Traumatología  
Argentina

de Zavalía, Máximo; Gobbi, Enrique; Mazzeo, Juan J.;  
Verna, Bruno; Lanari Zubiaur, Felipe; Yeregui, Santiago

**Modificación del corredor aorto-psoas para el acceso oblicuo lumbar  
intervertebral según los cambios posturales y la composición corporal.  
Estudio multicéntrico observacional mediante resonancia magnética**

Revista de la Asociación Argentina de Ortopedia y  
Traumatología, vol. 89, núm. 1, 2024, Enero-Febrero, pp. 22-29  
Asociación Argentina de Ortopedia y Traumatología  
Argentina

DOI: <https://doi.org/10.15417/issn.1852-7434.2024.89.1.1806>

- Número completo
- Más información del artículo
- Página de la revista en [redalyc.org](http://redalyc.org)



# Modificación del corredor aorto-psoas para el acceso oblicuo lumbar intervertebral según los cambios posturales y la composición corporal. Estudio multicéntrico observacional mediante resonancia magnética

Máximo de Zavallía,\* Enrique Gobbi,\* Juan J. Mazzeo,\*\* Bruno Verna,\* Felipe Lanari Zubiaur,# Santiago Yeregui\*

\*Unidad de Columna, Servicio de Ortopedia y Traumatología, Hospital Universitario CEMIC, Grupo Médico Vertebral, Ciudad Autónoma de Buenos Aires, Argentina

\*\*Servicio de Ortopedia y Traumatología, Hospital Alemán, Ciudad Autónoma de Buenos Aires, Argentina

#Grupo Médico Vertebral, Ciudad Autónoma de Buenos Aires, Argentina

## RESUMEN

**Introducción:** La cirugía mínimamente invasiva de columna se ha vuelto cada vez más popular en los últimos años. Se han desarrollado técnicas nuevas y menos invasivas que se han convertido en procedimientos de elección para determinadas enfermedades. El tamaño del corredor aorto-psoas es un factor determinante al elegir la técnica oblicua de fusión intersomática. **Objetivos:** Describir las modificaciones en el tamaño del corredor aorto-psoas en decúbito lateral derecho y decúbito supino mediante resonancia magnética y su asociación con el índice de masa corporal. **Materiales y Métodos:** Se realizó una resonancia magnética de los espacios discales de L1-L2 a L4-L5 a 13 voluntarios en decúbito supino y decúbito lateral derecho. Se midió el corredor y se comparó el tamaño en cada nivel. **Resultados:** El tamaño del corredor aorto-psoas y de la distancia arteria-disco tuvo un aumento estadísticamente significativo al posicionar al paciente en decúbito lateral derecho. **Conclusiones:** La resonancia magnética es de suma importancia en la planificación prequirúrgica, pues deja en evidencia la movilidad de las estructuras abdominales. Se producen cambios significativos en el corredor aorto-psoas y la distancia arteria-disco al ubicar al paciente en decúbito lateral derecho. Sin embargo, estos cambios no tienen una relación significativa con el índice de masa corporal.

**Palabras clave:** Fusión intersomática lumbar oblicua; cirugía mínimamente invasiva; cirugía de columna.

**Nivel de Evidencia:** IV

## Modification of the Safe Corridor for Oblique Lumbar Interbody Fusion Based on Postural Changes and Body Composition. An Observational, Multicenter Study Using MRI

## ABSTRACT

**Introduction:** Minimally invasive spine surgery (MISS) has gained popularity in recent years. New and less invasive techniques have emerged as the preferred procedures for certain pathologies. The size of the aorta-psoas corridor is decisive when choosing the oblique interbody fusion technique. **Objectives:** To describe the changes in the size of the aorta-psoas corridor in the right lateral decubitus and supine decubitus positions by magnetic resonance imaging and their association with body mass index.

**Materials and Methods:** 13 volunteers underwent MRI of the disc spaces from L1-L2 to L4-L5 in the supine and right lateral decubitus positions. The corridor was measured, and the sizes at each level were compared. **Results:** A statistically significant increase in the size of the aorta-psoas corridor and the artery-disc distance was obtained when positioning the patient in the right lateral decubitus position. However, these have no significant relationship with BMI. **Conclusions:** The use of MRI in pre-surgical planning is extremely important. This study reveals the mobility of the abdominal structures. We can conclude that, as stated in the objective of the study, significant changes occur in the aorta-psoas corridor and the artery-disc distance when the patient is positioned in the right lateral decubitus position.

**Keywords:** OLIF; MISS; minimally invasive spine surgery.

**Level of Evidence:** IV

Recibido el 6-8-2023. Aceptado luego de la evaluación el 10-12-2023 • Dr. SANTIAGO YEREGUI • santiyeregui@gmail.com  <https://orcid.org/0009-0005-8992-0368>

**Cómo citar este artículo:** de Zavallía M, Gobbi E, Mazzeo JJ, Verna B, Lanari Zubiaur F, Yeregui S. Modificación del corredor aorto-psoas para el acceso oblicuo lumbar intervertebral según los cambios posturales y la composición corporal. Estudio multicéntrico observacional mediante resonancia magnética. *Rev Asoc Argent Ortop Traumatol* 2024;89(1):22-29. <https://doi.org/10.15417/issn.1852-7434.2024.89.1.1806>

## INTRODUCCIÓN

Desde que se describieron las técnicas de fusión intersomática lumbar, los procedimientos más adoptados por los cirujanos de columna han sido aquellos que se realizan por la vía posterior tradicional: la fusión intersomática lumbar posterior (*posterior lumbar interbody fusion*, PLIF) y la fusión intersomática lumbar transforaminal (*transforaminal lumbar interbody fusion*, TLIF).<sup>1-7</sup> En los últimos 15 años, los múltiples abordajes anterolaterales han ido ganando terreno y afianzándose como técnicas de elección para casos específicos. A diferencia de las técnicas intersomáticas posteriores, los abordajes anterolaterales permiten una amplia exposición del espacio discal, el cual no está obstruido por el saco dural y los elementos neurales.<sup>4,7-10</sup> En consecuencia, se pueden colocar dispositivos intersomáticos grandes que superan ampliamente el tamaño y las dimensiones de los dispositivos posteriores.<sup>4,7,11,12</sup> El auge de los abordajes anterolaterales ha ido acompañado de técnicas de cirugía de columna mínimamente invasiva que se han convertido en procedimientos de elección para muchos cirujanos de columna de todo el mundo.<sup>4,7-10</sup> Se han descrito varios procedimientos para el abordaje mínimamente invasivo del espacio intervertebral lumbar, entre ellos, las técnicas anterior (*anterior lumbar interbody fusion*, ALIF), oblicua (*oblique lumbar interbody fusion*, OLIF), lateral (*lateral lumbar interbody fusion*, LLIF), TLIF y PLIF.<sup>1-5,7-10</sup>

La técnica OLIF es un procedimiento mínimamente invasivo descrito por Mayer, en 1977, que surgió como una posible solución a las desventajas de las técnicas ALIF y LLIF.<sup>7-10,12-16</sup> Algunos ejemplos de estas incluyen la lesión nerviosa y del músculo psoas, que provocan molestias y debilidad.<sup>12-13,17,18</sup> La técnica ALIF particularmente se asocia a un riesgo más alto de lesión vascular, lesión ureteral e incluso lesión del plexo sacro.<sup>7,9,12,18</sup> Para evitar este tipo de lesiones, se han aplicado métodos de fusión intersomática lumbar retroperitoneal anterior (OLIF) que utilizan un abordaje entre la aorta y el psoas.<sup>7-10,18-21</sup> Otro factor que influyó en el auge de la OLIF como técnica quirúrgica alternativa es que, en L4-L5, las crestas ilíacas generan un impedimento anatómico para el uso de la LLIF. En cambio, con esta técnica, es factible la colocación del dispositivo intersomático en L5-S1, con complicaciones vasculares limitadas a través de una modificación de la técnica para la movilización segura de los vasos ilíacos ligando primero la vena iliolumbar.<sup>20-24</sup> La técnica quirúrgica consiste en un abordaje lateral en decúbito lateral derecho (DLD). La discectomía y la colocación del dispositivo intersomático se realizan a través de un corredor oblicuo cuyos límites se encuentran entre el borde medial del músculo psoas mayor y el borde lateral de los vasos lumbares (aorta/ilíaca), espacio conocido como corredor de seguridad.<sup>18,20-29</sup>

La resonancia magnética (RM) es considerada un estudio prequirúrgico obligatorio cuando se planea la técnica OLIF, puede definir su viabilidad al evaluar el tamaño de los corredores y la posición de los elementos vasculares.<sup>30,31</sup> Sin embargo, este estudio se suele realizar en decúbito dorsal, es decir, en una posición distinta de la que se efectúa el procedimiento quirúrgico. Nosotros creemos que las estructuras abdominales son más móviles cuanto mayor es la grasa abdominal del paciente, por lo que los pacientes con un corredor angosto en decúbito supino (DS) pueden ser candidatos a un abordaje oblicuo si son evaluados con una RM en DLD.

El objetivo de este estudio fue describir las modificaciones que se producen específicamente en el tamaño del corredor utilizado para la técnica OLIF al cambiar al paciente de DS a DLD durante una RM, y describir su asociación con la composición corporal.

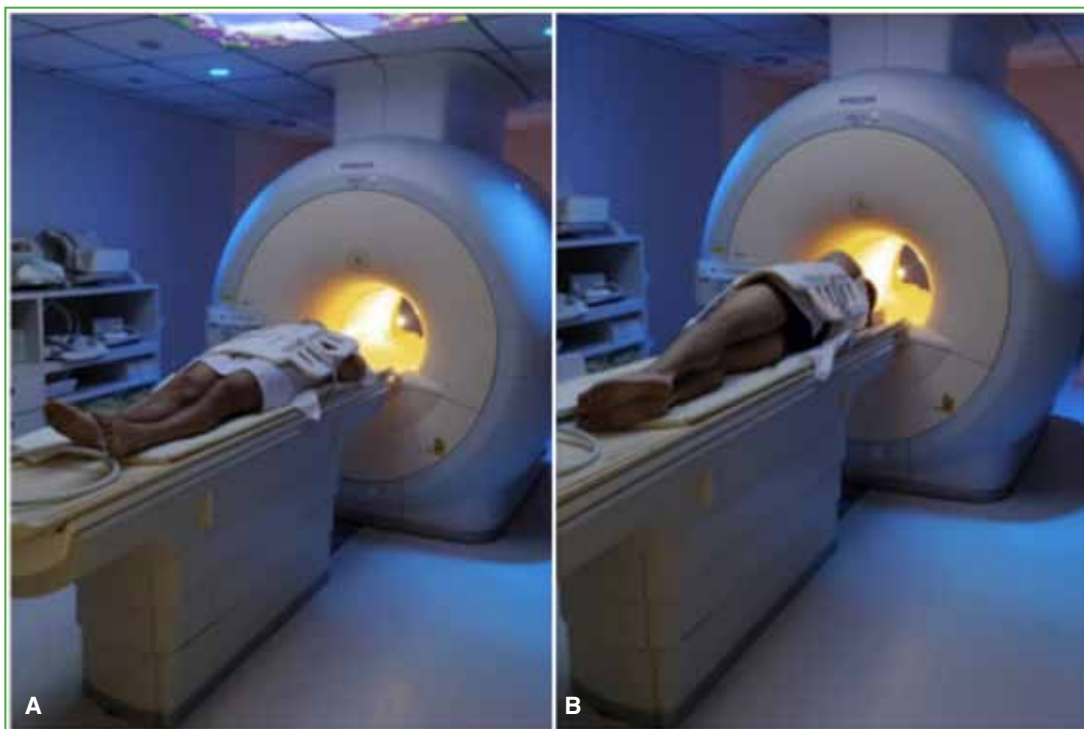
## MATERIALES Y MÉTODOS

Se llevó a cabo un estudio observacional de tipo descriptivo. El estudio fue aprobado por el Comité de Ética del Hospital Alemán de Buenos Aires, Argentina (Sistema PRIISA.BA número de Registro: 1997).

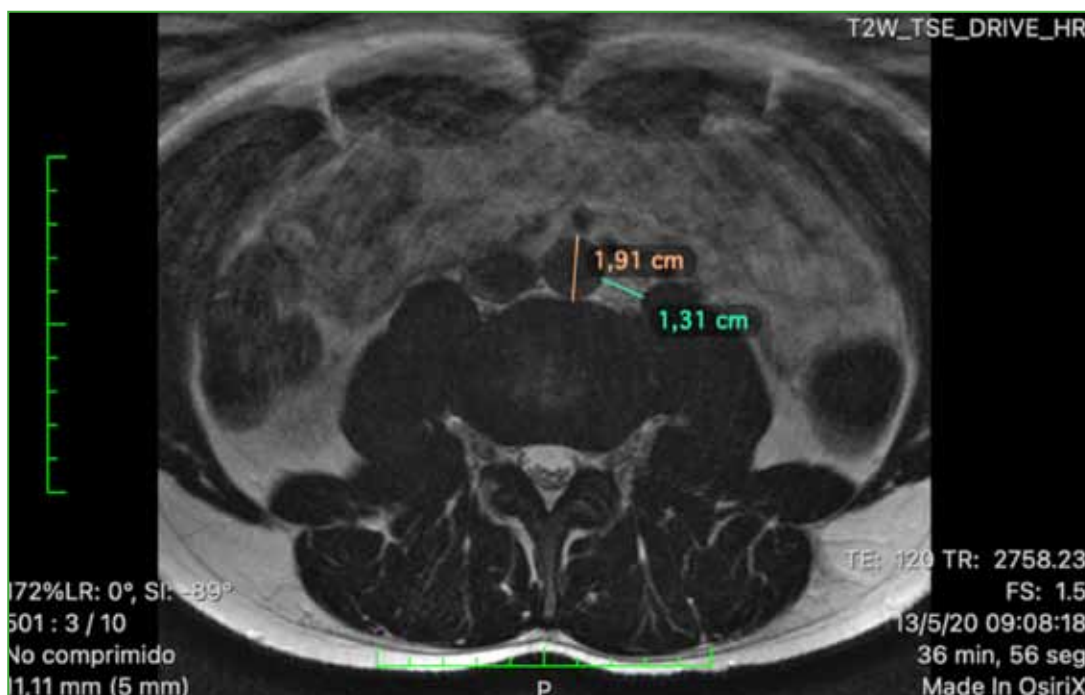Se incluyó a 13 voluntarios, de ambos sexos, >18 años a quienes se les había realizado una RM entre abril y junio de 2020. Los criterios de exclusión fueron: embarazo, fracturas vertebrales, cirugía abdominal o torácica previa o alguna contraindicación para la RM.

Se realizaron 26 RM en 13 pacientes. Se utilizó un resonador 1.5 Philips® Tesla Multiva en dos centros distintos. En primera instancia, el estudio se efectuó con el paciente en DS y, luego, en DLD (Figura 1). Se tomaron cortes sagitales y axiales en secuencias T1 y T2. Mediante una balanza con tallímetro (la misma en todos los casos), se determinaron la talla y el peso corporal, y se obtuvo el índice de masa corporal (IMC) de cada paciente. La medición siempre se realizó en horario matutino antes de la RM.

Se utilizó el sistema OsiriX® versión 12.5.2. para medir el corredor de seguridad aorto-psoas y la distancia arteria-disco en los espacios L1-L2, L2-L3, L3-L4 y L4-L5, en DS, y en DLD (Figura 2). Todas las mediciones estuvieron a cargo de un médico ortopedista especialista en columna.



**Figura 1.** Resonancia magnética. **A.** Paciente en decúbito supino. **B.** Paciente en decúbito lateral derecho.



**Figura 2.** Resonancia magnética del disco intervertebral, corte axial, donde se ejemplifican las mediciones. Para la distancia arteria-disco, es el punto más anterior de la arteria hasta el punto más anterior del disco intervertebral. Para el corredor aorto-psoas, se toma el punto más lateral de la arteria hasta el punto más medial del músculo psoas.

## Análisis estadístico

Para las comparaciones entre variables con distribución normal, se aplicó la prueba de la t de Student para muestras relacionadas (paramétrica), mientras que, cuando se encontró una distribución asimétrica, al menos, en una de las variables por comparar, se usó la prueba de Wilcoxon (no paramétrica). Para los resultados de correlación, se utilizó la prueba de correlación de Pearson. El IMC se calculó con la fórmula peso (kg)/talla (m)<sup>2</sup>.

El análisis estadístico se efectuó con el programa IBM SPSS versión 23.

## RESULTADOS

La muestra estaba formada por cinco hombres y ocho mujeres, con una media de la edad de  $49 \pm 15$  años (mín. 29 años, máx. 73 años). La media de la talla era de  $1,69 \pm 0,08$  m (mín. 1,59 m, máx. 1,87 m). La media del peso era de  $74 \pm 17,43$  kg (mín. 56 kg, máx. 111 kg). El IMC tuvo una media de  $25,51 \pm 4,27$  (mín. 20,8, máx. 34,6).

### Corredor aorto-psoas

En DS, el corredor aorto-psoas o corredor de seguridad en L1-L2 se distribuye en un rango de 2,02 cm (mín. 0,15 cm, máx. 2,17 cm), con una media aritmética de  $1,25 \pm 0,56$  cm y una mediana de 1,39 cm. En L2-L3, se distribuye en un rango de 1,63 cm (mín. 0,99 cm, máx. 2,62 cm), con una media aritmética de  $1,66 \pm 0,48$  cm y una mediana de 1,72 cm. En L3-L4, se distribuye en un rango de 1,4 cm (mín. 0,9 cm, máx. 2,3 cm), con una media aritmética de  $1,56 \pm 0,42$  cm y una mediana de 1,58 cm. Por último, para L4-L5, se distribuye en un rango de 2,23 cm (mín. 0,19 cm, máx. 2,42 cm), con una media aritmética de  $1,03 \pm 0,65$  cm y una mediana de 1,00 cm.

Al cambiar a DLD, el corredor aorto-psoas en L1-L2 se distribuye en un rango de 2,30 cm (mín. 0,37 cm, máx. 2,67 cm), con una media aritmética de  $1,68 \pm 0,68$  cm y una mediana de 1,83 cm. En L2-L3, se distribuye en un rango de 1,67 cm (mín. 0,90 cm, máx. 2,57 cm), con una media aritmética de  $1,82 \pm 0,52$  cm y una mediana de 1,78 cm. En L3-L4, se distribuye en un rango de 1,46 cm (mín. 0,98 cm, máx. 2,44 cm), con una media aritmética de  $1,69 \pm 0,52$  cm y una mediana de 1,54 cm. Finalmente, en L4-L5, se distribuye en un rango de 2,32 cm (mín. 0,24 cm, máx. 2,56 cm), con una media aritmética de  $1,26 \pm 0,72$  cm y una mediana de 1,33 cm.

### Distancia arteria-disco

En DS, la distancia arteria-disco en L1-L2 se distribuye en un rango de 0,99 cm (mín. 1,37 cm, máx. 2,36 cm). En L2-L3, se distribuye en un rango de 1,10 cm (mín. 1,40 cm, máx. 2,50 cm). En L3-L4, se distribuye en un rango de 1,70 cm (mín. 1,16 cm, máx. 2,86 cm). Finalmente, en L4-L5, se distribuye en un rango de 0,92 cm (mín. 0,85 cm, máx. 1,77 cm).

Al posicionar al paciente en DLD, en L1-L2, la distancia arteria-disco se distribuye en un rango de 1,02 cm (mín. 1,62 cm, máx. 2,64 cm). En L2-L3, se distribuye en un rango de 1,35 cm (mín. 1,49 cm, máx. 2,84 cm). En L3-L4, se distribuye en un rango de 2,14 cm (mín. 1,15 cm, máx. 3,29 cm). Finalmente, en L4-L5, se distribuye en un rango de 1,20 cm (mín. 0,94 cm, máx. 2,14 cm).

### Corredor aorto-psoas en decúbito supino vs. decúbito lateral derecho

Las pruebas estadísticas utilizadas para comparar las dos posiciones (DS y DLD) muestran que el corredor aorto-psoas presenta diferencias estadísticamente significativas a nivel de L1-L2 (t de Student = -3,040; p = 0,010) entre las mediciones efectuadas en DS (media = 1,25 cm) y DLD (media = 1,67 cm). En L2-L3, no se hallaron diferencias estadísticamente significativas (t de Student = -1,438; p = 0,176) entre las mediciones efectuadas en DS (media = 1,66 cm) y DLD (media = 1,81 cm). En L3-L4, tampoco se encontraron diferencias estadísticamente significativas (t de Student = -0,941; p = 0,365) entre las mediciones efectuadas en DS (media = 1,56 cm) y DLD (media = 1,68 cm). En L4-L5, se hallaron diferencias estadísticamente significativas (t de Student = -3,076, p = 0,010) entre las mediciones efectuadas en DS (media = 1,03 cm) y DLD (media = 1,26 cm).

### Distancia arteria-disco en decúbito supino vs. decúbito lateral derecho

En el espacio entre la arteria y el disco intervertebral, no se hallaron diferencias estadísticamente significativas en L1-L2 (t de Student = -6,629; p < 0,0001) entre las mediciones en DS (media = 1,79 cm) y DLD (media = 2,05 cm). Para L2-L3 se obtuvieron diferencias estadísticamente significativas entre las mediciones en DS (media = 1,86 cm) y DLD (media = 2,05 cm) (prueba de los rangos de Wilcoxon z = -2,483; p = 0,008). En L3-L4, hubo diferencias estadísticamente significativas entre las mediciones en DS (media = 1,82 cm) y DLD (media = 1,99 cm) (prueba de los rangos de Wilcoxon z = -2,667; p = 0,008). Finalmente, en L4-L5, se obtuvieron diferencias

estadísticamente significativas ( $t$  de Student = -4,122;  $p$  = 0,001) entre las mediciones en DS (media = 1,23 cm) y DLD (media = 1,46 cm) (Tabla 1).

**Tabla 1.** Valores (en cm) del corredor aorto-psoas y la distancia arteria-disco en los diferentes niveles

	Corredor aorto-psoas		Distancia arteria-disco	
	DS	DLD	DS	DLD
L1-L2	1,25 ± 0,56	1,68 ± 0,68*	1,80 ± 0,31	2,05 ± 0,37
L2-L3	1,66 ± 0,48	1,82 ± 0,52	1,86 ± 0,37	2,06 ± 0,50*
L3-L4	1,56 ± 0,42	1,69 ± 0,52	1,82 ± 0,54	1,99 ± 0,65*
L4-L5	1,03 ± 0,65	1,26 ± 0,72*	1,23 ± 0,28	1,46 ± 0,35*

DS = decúbito supino; DLD = decúbito lateral derecho.

\* $p$  < 0,05.

### Correlación con el IMC

Se llevó a cabo un análisis de correlación utilizando el coeficiente de correlación de Pearson o de Spearman según correspondiera. Para ello se controlaron los supuestos de distribución idéntica, de normalidad y de independencia. Primero se comprobó la hipótesis nula, no hay asociación lineal entre el IMC y el nivel del corredor, mientras que la hipótesis alternativa postula que sí hay una asociación entre ambas variables. La fuerza de la asociación se describió con rho. Interpretación del coeficiente de correlación de Pearson y Spearman: 0,00-0,10 correlación insignificante; 0,10-0,39 correlación débil; 0,40-0,69, correlación moderada; 0,70-0,89 fuerte correlación; 0,90-1 correlación muy fuerte. Se consideró estadísticamente significativo un valor  $p$  < 0,05. El análisis estadístico se realizó con el programa R versión 1.2.5042© 2009-2020 R Studio, Inc.

El grado de asociación entre el IMC y el espacio de los corredores obtuvo resultados negativos y positivos. En seis asociaciones, los resultados fueron negativos, de -0,01 a -0,74, a menor IMC, mayor espacio de los corredores. En 10 asociaciones, los resultados fueron positivos, de 0,41 a 0,60, a mayor IMC, mayor espacio de los corredores.

Con excepción de los corredores decúbito (espacio L2-L3 y espacio L3-L4), supino aorta (espacio L2-L3) y decúbito aorta (espacio L2-L3) que mostraron un valor  $p$  < 0,05 en la asociación con el IMC, no se rechaza la hipótesis nula, de no asociación lineal entre el IMC y los espacios de los demás corredores. Por lo que 12 de las 16 asociaciones no están correlacionadas ( $p$  > 0,05). De los cuatro espacios (L1-L2, L2-L3, L3-L4 y L4-L5) en cada corredor, el que mostró tener mayor correlación con los corredores fue L2-L3, con una asociación entre el IMC y el corredor decúbito de -0,59, el corredor supino aorta de 0,60 y el corredor decúbito aorta de 0,59. Con una correlación moderada en cada uno de estos tres corredores y el IMC (Tabla 2).

**Tabla 2.** Valores de correlación del índice de masa corporal y los corredores

		Corredor			
		Supino	Decúbito	Supino aorta	Decúbito aorta
L1-L2	p	0,08	0,96	0,05	0,10
	CCP	-0,49	-0,01	0,54	0,47
L2-L3	p	0,11	0,03*	0,03*	0,03*
	CCP	-0,46	-0,59	0,60	0,59
L3-L4	p	0,11	0,003*	0,05	0,13
	CCP	-0,45	-0,74	0,54	0,43
L4-L5	p	0,14	0,16	0,06	0,09
	CCP	0,42	0,41	0,52	0,47

CCP = coeficiente de correlación de Pearson.; \* $p$  < 0,05.



## DISCUSIÓN

En varios estudios publicados, se analizan los cambios que ocurren al ubicar al paciente en DS y en DLD. En 2016, Molinares y cols.<sup>31</sup> analizaron 333 RM de pacientes en decúbito dorsal y concluyeron en que el tamaño del corredor aorto-psoas aumenta al ubicar al paciente en decúbito lateral. Zhang y cols.<sup>28</sup> publicaron resultados contradictorios, al describir que el corredor aorto-psoas disminuye al ubicar al paciente en DLD, ya que refieren que la movilidad del psoas y la fijación al retroperitoneo que tiene la aorta abdominal toman un papel fundamental. Por último, Zehri y cols.<sup>32</sup> realizaron un estudio en el que evaluaron los corredores en 33 pacientes y llegaron a la conclusión de que efectivamente el tamaño se incrementa al pasar de DS a DLD, pero no tiene relación con el IMC o la edad. Este último estudio coincide con los resultados obtenidos en nuestra investigación.

En cuanto a las complicaciones de la técnica, Silvestre y cols.<sup>33</sup> comunicaron una tasa del 11,2% en 179 pacientes con OLIF. Las complicaciones relacionadas con el abordaje fueron: lesión de la vena ilíaca (3 casos), rotura del peritoneo (1 caso), lesión de la cadena simpática (3 casos), déficit neurológico (2 casos), debilidad o entumecimiento del músculo psoas (2 casos). En un estudio retrospectivo de 2998 casos de LLIF, entre 2013 y 2015 que incluyó 1003 casos de OLIF, Fujibayashi y cols.<sup>34</sup> publicaron una tasa de complicaciones del 15,3% para los pacientes operados con la técnica OLIF. Abe y cols.<sup>35</sup> llevaron a cabo un estudio retrospectivo de 155 casos de OLIF. La tasa de complicaciones fue del 48,3% y las tres complicaciones más frecuentes fueron: fracturas de la placa terminal o hundimiento de la caja (18,7%), debilidad transitoria del psoas o entumecimiento del muslo (13,5%) y lesión arterial (2,6%). Consideramos que varias de estas lesiones podrían evitarse si se realiza un correcto estudio del paciente, evaluando, con precisión, la distancia de los corredores.

Una de las limitaciones de nuestro estudio fue la dificultad de evaluar pacientes con IMC elevado dada la imposibilidad de realizar el estudio en decúbito lateral por el tamaño de los pacientes y las dimensiones físicas del resonador utilizado. Por lo tanto, consideramos importante que se lleven a cabo más estudios que evalúen el corredor en un mayor número de pacientes.

## CONCLUSIONES

Tal como se planteó en el objetivo del estudio, ocurren cambios significativos en el corredor aorto-psoas y la distancia arteria-disco al posicionar al paciente en DLD. Sin embargo, estos no tienen una relación significativa con el IMC. Por lo tanto, resulta imprecisa la planificación quirúrgica del paciente para la técnica OLIF si solo se lo estudia con RM en DS.

Conflicto de intereses: El doctor Enrique Gobbi se desempeña como orador de Nuvasive. El resto de los autores no declaran conflictos de intereses.

ORCID de M. de Zavalia: <https://orcid.org/0000-0002-4022-4100>

ORCID de E. Gobbi: <https://orcid.org/0000-0001-7310-6170>

ORCID de J. J. Mazzeo: <https://orcid.org/0000-0001-5531-2624>

ORCID de B. Verna: <https://orcid.org/0009-0008-2823-6724>

ORCID de F. Lanari Zubiaur: <https://orcid.org/0000-0003-4030-0959>

## BIBLIOGRAFÍA

1. de Kunder SL, van Kuijk SMJ, Rijkers K, Caelers IJMH, van Hemert WLW, de Bie RA, et al. Transforaminal lumbar interbody fusion (TLIF) versus posterior lumbar interbody fusion (PLIF) in lumbar spondylolisthesis: a systematic review and meta-analysis. *Spine J* 2017;17(11):1712-21. <https://doi.org/10.1016/j.spinee.2017.06.018>
2. Fenton-White HA. Trailblazing: the historical development of the posterior lumbar interbody fusion (PLIF). *Spine J* 2021;21(9):1528-41. <https://doi.org/10.1016/j.spinee.2021.03.016>
3. Lan T, Hu SY, Zhang YT, Zheng YC, Zhang R, Shen Z, et al. Comparison between posterior lumbar interbody fusion and transforaminal lumbar interbody fusion for the treatment of lumbar degenerative diseases: A systematic review and meta-analysis. *World Neurosurg* 2018;112:86-93. <https://doi.org/10.1016/j.wneu.2018.01.021>
4. Meng B, Bunch J, Burton D, Wang J. Lumbar interbody fusion: recent advances in surgical techniques and bone healing strategies. *Eur Spine J* 2021;30(1):22-33. <https://doi.org/10.1007/s00586-020-06596-0>

5. Fleege C, Rickert M, Rauschmann M. PLIF- und TLIF-Verfahren. Indikation, Technik, Vor- und Nachteile [The PLIF and TLIF techniques. Indication, technique, advantages, and disadvantages]. *Orthopade* 2015;44(2):114-23. <https://doi.org/10.1007/s00132-014-3065-9>
6. Caelers IJMH, de Kunder SL, Rijkers K, van Hemert WLW, de Bie RA, Evers SMAA, et al. Comparison of (partial) economic evaluations of transforaminal lumbar interbody fusion (TLIF) versus posterior lumbar interbody fusion (PLIF) in adults with lumbar spondylolisthesis: A systematic review. *PLoS One* 2021;16(2):e0245963. <https://doi.org/10.1371/journal.pone.0245963>
7. Mobbs RJ, Phan K, Malham G, Seex K, Rao PJ. Lumbar interbody fusion: techniques, indications and comparison of interbody fusion options including PLIF, TLIF, MI-TLIF, OLIF/ATP, LLIF and ALIF. *J Spine Surg* 2015;1(1):2-18. <https://doi.org/10.3978/j.issn.2414-469x.2015.10.05>
8. Xu DS, Walker CT, Godzik J, Turner JD, Smith W, Uribe JS. Minimally invasive anterior, lateral, and oblique lumbar interbody fusion: a literature review. *Ann Transl Med* 2018;6(6):104. <https://doi.org/10.21037/atm.2018.03.24>
9. Teng I, Han J, Phan K, Mobbs R. A meta-analysis comparing ALIF, PLIF, TLIF and LLIF. *J Clin Neurosci* 2017;44:11-7. <https://doi.org/10.1016/j.jocn.2017.06.013>
10. Soriano-Sánchez JA, Baabor-Aqueveque M, Silva-Morales F. Philosophy and concepts of modern spine surgery. *Acta Neurochir Suppl* 2011;108:23-31. [https://doi.org/10.1007/978-3-211-99370-5\\_5](https://doi.org/10.1007/978-3-211-99370-5_5)
11. Epstein NE. Review of risks and complications of extreme lateral interbody fusion (XLIF). *Surg Neurol Int* 2019;10:237. [https://doi.org/10.25259/SNI\\_559\\_2019](https://doi.org/10.25259/SNI_559_2019)
12. Wert WG Jr, Sellers W, Mariner D, Obmann M, Song B, Ryer EJ, et al. Identifying risk factors for complications during exposure for anterior lumbar interbody fusion. *Cureus* 2021;13(7):e16792. <https://doi.org/10.7759/cureus.16792>
13. Piazzolla A, Bizzoca D, Berjano P, Balsano M, Buric J, Carlucci S, et al. Major complications in extreme lateral interbody fusion access: multicentric study by Italian S.O.L.A.S. group. *Eur Spine J* 2021;30(1):208-16. <https://doi.org/10.1007/s00586-020-06542-0>
14. Epstein NE. Incidence of major vascular injuries with extreme lateral interbody fusion (XLIF). *Surg Neurol Int* 2020;11:70. [https://doi.org/10.25259/2FSNI\\_113\\_2020](https://doi.org/10.25259/2FSNI_113_2020)
15. Pojskic M, Saß B, Völlger B, Nimsky C, Carl B. Extreme lateral interbody fusion (XLIF) in a consecutive series of 72 patients. *Bosn J Basic Med Sci* 2021;21(5):587-97. <https://doi.org/10.17305/bjbm.2020.5261>
16. Grimm BD, Leas DP, Poletti SC, Johnson DR 2nd. Postoperative complications within the first year after extreme lateral interbody fusion: Experience of the first 108 patients. *Clin Spine Surg* 2016;29(3):E151-6. <https://doi.org/10.1097/bsd.000000000000121>
17. Mayer HM. A new microsurgical technique for minimally invasive anterior lumbar interbody fusion. *Spine (Phila Pa 1976)* 1997;22(6):691-9. <https://doi.org/10.1097/00007632-199703150-00023>
18. Chung HW, Lee HD, Jeon CH, Chung NS. Comparison of surgical outcomes between oblique lateral interbody fusion (OLIF) and anterior lumbar interbody fusion (ALIF). *Clin Neurol Neurosurg* 2021;209:106901. <https://doi.org/10.1016/j.clineuro.2021.106901>
19. Chang MC, Kim GU, Choo YJ, Lee GW. Transforaminal lumbar interbody fusion (TLIF) versus oblique lumbar interbody fusion (OLIF) in interbody fusion technique for degenerative spondylolisthesis: A systematic review and meta-analysis. *Life (Basel)* 2021;11(7):696. <https://doi.org/10.3390/life11070696>
20. Aleinik AY, Milyavkh SG, Qureshi S. Lumbar spinal fusion using lateral oblique (pre-psoas) approach (Review). *Sovrem Tekhnologii Med* 2021;13(5):70-81. <https://doi.org/10.17691/stm2021.13.5.09>
21. Li R, Li X, Zhou H, Jiang W. Development and application of oblique lumbar interbody fusion. *Orthop Surg* 2020;12(2):355-65. <https://doi.org/10.1111/2Fos.12625>
22. Sato J, Ohtori S, Orita S, Yamauchi K, Eguchi Y, Ochiai N, et al. Radiographic evaluation of indirect decompression of mini-open anterior retroperitoneal lumbar interbody fusion: oblique lateral interbody fusion for degenerated lumbar spondylolisthesis. *Euro Spine J* 2017;26(3):671-8. <https://doi.org/10.1007/s00586-015-4170-0>
23. Zairi F, Sunna TP, Westwick HJ, Weil AG, Wang Z, Boubez G, et al. Mini-open oblique lumbar interbody fusion (OLIF) approach for multi-level discectomy and fusion involving L5-S1: Preliminary experience. *Orthop Traumatol Surg Res* 2017;103(2):295-9. <https://doi.org/10.1016/j.otsr.2016.11.016>
24. Julian Li JX, Mobbs RJ, Phan K. Morphometric MRI imaging study of the corridor for the oblique lumbar interbody fusion technique at L1-L5. *World Neurosurg* 2018;111:e678-e68. <https://doi.org/10.1016/j.wneu.2017.12.136>
25. Liu L, Liang Y, Zhang H, Wang H, Guo C, Pu X, et al. Imaging anatomical research on the operative windows of oblique lumbar interbody fusion. *PLoS One* 2016;11(9):e0163452. <https://doi.org/10.1371/journal.pone.0163452>



26. Tao Y, Huang C, Li F, Chen Q. An MRI study of the oblique corridor and the trajectory to the L1–L5 intervertebral discs in the lateral position. *World Neurosurg* 2020;134:e616-e623. <https://doi.org/10.1016/j.wneu.2019.10.147>
27. Guérin P, Obeid I, Gille O, Bourghli A, Luc S, Pointillart V, et al. Safe working zones using the minimally invasive lateral retroperitoneal transpsoas approach: a morphometric study. *Surg Radiol Anat* 2011;33(8):665-71. <https://doi.org/10.1007/s00276-011-0798-6>
28. Zhang F, Xu H, Yin B, Tao H, Yang S, Sun C, et al. Does right lateral decubitus position change retroperitoneal oblique corridor? A radiographic evaluation from L1 to L5. *Eur Spine J* 2017;26(3):646-50. <https://doi.org/10.1007/s00586-016-4645-7>
29. Deukmedjian AR, Le TV, Dakwar E, Martinez CR, Uribe JS. Movement of abdominal structures on magnetic resonance imaging during positioning changes related to lateral lumbar spine surgery: a morphometric study: Clinical article. *J Neurosurg Spine* 2012;16(6):615-23. <https://doi.org/10.3171/2012.3.spine1210>
30. Wang Z, Liu L, Xu XH, Cao MD, Lu H, Zhang KB. The OLIF working corridor based on magnetic resonance imaging: a retrospective research. *J Orthop Surg Res* 2020;15(1):14. <https://doi.org/10.1186/s13018-020-01654-1>
31. Molinares DM, Davis TT, Fung DA. Retroperitoneal oblique corridor to the L2-S1 intervertebral discs: an MRI study. *J Neurosurg Spine* 2016;24(2):248-55. <https://doi.org/10.3171/2015.3.spine13976>
32. Zehri A, Soriano-Baron H, Peterson KA, Kittel C, Brown PA, Hsu W, et al. Changes in the operative corridor in oblique lumbar interbody fusion between preoperative magnetic resonance imaging and intraoperative cone-beam computed tomography using morphometric analysis. *Cureus* 2020;12(6):e8687. <https://doi.org/10.7759/cureus.8687>
33. Silvestre C, Mac-Thiong JM, Hilmi R, Roussouly P. Complications and morbidities of mini-open anterior retroperitoneal lumbar interbody fusion: Oblique lumbar interbody fusion in 179 patients. *Asian Spine J* 2012;6(2):89-97. <https://doi.org/10.4184/asj.2012.6.2.89>
34. Fujibayashi S, Kawakami N, Asazuma T, Ito M, Mizutani J, Nagashima H, et al. Complications associated with lateral interbody fusion: Nationwide survey of 2998 cases during the first 2 years of its use in Japan. *Spine (Phila Pa 1976)* 2017;42(19):1478-84. <https://doi.org/10.1097/brs.0000000000002139>
35. Abe K, Orita S, Mannoji C, Motegi H, Aramomi M, Ishikawa T, et al. Perioperative complications in 155 patients who underwent oblique lateral interbody fusion surgery: Perspectives and indications from a retrospective, multicenter survey. *Spine (Phila Pa 1976)* 2017;42(1):55-62. <https://doi.org/10.1097/brs.0000000000001650>