



Revista de la Asociación Argentina de Ortopedia y Traumatología

ISSN: 1852-7434

publicaciones@aaot.org.ar

Asociación Argentina de Ortopedia y Traumatología  
Argentina

Fernández, Claudio A.; Moreiro, María Emilia; Miranda, María Gabriela

**Presentación del caso**

Revista de la Asociación Argentina de Ortopedia y Traumatología,  
vol. 88, núm. 6, 2023, Noviembre-Diciembre, pp. 592-593

Asociación Argentina de Ortopedia y Traumatología  
Argentina

DOI: <https://doi.org/10.15417/issn.1852-7434.2023.88.6.1827>

- ▶ Número completo
- ▶ Más información del artículo
- ▶ Página de la revista en [redalyc.org](http://redalyc.org)



# Presentación del caso

Claudio A. Fernández,\* María Emilia Moreiro,\*\* María Gabriela Miranda\*\*

\*Facultad de Ciencias Médicas, Universidad Nacional de La Plata, Buenos Aires, Argentina

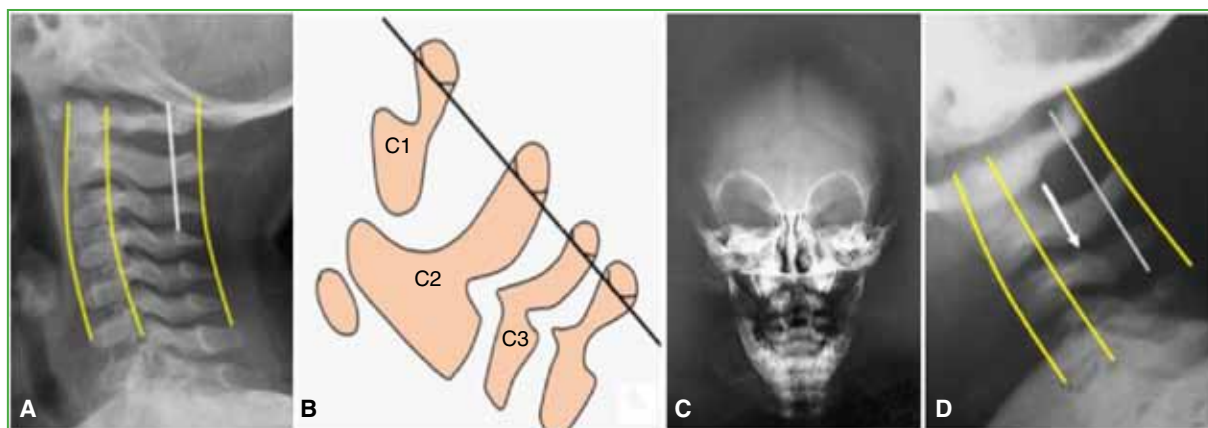
\*\*Servicio de Ortopedia y Traumatología, Hospital de Niños "Sor María Ludovica", La Plata, Buenos Aires, Argentina

Resolución en la página 692.

Niña de 9 meses, víctima de un accidente automovilístico. Su madre, sentada en la butaca del acompañante y con el cinturón de seguridad colocado, llevaba a la niña en brazos sobre su falda. Llegó derivada desde otro centro asistencial, con 48 h de evolución. El examen al ingresar reveló un puntaje 13 en la escala de Glasgow, parálisis de ambos miembros superiores con nivel metamérico C5, pero con respuesta a estímulos nociceptivos, indemnidad neurológica de tronco y de miembros inferiores, dificultad respiratoria con neta disminución de la entrada de aire en el hemitórax derecho. Los estudios iniciales incluyeron radiografías de columna cervical y tórax, y resonancia magnética (RM) de ambas regiones.

## HALLAZGOS E INTERPRETACIÓN DE LOS ESTUDIOS POR IMÁGENES

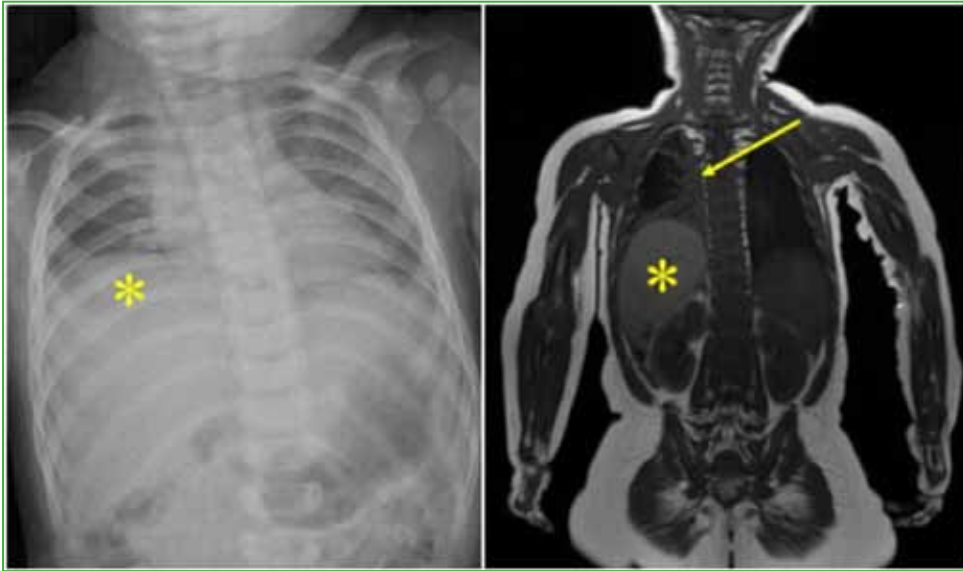En las radiografías anteroposterior y de perfil, de columna cervical, no se observaron anomalías. El trazado de las cuatro líneas sagitales recomendadas en el trauma era normal. Sin embargo, la relación facetaria C2-C3 era dudosa (Figura 1). La disminución de la entrada de aire en el hemitórax derecho se relacionó con una parálisis diafragmática y atelectasia pulmonar masiva (Figura 2). La RM de columna cervical y base del cráneo reveló una epifisiólisis del axis, una lesión ligamentaria posterior y un importante edema perivertebral (Figura 3).



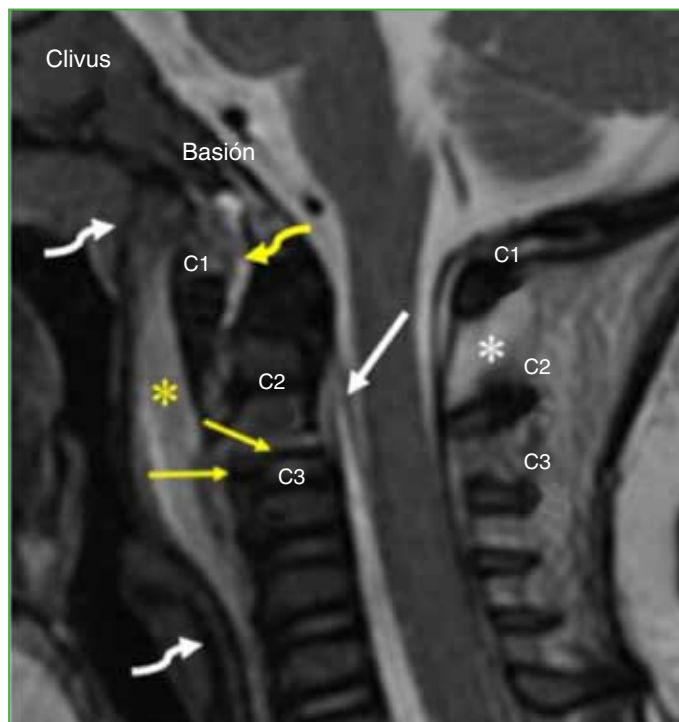
**Figura 1. A y B.** Radiografía de columna cervical, de perfil, normal y dibujo alusivo donde se indican el paralelismo y la armonía de las líneas que bordean los cuerpos vertebrales, las apófisis espinosas (en amarillo) y la línea de Swischuk (en blanco) que se extiende desde la cortical espinolaminar del atlas a la de C3. La correspondiente al axis debe asentarse sobre esta con una dispersión tolerable de 1,5 mm a 2 mm. El valor excesivo en sentido anterior implica subluxación patológica y, en sentido posterior, espondilólisis-listesis del axis. Su trazado no es posible ante una hipoplasia o la ausencia de osificación del atlas. **C y D.** Par radiográfico al ingresar. **C.** De frente transoral: eje espinal preservado, sin rotación segmentaria, ni evidencia de trauma. **D.** De perfil: sin anomalías de los parámetros antes mencionados. Sin embargo, la relación facetaria C2-C3 genera la sospecha de subluxación (flecha blanca). El diagnóstico inicial fue SCIWORA (*Spinal Cord Injury Without Radiographic Abnormality*).

Dr. CLAUDIO A. FERNÁNDEZ • claudioalfredofernandez619@gmail.com  <https://orcid.org/0000-0003-2350-3885>

**Cómo citar este artículo:** Fernández CA, Moreiro ME, Miranda MG. Instrucción Ortopédica de Posgrado - Imágenes. Presentación del caso. *Rev Asoc Argent Ortop Traumatol* 2023;88(6): 592-593. <https://doi.org/10.15417/issn.1852-7434.2023.88.6.1827>



**Figura 2.** Radiografía de tórax, de frente y resonancia magnética de cuello y tronco, corte coronal. Parálisis del hemidiafragma derecho por compromiso del nervio frénico relacionado con la metámera C4. Nótese la elevación del hígado (asteriscos amarillos), el colapso del pulmón y las atelectasias (flecha amarilla).



**Figura 3.** Resonancia magnética de la base del cráneo y columna cervical superior en tiempo de relajación T2. Colección líquida prevertebral o retrofaríngea de 12 mm en su sector apical (valor promedio normal en niños y adolescentes  $5 \pm 2$  mm, asterisco amarillo) que se extiende desde el clivus hasta C4 (flechas blancas curvilíneas). Imagen similar en el espacio preodontoiideo que se propaga hasta el basión (flecha amarilla curvilínea). Señal líquida interespinosa C1-C2 (asterisco blanco) y detrás de la membrana tectoria (flecha blanca). Epifisiólisis de la base del axis tipo II de Salter-Harris (flecha amarilla superior), nótese el pequeño fragmento de Thurston-Holland (flecha amarilla inferior).