



Revista de la Asociación Argentina de Ortopedia y Traumatología

ISSN: 1852-7434

publicaciones@aaot.org.ar

Asociación Argentina de Ortopedia y Traumatología  
Argentina

Viollaz, Gonzalo M.; Durán, Rafael; Gómez, Diego J.;  
Muratore, Álvaro; Tedeschi, Alejandro; Teruya, Gustavo  
**Injerto perióstico vascularizado de cúbito para el tratamiento de  
la pseudoartrosis recalcitrante de radio: A propósito de un caso**

Revista de la Asociación Argentina de Ortopedia y  
Traumatología, vol. 88, núm. 2, 2023, Marzo-, pp. 208-217

Asociación Argentina de Ortopedia y Traumatología  
Argentina

DOI: <https://doi.org/10.15417/issn.1852-7434.2023.88.2.1544>

- ▶ Número completo
- ▶ Más información del artículo
- ▶ Página de la revista en [redalyc.org](http://redalyc.org)



# Injerto perióstico vascularizado de cúbito para el tratamiento de la pseudoartrosis recalcitrante de radio: A propósito de un caso

Gonzalo M. Viollaz, Rafael Durán, Diego J. Gómez, Álvaro Muratore, Alejandro Tedeschi, Gustavo Teruya

Unidad de Cirugía del Miembro Superior, Servicio de Ortopedia y Traumatología, Hospital Británico de Buenos Aires, Ciudad Autónoma de Buenos Aires, Argentina

## RESUMEN

Se han desarrollado distintas técnicas para estimular la consolidación ósea en las pseudoartrosis de huesos largos, como el uso de injerto óseo molido o estructural, injertos vascularizados o la técnica de membrana inducida. En 2018, Barrera-Ochoa describió la anatomía de un injerto perióstico vascularizado de cúbito con eje vascular interóseo posterior, y mostró su experiencia clínica inicial en niños utilizándolo en una pseudoartrosis atrófica de radio y un defecto óseo después de la exéresis de un tumor de Ewing. Presentamos nuestra experiencia con el injerto perióstico vascularizado de cúbito para el tratamiento de una pseudoartrosis recalcitrante en la diáfisis de radio de un paciente adulto.

**Palabras clave:** Radio; falta de consolidación; injerto perióstico vascularizado; técnica de membrana inducida.

**Nivel de Evidencia:** IV

## Vascularized Ulnar Periosteal Graft for the Treatment of Recalcitrant Nonunion of the Radius: Case Report

### ABSTRACT

There are many techniques described to achieve consolidation in the nonunion of long bones, including morselized cancellous or structural non-vascularized bone graft, vascularized bone graft, or the induced-membrane technique. In 2018, Barrera-Ochoa described the anatomy of a vascularized ulnar periosteal flap based on the posterior interosseous vascular axis and showed his initial experience using it on children to treat a radius atrophic nonunion and bone defect secondary to the exeresis of an Ewing Sarcoma. We present our experience with a vascularized ulnar periosteal graft for the treatment of a recalcitrant nonunion of the radius shaft in an adult patient.


**Keywords:** Radius; nonunion; periosteal vascularized graft; induced- membrane technique.

**Level of Evidence:** IV

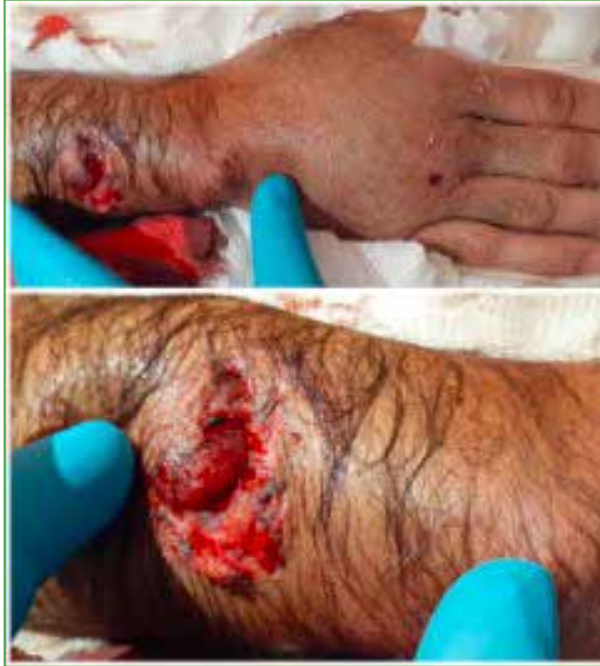## CASO CLÍNICO

Hombre de 39 años de edad, que ingresó en el Servicio de Urgencias tras sufrir politraumatismos por un accidente de tránsito en motocicleta. Se diagnosticó una luxofractura expuesta de Galeazzi en el antebrazo derecho, Gustilo II (fractura diafisaria conminuta de radio y luxación radiocubital distal irreductible) (Figuras 1 y 2), por lo que se le indicaron antibióticos y cirugía de urgencia según el protocolo para fracturas expuestas. A los siete días, se procedió a la reducción abierta y fijación interna definitivas del radio derecho más la estabilización de la articulación radiocubital distal, con un buen resultado clínico-radiológico inicial (Figura 3).

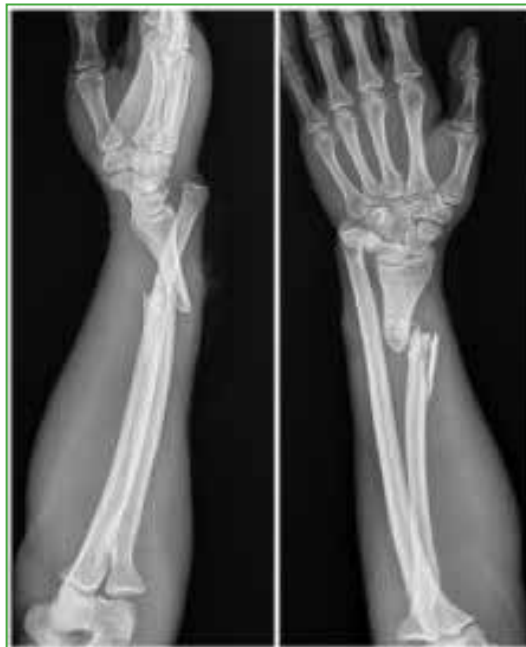A las seis semanas de la cirugía, el paciente consultó por dolor y secreción seropurulenta en la herida quirúrgica previamente cicatrizada. En las radiografías, se observaron signos de reabsorción ósea en el foco, sin signos de aflojamiento del implante (Figura 4), los valores de reactantes de fase aguda (velocidad de sedimentación globular, glóbulos blancos y proteína C reactiva) eran normales.

Recibido el 19-3-2022. Aceptado luego de la evaluación el 16-2-2023 • Dr. GONZALO M. VIOLLAZ • gonzaloviollaz@gmail.com  <https://orcid.org/0000-0002-4573-883X>

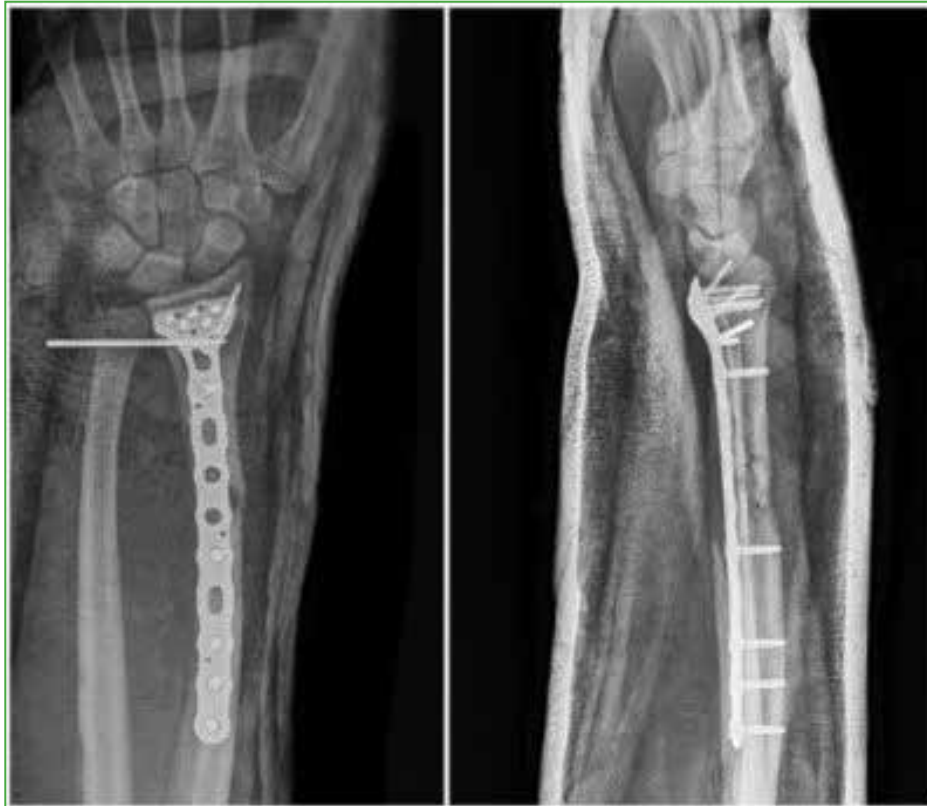**Cómo citar este artículo:** Viollaz GM, Durán R, Gómez DJ, Muratore Á, Tedeschi A, Teruya G. Injerto perióstico vascularizado de cúbito para el tratamiento de la pseudoartrosis recalcitrante de radio: A propósito de un caso. *Rev Asoc Argent Ortop Traumatol* 2023;88(2):208-217. <https://doi.org/10.15417/issn.1852-7434.2023.88.2.1544>



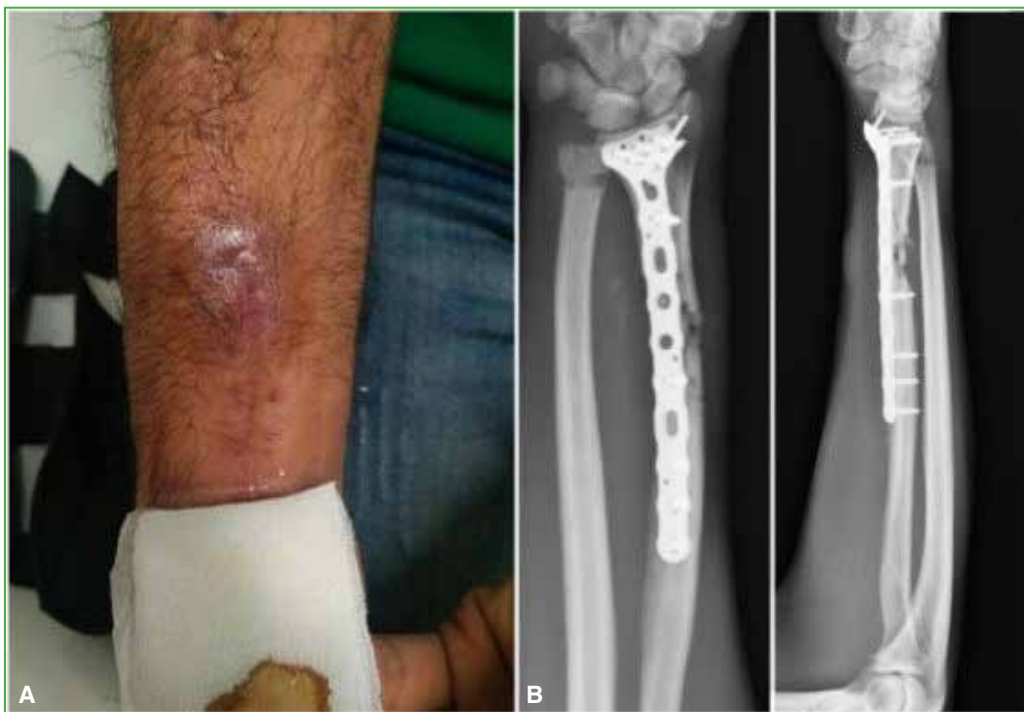**Figura 1.** Luxo-fractura expuesta de Galeazzi en el antebrazo derecho, Gustilo II.



**Figura 2.** Radiografías de antebrazo, de frente y de perfil. Luxo-fractura expuesta de Galeazzi en el antebrazo derecho, Gustilo II.



**Figura 3.** Radiografías de antebrazo, de frente y de perfil. Resultado radiográfico inicial. Reducción y osteosíntesis.

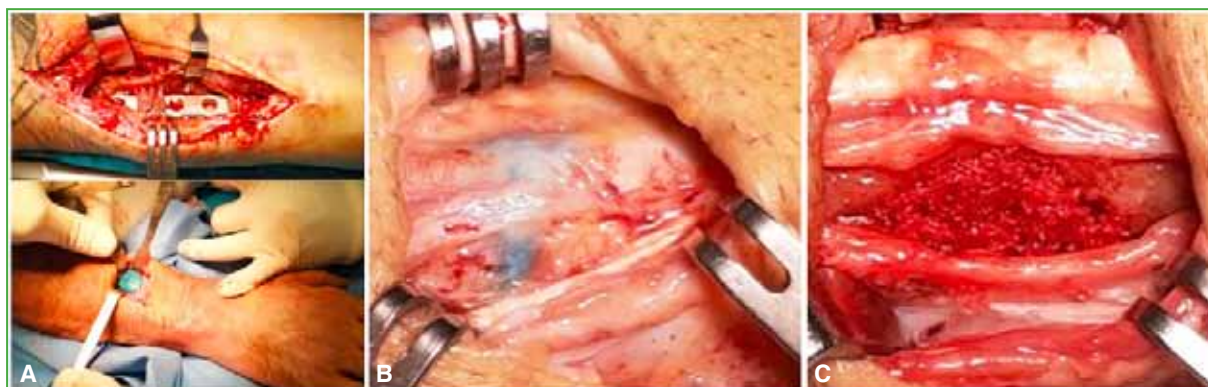

**Figura 4.** Hallazgos clínico-radiológicos a las 6 semanas de la cirugía. **A.** Fístula activa. **B.** Osteólisis radiológica en el sitio de fractura.

Con la sospecha clínica de infección tardía pososteosíntesis, se realizó el desbridamiento quirúrgico amplio del foco, con toma de muestras para estudio bacteriológico. En el mismo acto quirúrgico, al detectar un defecto óseo de 3 cm a expensas principalmente del dorso del radio, se empleó la técnica de membrana inducida, descrita por Masquelet, utilizando cemento ortopédico con antibióticos (vancomicina 2 g/dosis cemento) y teñido con azul de metileno para reconocerlo cuando se extrae.<sup>1</sup> Se decidió la conservación del implante por la solidez de la fijación, el tiempo de evolución desde la cirugía, la baja virulencia y el buen estado del paciente.

Se inició el tratamiento antibiótico empírico y luego dirigido contra *S. epidermidis* y *P. acnes* (gérmenes aislados en los cultivos de la cirugía).

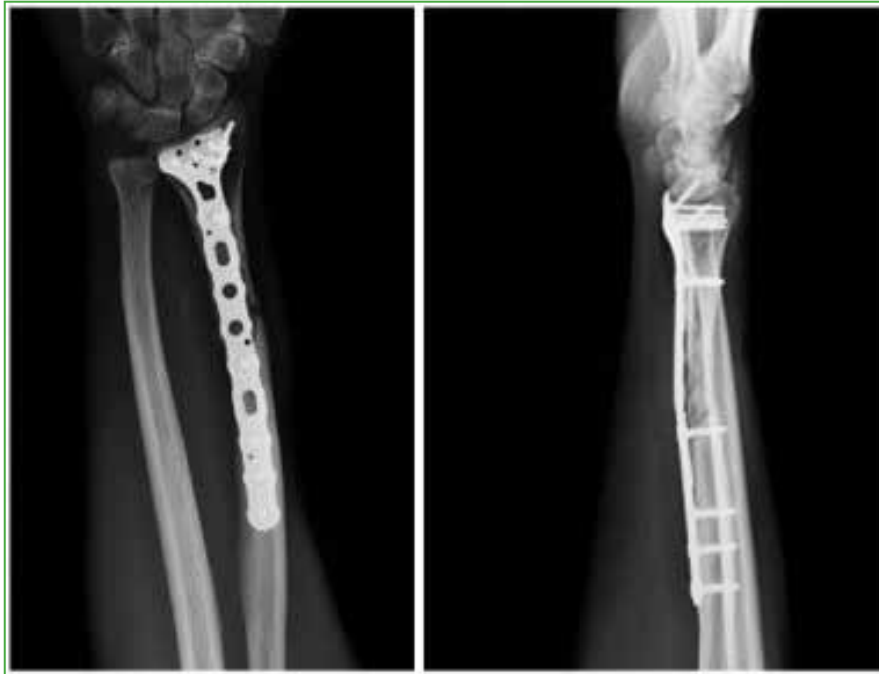A las ocho semanas del procedimiento, se efectuó el segundo tiempo de la técnica de Masquelet; desde el punto de vista macroscópico, no había infección en los tejidos y los parámetros de laboratorio eran normales. Se rellenó el defecto óseo con injerto óseo de cresta ilíaca (Figura 5).



**Figura 5.** Técnica de membrana inducida. **A.** Primer tiempo: desbridamiento y relleno del defecto óseo. **B.** Segundo tiempo: pseudomembrana neoformada. **C.** Relleno óseo del defecto.

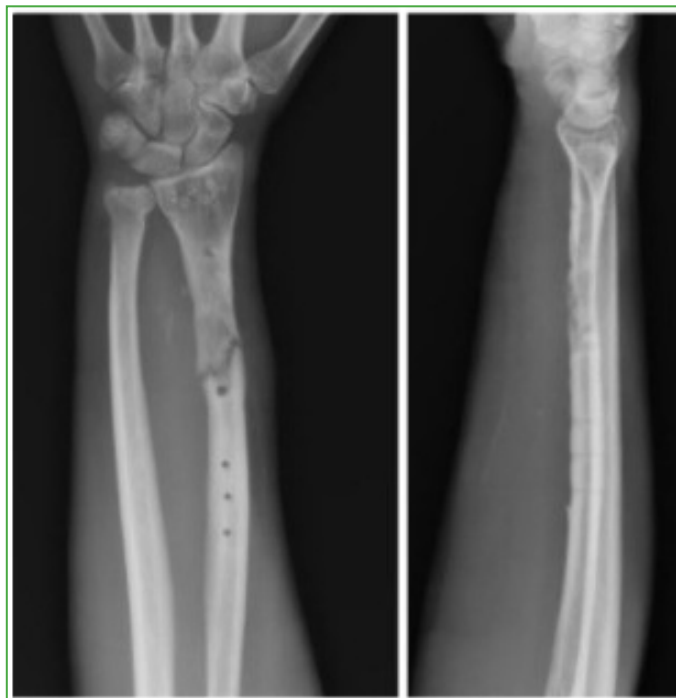La evolución del paciente fue satisfactoria, con una correcta cicatrización, desaparición del dolor y parámetros de laboratorio normales. Los controles clínicos y radiográficos seriados mostraron el relleno progresivo del defecto óseo, lo que motivó que el paciente retornara, de manera paulatina, a sus actividades.

Nuevamente refirió dolor durante la carga a los ocho meses de la cirugía. En las radiografías, se observó el relleno del defecto óseo, pero con persistencia del foco de pseudoartrosis lineal y fallo del implante por fatiga (Figura 6).



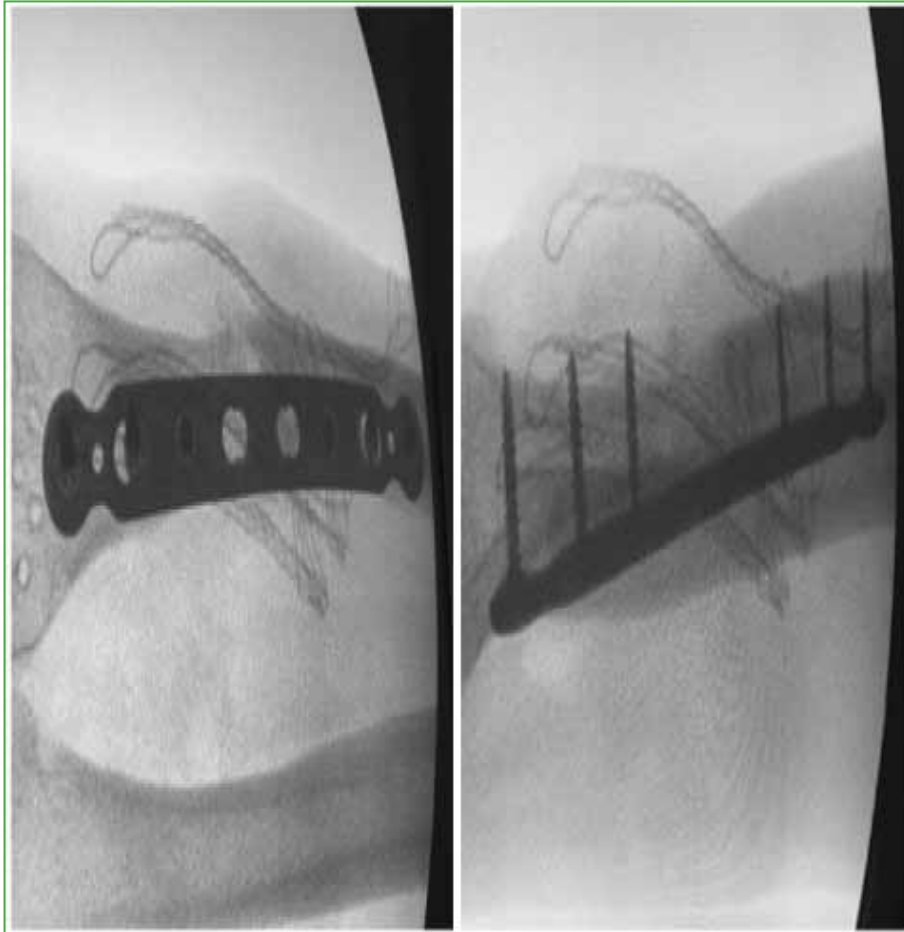**Figura 6.** Radiografías de antebrazo, de frente y de perfil. Relleno del defecto óseo, con pseudoartrosis lineal. Fatiga y rotura del implante.

En consecuencia, se procedió a una nueva intervención para retirar el implante, explorar el foco, tomar muestras bacteriológicas y para la estabilización externa con yeso (**Figura 7**).



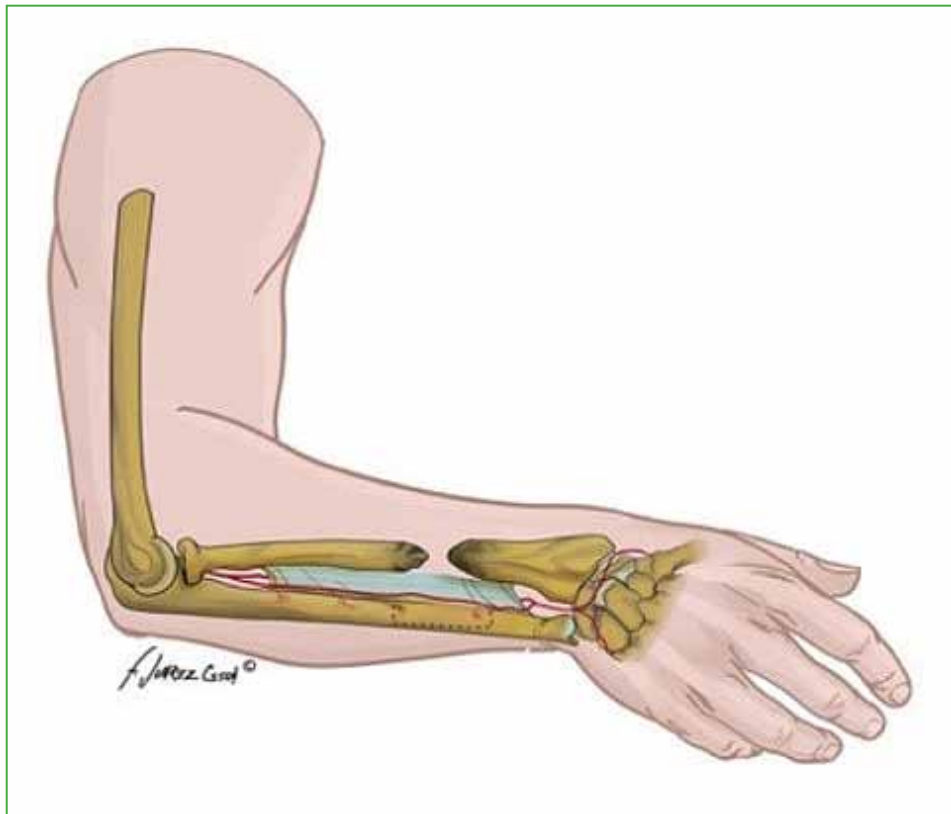
**Figura 7.** Radiografías de antebrazo, de frente y de perfil. Retiro del implante. Pseudoartrosis recalcitrante lineal (con relleno del defecto óseo previo).

Ante los resultados negativos de las muestras de tejido enviadas a bacteriología y la pseudoartrosis recalcitrante de radio, se realizó una nueva intervención con revisión y desbridamiento fibroso del foco óseo, estabilización con placa recta de 3,5 mm de diámetro y relleno con injerto óseo molido alógeno del banco de tejidos (Figura 8).



**Figura 8.** Radiografías de antebrazo, de frente y de perfil. Fijación interna con placa y tornillos rectos de 3,5 mm.

En el mismo acto quirúrgico y a fin de mejorar el aporte biológico en el foco de pseudoartrosis, se decidió realizar el colgajo perióstico vascularizado de cúbito descrito por Barrera-Ochoa (Figura 9).

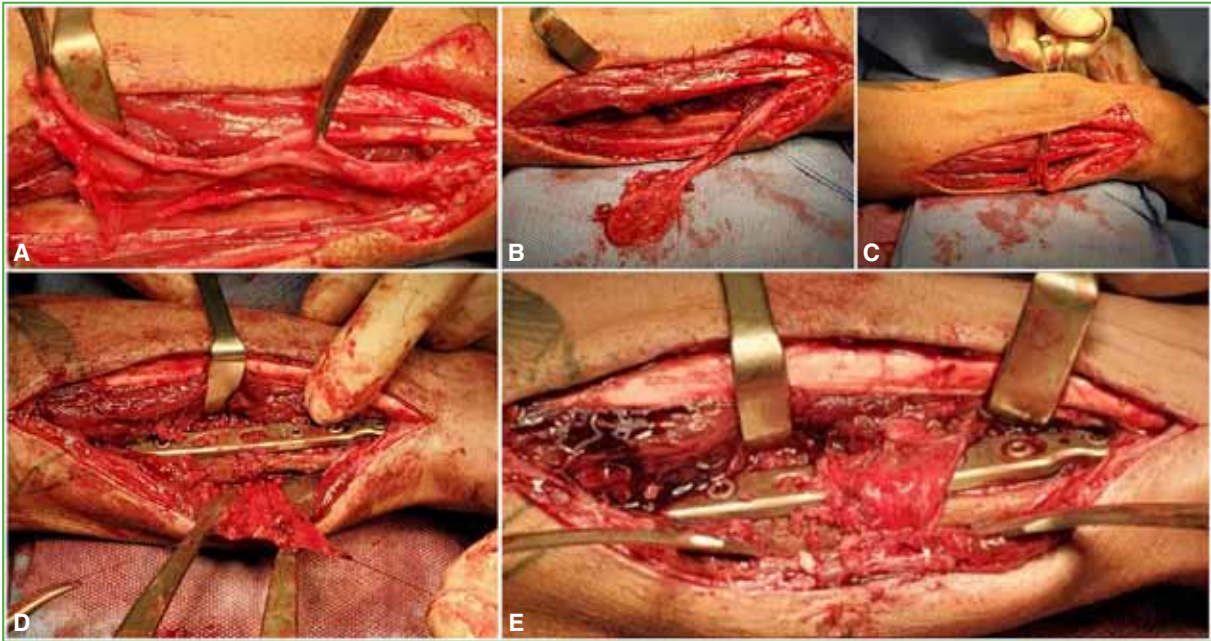


**Figura 9.** Injerto perióstico vascularizado de Barrera-Ochoa.

### Resumen de la técnica

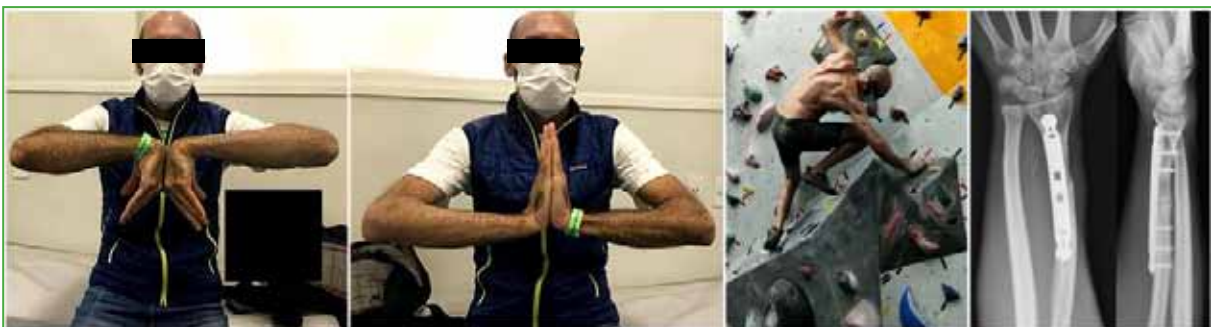- 1) Marcación cutánea del colgajo en el eje de la arteria interósea posterior, trazando una línea que une el epicóndilo con la articulación radiocubital distal manteniendo el codo en flexión.
- 2) Disección inicial distal en la muñeca con apertura del retináculo extensor sobre el 6.º compartimento, desde un punto 2 cm proximal a la articulación radiocubital distal (nivel de anastomosis de la rama recurrente de la arteria interósea anterior y la arteria interósea posterior). En este compartimento, es fácil identificar el tendón del extensor carpi ulnaris, pero no es reconocible el eje vascular.
- 3) Apertura del 5.º compartimento extensor conteniendo el extensor digiti minimi con reconocimiento de la arteria interósea posterior en la cara radial del tabique intercompartimental entre el 5.º y el 6.º compartimentos (modificación de Cavadas).<sup>2</sup>
- 4) Tallado inicial del pedículo.
- 5) Ligadura de todas las ramas cutáneas y musculares del pedículo; liberación de este desde un plano inmediatamente superficial al periostio del cúbito.
- 6) Una vez tallado el pedículo de un largo suficiente para la transposición, se diseña el colgajo perióstico de un tamaño suficiente para la cobertura de la pseudoartrosis.
- 7) Toma del colgajo perióstico con una fina capa de músculo para preservar su irrigación y, por supuesto, respetando el pedículo interóseo posterior.
- 8) Tunelización del colgajo en el plano subcutáneo sin tensión para cobertura en la mayor superficie posible del sitio de la pseudoartrosis. Fijación con sutura no absorbible.

9) Retiro temporal del manguito hemostático para corroborar la vitalidad del colgajo (Figura 10).



**Figura 10.** A. Tallado del injerto perióstico vascularizado con visualización de la perforante perióstica. B. Injerto tallado. C. Tunelización y pasaje del injerto vascularizado. D. Colocación del injerto con cobertura en toda la circunferencia del radio. E. Injerto colocado.

El paciente evolucionó a la consolidación radiológica completa (por radiografía y tomografía computarizada) en todas las corticales al 2.º mes de la cirugía; con recuperación subjetiva completa de la fuerza y la movilidad del miembro, y retorno a su actividad profesional y deportiva a los cuatro meses de la cirugía (Figura 11).



**Figura 11.** Resultados clínicos y radiográficos a los 4 meses de la cirugía.

## DISCUSIÓN

El tratamiento de las pseudoartrosis sigue siendo un problema de difícil resolución, que requiere de estabilidad y aporte biológico. Los injertos vascularizados proveen ambos recursos; sin embargo, conllevan dificultades técnicas.

En 1978, Finley y cols. describieron el potencial osteogénico y angiogénico del periostio vascularizado tomado de costillas en los defectos óseos de la tibia de perros.<sup>3</sup> En 1990, Penteadó y cols. mostraron, de manera experimental, las bases anatómicas para el tallado de distintos injertos periósticos vascularizados.<sup>4</sup> Sakai y cols., en 1991, comunicaron excelentes resultados del tratamiento de la pseudoartrosis de miembro superior con un colgajo corticoperióstico del cóndilo femoral medial.<sup>5</sup> Qi y cols. describieron el uso del injerto perióstico del trocánter mayor para tratar una pseudoartrosis del cuello femoral en niños,<sup>6</sup> y Soldado y cols. publicaron el empleo de un colgajo perióstico vascularizado desde el peroné para el tratamiento de pseudoartrosis de tibia en niños, y lograron tasas de consolidación cercanas al 100%.<sup>7</sup>

En 2018, Barrera-Ochoa y cols. describieron las bases anatómicas para el uso de un injerto vascularizado de cúbito, basado en el eje de la arteria interósea posterior. Además, comunicaron su uso en una pseudoartrosis atrófica de radio y en un defecto óseo de radio después de la exéresis de un tumor de Ewing (ambos casos en niños).<sup>8,9</sup>

Sobre la base de los buenos resultados, se han publicado series de casos promisorias para el tratamiento de la pseudoartrosis de escafoides,<sup>10</sup> húmero<sup>11</sup> y antebrazo<sup>12</sup> en niños o adolescentes. Es evidente la superioridad biológica, así como el mayor espesor del periostio en la población pediátrica,<sup>12</sup> lo que limitó el desarrollo de esta técnica en adultos. También hay controversia sobre la potencial lesión del cambium osteoperióstico, asiento de las células madre del periostio, al tallar este tipo de injertos.

Sin embargo, en ya 1994, Camilli y Penteadó comprobaron la eficacia de los injertos periósticos como osteoperiósticos en ratas.<sup>13</sup>

En 2021, Barrera-Ochoa y cols. extendieron la indicación de los injertos periósticos para adultos en una serie de 11 pseudoartrosis de radio tratadas con injerto perióstico vascularizado de cúbito, con un 100% de consolidación y buenos resultados funcionales.<sup>14</sup>

Los injertos periósticos vascularizados podrían brindar el apoyo biológico necesario gracias a sus propiedades osteogénicas como una herramienta similar a los injertos óseos vascularizados.

Nuestra presentación no puede validar el uso de esta técnica, pero sí nos permite explorar esta novedosa opción para el manejo de las pseudoartrosis recalcitrantes (término introducido por Zaidenberg, en 2008 en la bibliografía nacional),<sup>15</sup> en especial de radio.

## Agradecimiento

A la predisposición y virtud del doctor Fernando Juárez Cesca quien, con sus ilustraciones, facilitó la descripción de la técnica tanto en nuestro artículo como en la presentación original de los doctores Barrera-Ochoa y Soldado.

Conflicto de intereses: Los autores no declaran conflictos de intereses.

ORCID de R. Durán: <https://orcid.org/0000-0002-8789-3221>

ORCID de D. J. Gómez: <https://orcid.org/0000-0003-0258-6802>

ORCID de Á. Muratore: <https://orcid.org/0000-0001-7540-7137>

ORCID de A. Tedeschi: <https://orcid.org/0000-0001-5704-3122>

ORCID de G. Teruya: <https://orcid.org/0000-0001-7342-1859>

## BIBLIOGRAFÍA

1. Masquelet AC, Fitoussi F, Begue T, Muller GP. Reconstruction des os longs par membrane induite et autogreffe spongieuse. *Ann Chir Plast Esthet* 2000;45:346-53. PMID: 10929461
2. Cavadas PC, Thione A, Rubí C. The simplified posterior interosseous flap. *J Hand Surg Am* 2016;41(9):e303-7. <https://doi.org/10.1016/j.jhsa.2016.04.010>

3. Finley JM, Acland RD, Wood MB. Revascularized periosteal grafts: a new method to produce functional new bone without bone grafting. *Plast Reconstr Surg* 1978;61:1-6. <https://doi.org/10.1097/00006534-197801000-00001>
4. Penteadó CV, Masquelet AC, Romana MC. Periosteal flaps: anatomical bases of sites of elevation. *Surg Radiol Anat* 1990;12:3-7. <https://doi.org/10.1007/BF02094118>
5. Sakai K, Doi K, Kawai S. Free vascularized thin corticoperiosteal graft. *Plast Reconstr Surg* 1991;87:290-8. <https://doi.org/10.1097/00006534-199102000-00011>
6. Qi B, Yu A, Zhang G, Yu G, Shi Y, Zhu S, et al. The treatment of displaced femoral neck fractures with vascularized great trochanter periosteal flap transposition in children. *Microsurgery* 2008;28(1):21-4. <https://doi.org/10.1002/micr.20439>
7. Soldado F, Fontecha CG, Barber I, Velez R, Llusa M, Collado D, et al. Vascularized fibular periosteal graft: A new technique to enhance bone union in children. *J Pediatr Orthop* 2012;32(3):308-13. <https://doi.org/10.1097/BPO.0b013e31824b2843>
8. Barrera-Ochoa S, Campillo-Recio D, Knorr J, Mir-Bullo X, Rodríguez-Baeza A, Soldado F. Anatomical study of periosteal vascularization of the forearm: Design of vascularized periosteal flaps. *Rev Iberoam Cir Mano* 2018;46(2):106-12. <https://doi.org/10.1002/micr.30208>
9. Barrera-Ochoa S, Velez R, Rodríguez-Baeza A, De Bergua-Domingo JM, Knorr J, Soldado F. Vascularized ulnar periosteal pedicled flap for forearm reconstruction: Anatomical study and a case report. *Microsurgery* 2017;1(69):1-6. <https://doi.org/10.1002/micr.30208>
10. Barrera-Ochoa S, Mendez-Sánchez G, Mir-Bullo X, Knörr J, Bertelli JA, Soldado F. Vascularized thumb metacarpal periosteal flap for scaphoid nonunion in adolescents: A prospective cohort study of 12 patients. *J Hand Surg Am* 2019;44(6):521.e1-521.e11. <https://doi.org/10.1016/j.jhssa.2018.08.019>
11. Barrera-Ochoa S, Soldado F, Rodríguez-Baeza A, Díaz-Gallardo P, Hodgson F, Corona P, et al. Vascularized humeral periosteal flap to treat lateral humeral condyle nonunion: An anatomical study and report of two successfully-treated pediatric cases. *Microsurgery* 2017;1-4:1-4. <https://doi.org/10.1002/micr.30261>
12. Szulc P, Seeman E, Duboeuf F, Sornay-Rendu E, Delmas PD. Bone fragility: failure of periosteal apposition to compensate for increased endocortical resorption in postmenopausal women. *J Bone Miner Res* 2006;21(12):1856-63. <https://doi.org/10.1359/jbmr.060904>
13. Camilli JA, Penteadó CV. Bone formation by vascularized periosteal and osteoperiosteal grafts. An experimental study in rats. *Arch Orthop Trauma Surg* 1994;114:18-24. <https://doi.org/10.1007/BF00454730>
14. Barrera-Ochoa S, Sapage R, Alabau-Rodríguez S, Mendez-Sánchez G, Mir-Bullo X, Soldado F. Vascularized ulnar periosteal pedicled flap for upper extremity reconstruction in adults: A prospective case series of 11 patients. *J Hand Surg Am* 2022;47(1):86.e1-86.e11. <https://doi.org/10.1016/j.jhssa.2021.02.027>
15. Zaidenberg C. Pseudoartrosis recalcitrante del húmero distal: injerto óseo vascularizado del radio distal. Nueva técnica quirúrgica. *Rev Asoc Argent Ortop Traumatol* 2008;73:6-12. Disponible en: [https://www.aaot.org.ar/revista/2008/n1\\_vol73/art02.pdf](https://www.aaot.org.ar/revista/2008/n1_vol73/art02.pdf)