


Liver ectopic pregnancy

Fuentes Ruiz, Nadia Verónica; Salazar de Escolero, Aurora

 Nadia Verónica Fuentes Ruiz
Hospital San Juan de Dios, El Salvador

 Aurora Salazar de Escolero
aurorasalazarescolero@yahoo.com
Hospital San Juan de Dios, El Salvador

Alerta
Ministerio de Salud, El Salvador
ISSN-e: 2617-5274
Periodicidad: Semestral
vol. 4, núm. 1, 2021
ralerta@salud.gob.sv

Recepción: 05 Agosto 2020
Aprobación: 12 Octubre 2020
Publicación: 22 Enero 2021

URL: <http://portal.amelica.org/ameli/jatsRepo/419/4191889008/index.html>

DOI: <https://doi.org/10.5377/alerta.v4i1.10099>

Autor de correspondencia: aurorasalazarescolero@yahoo.com

Citación Recomendada:: Fuentes Ruíz NV, De Escolero A.
Embarazo ectópico hepático. Alerta. 2021;4(1):5-11

Resumen: El embarazo ectópico abdominal es el más raro de los embarazos. El saco gestacional se implanta en la pelvis o en estructuras vascularizadas como el hígado, bazo o mesenterio. El riesgo de complicación es 7 a 8 veces mayor que el riesgo de un embarazo ectópico tubárico, y es 90 veces mayor que el de un embarazo intrauterino. Por esta razón, tiene una elevada mortalidad y el diagnóstico temprano, así como, su tratamiento oportuno, salva vidas. Este caso relata la historia de una mujer de 43 años múltipara, de la zona rural, quien consultó por sensación de plenitud, dolor abdominal relacionado a la ingesta de comidas grasosas y ausencia de menstruación de 7 semanas. Sin precisar un diagnóstico, presentó signos de shock hipovolémico, por tal motivo, fue referida al Hospital San Juan de Dios de San Miguel, donde fue atendida en máxima urgencia, se hizo el diagnóstico de embarazo ectópico hepático roto y se realizó cirugía de emergencia en conjunto con cirugía general. Se le extirpó el lóbulo hepático derecho que contenía el embarazo y luego se le colocó un parche de epiplón. El manejo en unidad de cuidados intensivos tuvo buen término, a pesar de la inestabilidad hemodinámica que presentó.

Palabras clave: Embarazo, embarazo ectópico, hígado.

Abstract: Ectopic abdominal pregnancy is the rarest of all kind of pregnancies. The gestational sac is implanted in the pelvis or in vascularized structures such as the liver, spleen or mesentery. The risk of complication is 7 to 8 times higher than a tubal ectopic pregnancy and 90 times higher than an intrauterine pregnancy. For this reason, it has a high mortality rate and early diagnosis and timely treatment save lives. This clinical case it's about a 43-year-old multiparous woman from the rural area, who consulted for a sensation of fullness, diffuse abdominal pain related to the ingestion of fatty foods and absence of menstruation for 7 weeks. without specifying a diagnosis, the patient presented signs of hypovolemic shock, for which she was referred to the San Juan de Dios Hospital in San Miguel, where she was treated urgently, performing a diagnostic of ripped ectopic hepatic pregnancy requiring an emergency surgery along with a general surgery. The right lobe of the liver that contained the pregnancy was removed and then an omentum patch was placed. The intensive care management was accomplished, yet the homodynamic instability presented.

Keywords: Pregnancy, ectopic pregnancy, liver.

INTRODUCCIÓN

El término ectópico proviene de la palabra griega «ektopos», que significa fuera de lugar. Por ende, se define embarazo ectópico (EE) como aquel embarazo donde el ovocito fecundado se implanta en un lugar distinto al endometrio de la cavidad uterina¹.

El EE es el resultado de una imperfección en la fisiología reproductiva humana que permite que el embrión se implante y madure fuera de la cavidad endometrial. Sin un diagnóstico y tratamiento oportuno, un EE puede convertirse en una situación que amenaza la vida^{2,3,4,5}. Conocido como el gran simulador en ginecología, constituye un trastorno que puede causar la muerte de la mujer que lo padece y el producto de la concepción casi siempre se pierde⁶.

Los EE se pueden clasificar por su ubicación y frecuencia así: embarazo tubárico que representa un 95 % a 98 % de los casos; embarazo cornual en un 3 %; y los embarazos ováricos, embarazo abdominal (hígado, bazo y mesenterio) y los cervicales que juntos constituyen el 1 % (Figura 1). Los embarazos abdominales con frecuencia se implantan en estructuras vasculares como órganos abdominales, epiplón y vasos pélvicos.

Los EE además, pueden clasificarse según el origen, en primarios y secundarios. Los primeros ocurren cuando ambas trompas y ovarios son normales, no existen fístulas útero peritoneales y el embarazo está asociado exclusivamente a la superficie peritoneal, sin relación con la fimbria tubárica. En estos casos el fondo de saco de Douglas y la pared posterior uterina constituyen los sitios más comunes de implantación primaria. Esta forma de embarazo es la que con mayor frecuencia se asocia con fetos viables o a término, en cavidad abdominal⁴.

Los EE secundarios se deben en su mayoría, a ruptura de un embarazo tubárico u ovárico, que migra y logra implantarse en otro tejido vascularizado de la cavidad abdominal⁴.

Algunos de los factores predisponentes del embarazo abdominal son la multiparidad, la edad mayor a 30 años, la historia de infertilidad, el embarazo tubárico previo, la cirugía pélvica, la raza afrodescendiente, la historia de abortos previos, el uso de dispositivos intrauterinos, la endometriosis y las anomalías congénitas. También se ha implicado a la salpingitis, a las enfermedades de transmisión sexual y a las secuelas de la cirugía tubárica^{2,3,4,8,9,10,11}.

Para diagnosticar un embarazo abdominal primario, se deben cumplir los criterios de Studdiford: 1) Ambas trompas y ovarios deben estar en condiciones normales, sin evidencia de lesión reciente; 2) no debe haber evidencia de fístula uteroperitoneal; y 3) el embarazo debe relacionarse exclusivamente con la superficie peritoneal en un estadio bastante temprano, para excluir una implantación secundaria^{4,9,10,11,12}.

El embarazo abdominal es una variante rara del EE, que se desarrolla en la cavidad abdominal y generalmente se asocia con una alta tasa de morbimortalidad materna y fetal. Sus complicaciones pueden ser devastadoras e incluyen la hemorragia masiva secundaria a coagulación intravascular diseminada (CID) y muerte fetal asociada con desprendimiento de la placenta, o la infección con formación de un absceso. El riesgo de muerte materna por embarazo abdominal es 7,7 veces mayor en relación al embarazo ectópico tubárico y 90 veces mayor que en un embarazo normal. Es un fenómeno raro (se calcula que ocurre una vez cada 20 000 embarazos), a consecuencia de un embarazo abdominal⁴.

El embarazo ectópico abdominal es el segundo más raro después del cornual. La implantación abdominal es un reto para la ginecoobstetricia, debido a la escasa incidencia y experiencia que existe para su atención. Sin

NOTAS DE AUTOR

aurorasalazarescolero@yahoo.com

embargo, todas estas complicaciones se pueden disminuir realizando un diagnóstico temprano por medio de ultrasonografía, tomografía computarizada o resonancia magnética.

Los embarazos abdominales se interrumpen al momento del diagnóstico. En El Salvador, según los datos que reporta el Sistema de Morbimortalidad en la Web (SIMMOW) se presentaron a nivel nacional 2176 casos de embarazo ectópico en los años del 2015 al 2019. En ese mismo período, el Hospital San Juan de Dios de San Miguel registró 224 casos.

La importancia del caso que se presenta se debe a su baja incidencia a nivel mundial, y por el reto que representa en la ginecología el poder hacer un diagnóstico oportuno. Por tanto, el objetivo de este informe es dar a conocer el caso y promover la sospecha clínica y su referencia oportuna para estudio.

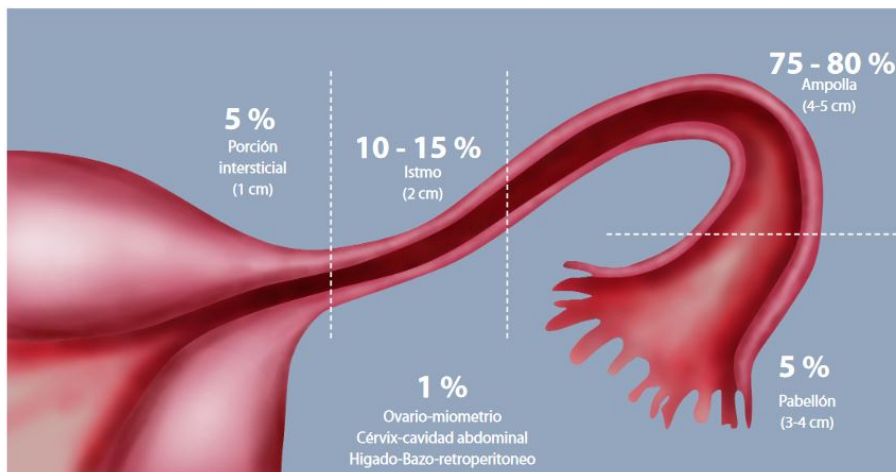


FIGURA 1
 Clasificación de los embarazos ectópicos según frecuencia de localización.
 Ilustración Edwin López Morán adaptado de Dr. José Terán. Dávila

PRESENTACIÓN DEL CASO

Presentación del caso

Se presenta el caso de una mujer de 43 años, procedente del Cantón El Porvenir, San Miguel, con historia obstétrica de haber tenido 3 gestaciones y 2 partos. Que manifiesta ausencia de menstruación hacía 7 semanas y 1 día, y decide consultar a un hospital periférico el día 9 de abril de 2016. En este centro relata historia de 3 semanas de inicio de dolor abdominal de características difusas, con sensación de plenitud gástrica, que se relacionaba a la ingesta de comidas grasosas y se acompañaba de náuseas ocasionales. A la paciente se le realizó una prueba de embarazo en orina, cuyo resultado fue positivo.

Por la sospecha de cólico de origen biliar para estudio, se decidió el ingreso hospitalario. En la ultrasonografía pélvica, no se observaron signos de embarazo intra ni extra uterino; en la ultrasonografía abdominal se reporta una lesión de lóbulo hepático derecho, que sugiere ser un quiste complejo o una lesión metastásica única de origen primario desconocido; además, en los resultados de laboratorio, presentó una elevación de las pruebas hepáticas.

Después de 5 días de estancia intrahospitalaria, mientras se le realizaban los estudios para identificar su diagnóstico; la paciente presentó aumento de dolor abdominal de características difusas, piel pálida, hipotensión arterial severa, lipotimia a la deambulación; y por no tener un diagnóstico establecido, se refirió al Hospital Regional San Juan de Dios de San Miguel el 14 de abril.

La paciente llegó al hospital en estado consciente y con buena orientación; en el examen físico se identificó palidez marcada, tensión arterial de 70/40 mmHg y taquicardia. Dentro de los antecedentes personales,

manifestó que se le realizaron dos cesáreas previas, la última hacía 6 años y refería el uso de anticonceptivos inyectables trimestrales (Tabla 1).

TABLA 1
Exámenes tomados en máxima urgencia del Hospital San Juan de Dios de San Miguel

Tabla 1. Exámenes tomados en máxima urgencia del Hospital San Juan de Dios de San Miguel

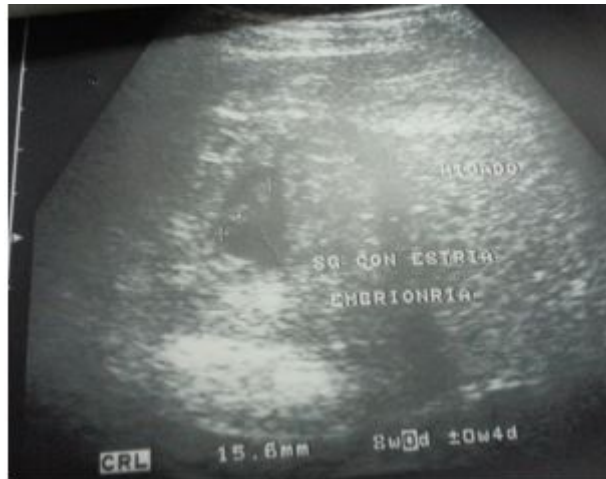Exámenes	Resultado	Exámenes	Resultados
Hemoglobina	7,6 gr	Cloro	102 mEq/L
Hematocrito	21,8 %	Bilirrubina total	1,2 mg/dL
Glóbulos blancos	17 980 x mm ³	Glucosa	132 mg/dL
Neutrófilos	90,50%	Bilirrubina directa	0,5 mg/dL
Linfocitos	7,10%	Amilasa	37 U/L
Plaquetas	304 000/mm ³	Sodio	136 mEq/L
Potasio	3,8 mEq/L	Lipasa	110 U/L
AST	255 U/L	Creatinina	0,8 mg/dL
ALT	236 U/L	Fosfatasa alcalina	38 U/L
BUN	9 mg/dL	Albúmina	2,6 mg/dL
Bilirrubina indirecta	0,7 mg/dL	Proteínas Totales	3,6 g/dL

Diagnóstico clínico

Al realizar el examen físico del abdomen se encontró sensibilidad dolorosa a la palpación superficial y profunda en toda la región abdominal, con un signo de rebote positivo. En el examen ginecológico no se encontró ninguna anormalidad, por lo que se decide realizar otra ultrasonografía.

La segunda ultrasonografía pélvica y abdominal que se le realizó, describió el útero de bordes regulares, de paredes homogéneas, que medía 8,4 x 5,2 x 6,0 cm. En la cavidad endometrial no se observó saco gestacional intrauterino y se describió un endometrio de 10 mm. El ovario derecho medía 2,8 x 2,7 cm y el ovario izquierdo presentaba una imagen hipocogénica de 4,3 cm, con paredes finas, de aspecto quístico y abundante líquido libre en cavidad. Al realizar la exploración abdominal se observó, a nivel del lóbulo hepático derecho, una imagen que recordaba a un saco gestacional con una estría embrionaria, y un embrión que tenía una distancia de la coronilla a la rabadilla (CRL) de 15 mm y que se correspondía a unas 8 semanas de gestación. No se identificó latido cardíaco.

El diagnóstico ultrasonográfico fue embarazo ectópico roto, sugiriendo que se debería considerar un embarazo ectópico abdominal hepático (Figura 2).



Ultrasonografía abdominal con saco gestacional y estría embrionaria en lóbulo hepático derecho

Intervención terapéutica

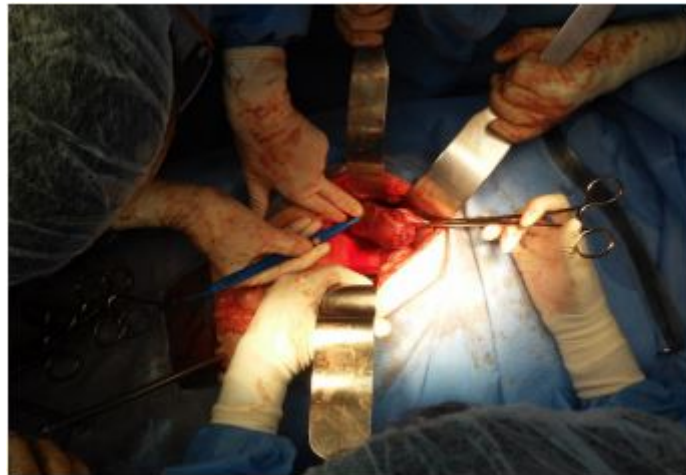
Inmediatamente se pasó a sala de operaciones y se le practicó una laparotomía exploradora con una incisión infraumbilical media, donde se encontró hemoperitoneo de más o menos 1500 ml.

El útero medía 8 cm, los ovarios y las trompas eran normales. Para mejorar la visibilidad y el abordaje quirúrgico, se prolongó la herida operatoria supraumbilical y así se encontró una tumoración en área hepática derecha que medía 7 x 6 cm (Figura 3).

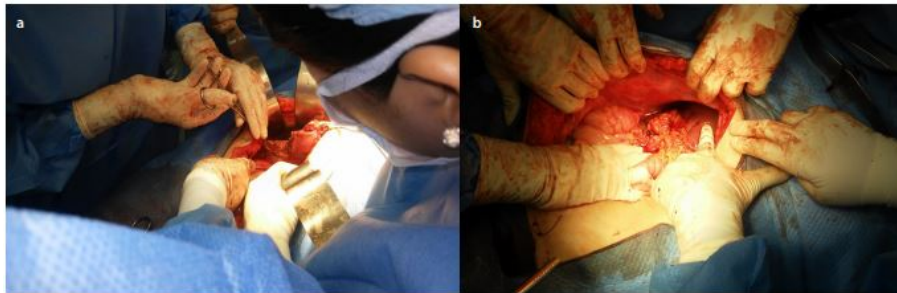
Se realizó una colecistectomía más resección hepática de asa y segmento V, con implante de epiplón. Además, se realizó la esterilización tubárica bilateral, a petición de la paciente, a quien se dejó con cierre temporal de pared abdominal. La pérdida sanguínea total se calculó de 3500 ml (Figura 4).

El reporte procedente de anatomía patológica, describió un fragmento de hígado que medía 7 x 6 x 4 cm y pesaba 70 gramos, era de color verde claro, y tenía áreas de color marrón oscuro que medían 3 x 3 cm.

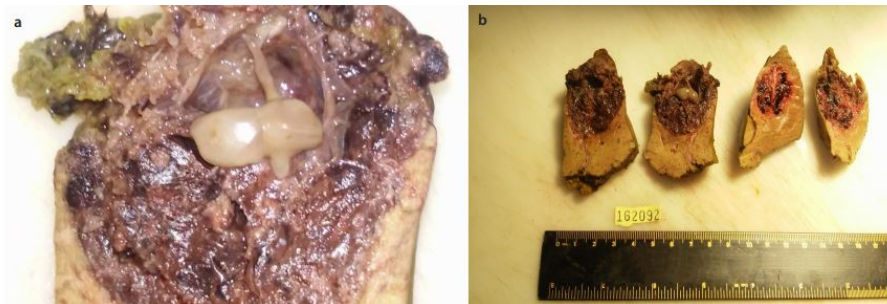
Al corte se encontró una cavidad que medía 3 x 2 x 2 cm; aquí se realizaron 12 cortes de hígado más saco gestacional, 1 corte de embrión y 3 cortes de la vesícula biliar. Se observó a través del microscopio que el hígado tenía vellosidades coriales, con trofoblasto activo, membranas coriónicas y hemorragia. Además, se observó un embrión necrosado (Figura 5).



EMBARAZO ECTÓPICO ROTO LOCALIZADO EN SEGMENTOS 5 Y 6 DEL HÍGADO
Embarazo ectópico roto localizado en segmentos 5 y 6 del hígado



Extirpación del lóbulo hepático derecho y colocación de parche de epiplón



Cortes de anatomía patológica

Evolución clínica

A las 48 horas se realizó el cierre definitivo de la pared abdominal. La paciente permaneció ingresada en el área de cuidados intensivos, donde presentó inestabilidad hemodinámica, que se logró revertir con tratamiento médico. Se dió egreso hospitalario a los 12 días, sin secuelas para la paciente, ni otras complicaciones. Posteriormente se dejó cita en consulta externa para continuar el seguimiento médico.

DISCUSIÓN DEL CASO

Los factores de riesgo que presentó la paciente fueron la multiparidad, la edad materna y los métodos anticonceptivos con progestágenos. En el interrogatorio, no se logró precisar si existió falla del método de planificación o si la paciente recordaba la última vez de su uso. En el examen físico, tampoco se identificaron anomalías anatómicas a nivel pélvico. Este caso cumplía los criterios ya descritos por Studdiford; ambas trompas y ovarios estaban en condiciones normales, sin evidencia de lesión reciente; no tenía fístula uteroperitoneal, y el embarazo estaba relacionado exclusivamente con la superficie peritoneal y en un estadio bastante temprano; esto excluye una implantación secundaria. Lo que se confirmó con los hallazgos quirúrgicos y el reporte de anatomía patológica para este caso.

Los embarazos abdominales se cree que son el resultado de la implantación secundaria de un embarazo tubárico abortado o resultado de la fecundación intraabdominal del óvulo, que a través de los movimientos peristálticos de las asas intestinales puede desplazarse e implantarse en cualquier tejido con suficiente vascularización para nutrirse⁷. En el caso de la paciente, ese óvulo fecundado recorrió la cavidad abdominal hasta implantarse en el hígado. Sin embargo, al no ser este un tejido elástico y empezar a crecer el embarazo, como resultado, se rompe su cápsula, ocasionando dolor y shock hipovolémico.

Es importante considerar un diagnóstico precoz con un manejo quirúrgico complejo y multidisciplinario, que fue lo que logró salvar la vida de la paciente. En este informe, por la edad de la paciente y a pesar del uso de anticonceptivos, no se debe descartar un embarazo, ni confundir la amenorrea con el inicio de la menopausia.

El diagnóstico requiere un alto grado de sospecha, ya que la historia clínica, el examen físico, los resultados de laboratorio y la ultrasonografía suelen ser inespecíficos. Sin embargo, esta última, puede hacer plantear el diagnóstico al encontrar un feto y su placenta fuera del útero, aunque en ocasiones puede omitir el diagnóstico e incluso ser desorientador, como fue el caso de la primera ultrasonografía realizada. Se debe tomar en cuenta que por diferentes causas podría haber un subregistro de embarazos ectópicos en general.

El diagnóstico es generalmente tardío, en su mayoría es un hallazgo intraoperatorio. Solo del 10 al 30 % llega a cirugía con diagnóstico preoperatorio de embarazo abdominal, debido básicamente a la falta de familiaridad del ginecobstetra con este tipo de casos, por la baja frecuencia de los mismos. Sin embargo, hay varios elementos que pueden llevar a sospechar o a diagnosticar esta afección.

Al no existir signos específicos, y ante la ausencia de imágenes características en la ultrasonografía, se hace indispensable la laparotomía exploradora, que da la posibilidad de hacer un diagnóstico y tratamiento lo antes posible^{4,13,14}.

Dentro de las opciones de manejo, se encuentra el manejo expectante, que consiste en el monitoreo, hasta la recuperación, es una buena opción para algunos embarazos ectópicos, así como para embarazos de localización desconocida. El manejo expectante consiste en monitorizar a la mujer hasta que se recupere (hasta que el nivel de hCG caiga por debajo de 2IU/L). El seguimiento debe ser intensivo, cada día al inicio y después semanalmente hasta que el nivel de hCG retorne a lo normal.

En el tratamiento médico, puede utilizarse el metrotexate, un antimetabolito que actúa en células activas proliferativas, incluyendo tejido trofoblástico. La dosis utilizada de metrotexate en el embarazo ectópico es 50mg/m² o 1mg/kg^{8,15,16,17}. Este puede administrarse de forma local (guiado por laparoscopia o ecografía) o inyectarlo por vía intramuscular. Para optar a este tratamiento, la paciente tiene que estar estable y debe tratarse de un embarazo abdominal no complicado^{4,5,6}.

Cuando no existen signos clínicos específicos, y hay ausencia de imágenes características por ultrasonografía o una paciente hemodinámicamente inestable, se hace indispensable la laparotomía exploradora, que da la posibilidad de hacer un diagnóstico y tratamiento lo antes posible. Se debe mencionar que el éxito de este caso también depende del manejo multidisciplinario con cirugía general y medicina interna.

Para el tratamiento quirúrgico las guías del Royal College of Obstetricians and Gynaecologists (RCOG) recomiendan la vía laparoscópica sobre la laparotomía en pacientes hemodinámicamente estables que requieren cirugía. Los procedimientos laparoscópicos se asocian con menores tiempos quirúrgicos, menos sangrado intraoperatorio, menor estancia hospitalaria y menores requerimientos de analgesia. El tratamiento quirúrgico de emergencia suele reservarse para aquellas pacientes hemodinámicamente inestables o con un cuadro complicado^{4,5,6,7}, como fue el caso presentado.

Entre las complicaciones que se describen en las pacientes con embarazo ectópico abdominal se incluyen los abscesos pélvicos, peritonitis y sepsis causados por restos de tejido trofoblástico retenido⁶.

Aspectos éticos

Se resguardaron todos los aspectos de confidencialidad de la paciente.

CONCLUSIÓN

El diagnóstico de embarazo ectópico abdominal requiere un alto grado de sospecha clínica y el apoyo de confirmación o descarte de embarazo con una prueba de gonadotropina coriónica humana (HCG) cuantitativa. Así como complementar estudio por imágenes. Siempre se debe considerar el diagnóstico de embarazo ectópico en mujeres en edad reproductiva con abdomen agudo con o sin factores de riesgo como un diagnóstico diferencial, pues según se describe, tiene una alta mortalidad por el cuadro de hemorragia severa, siendo considerado una verdadera emergencia obstétrica que presenta complicaciones graves. De ahí el interés de afinar el diagnóstico temprano para poder dar el manejo oportuno y salvar la vida de la paciente.

El abordaje quirúrgico, en este caso, ante el diagnóstico y la presentación aguda fue la laparotomía exploratoria, al ser la forma más directa e inmediata para resolver el cuadro que presentó la paciente. Se debe brindar educación a la paciente sobre este importante antecedente, pues no se puede tener certeza de que vuelva a suceder. Sin embargo, en este caso se realizó un método de planificación familiar definitivo como la esterilización tubárica bilateral.

AGRADECIMIENTO

Al equipo de turno de ginecología, cirugía y obstetricia crítica del Hospital San Juan de Dios por su apoyo incondicional en el manejo multidisciplinario de esta paciente.

También al comité de investigación del hospital por su apoyo al proporcionarnos los datos estadísticos

FINANCIAMIENTO

El estudio fue financiado por los investigadores.

REFERENCIAS BIBLIOGRÁFICAS

1. Sá de Oliveira A, García A, Silva D. Embarazo ectópico abdominal: Dificultad en el diagnóstico. A propósito de un caso. *Revista de Obstetricia y Ginecología de Venezuela*. septiembre de 2016;76(3):295-9. Disponible en: http://ve.scielo.org/scielo.php?script=sci_arttext&pid=S0048-77322016000400009&lng=es

2. Bonfante Ramírez E, Bolaños Ancona R, Simón Pereyra L, Juárez García L, García-Benitez CQ. Abdominal pregnancy, institutional experience. *Ginecol Obstet Mex.* 1998;66:287-9. Disponible en: <https://pubmed.ncbi.nlm.nih.gov/9737070/>
3. Matos Quiala HA, Rodríguez Lara O, Estrada Sánchez G, Martínez Enfedaque M, Saap Nuño A, Osorio Rodríguez M, et al. Caracterización de embarazo ectópico. *Revista Información Científica.* 2018;97(6):1100-10. Disponible en: <http://www.revinfscientifica.sld.cu/index.php/ric/article/view/2174>
4. López-Luque PR, Bergal-Mateo GJ, LópezOlivares MC. Ectopic pregnancy: Its current interest in Primary Health Care. *Semergen.* 2014;40(4):211-7. Disponible en: DOI: 10.1016/j.semerg.2013.11.007
5. Bravo O, Francisco M. Embarazo ectópico en el abdomen agudo obstétrico estudio realizado en el Hospital Gineco Obstétrico Enrique C. Sotomayor en los años 2014 y 2015. Universidad de Guayaquil. Facultad de Ciencias Médicas. Carrera de Medicina; 2016. Disponible en: <http://repositorio.ug.edu.ec/handle/redug/35305>
6. Pérez JMV, Hernández LO, Mora OP. Embarazo ectópico abdominal primario. Presentación de un caso. *MULTIMED.* 2016; 20(2):408-19. Disponible en: <http://www.revmultimed.sld.cu/index.php/mtm/article/view/158>
7. Vargas-Hernández VM, Hernández Fierro MJR, Ventura Quintana V, Tovar Rodríguez JM. Embarazo ectópico abdominal, presentación de un caso y revisión de la literatura. *Revista chilena de obstetricia y ginecología.* 2017;82(3):338-44. DOI: 10.4067/s0717-75262017000300338.
8. Samamé P, Bernardo M. Características clínicas, laboratoriales, epidemiológicas y ecográficas de pacientes con respuesta al tratamiento con Metrotexate en embarazo ectópico, 2014 – 2018. Universidad Nacional Pedro Ruiz Gallo. 2019; Disponible en: <http://repositorio.unprg.edu.pe/handle/UNPRG/4908>
9. León Cid I, Rodríguez Iglesias G, Segura Fernández A, Atienza Barzaga AM. Embarazo ectópico abdominal con implantación en el hígado. *Revista Cubana de Medicina Militar.* 2011;40(3-4):302-10. Disponible en: http://scielo.sld.cu/scielo.php?script=sci_arttext&pid=S0138-65572011000300013&lng=es.
10. Escobar-Vidarte MF, Caicedo-Herrera G, Solarte-Eraza JD, Thomas-Pérez LS, Dávalos-Pérez DM, López-Tenorio J, et al. Embarazo ectópico abdominal avanzado: reporte de casos y revisión de la literatura. *Rev Colomb Obstet Ginecol.* 2017;68(1):71. DOI: 10.18597/rcog.2983
11. Drullet Duran L, Hernández Carcasses ME, Iznaga Brooks O, Drullet Duran L, Hernández Carcasses ME, Iznaga Brooks O. Embarazo ectópico abdominal. Presentación de un caso y revisión de la literatura. *Revista Información Científica.* 2019;98(4):540-52. Disponible en: http://scielo.sld.cu/scielo.php?script=sci_arttext&pid=S1028-99332019000400540&lng=es
12. Esquerria BRP, Ballano IG, Lanaspá LB, Dodorico LG, Salinas MC, Sanz MÁA. Embarazo extrauterino abdominal. *Revista Cubana de Obstetricia y Ginecología.* 2016 ;42(1). Disponible en: <http://www.revginecobstetricia.sld.cu/index.php/gin/article/view/44>
13. Santana T, Estepa J, Rafael-Truy B. Embarazo ectópico abdominal. Presentación de un caso. *Medisur.* 2012;10(5): 429-433. Disponible en: http://scielo.sld.cu/scielo.php?script=sci_arttext&pid=S1727-897X2012000500017&lng=es.
14. Alarcón J, Basagoitia O. Prevalencia de embarazo ectópico y sensibilidad-especificidad de la ultrasonografía transabdominal. *Revista Del Instituto Médico Sucre.* 2019;82(145), 26-33. Disponible en: <https://revistas.usf.x.bo/index.php/ims/article/view/299>
15. Hu LH, Sandoval VJ, Hernández SAG, Vargas MJ. Embarazo ectópico: Revisión bibliográfica con enfoque en el manejo médico. *Rev Clin Esc Med.* 2019;9(1):28-36. Disponible en: <https://www.medigraphic.com/cgi-bin/new/resumen.cgi?IDARTICULO=87031>
16. Wu XC. Metotrexate en embarazo ectópico. *Revista Médica.* 2018;2(05):19-23. Disponible en: <https://www.medigraphic.com/pdfs/sinergia/rms-2017/rms175d.pdf>
17. Pantoja-Garrido M, Cabezas-Palacios MN, Tato-Varela S. Multidose treatment of methotrexate in cornual ectopic pregnancy. *Ginecol Obstet Mex.* 2017;84(05):319-23. Disponible en: <http://pubmed.ncbi.nlm.nih.gov/27476254/>