



Revista de la Asociación Argentina de Ortopedia y Traumatología

ISSN: 1852-7434

publicaciones@aaot.org.ar

Asociación Argentina de Ortopedia y Traumatología  
Argentina

Rellán, Ignacio; Gallucci, Gerardo L.; Boretto, Jorge G;  
Donndorff, Agustín; Zaidenberg, Ezequiel E; De Carli, Pablo  
**Bloqueo óseo metafisario de radio y fijación estable en  
seudoartrosis de polo proximal de escafoides sin necrosis**

Revista de la Asociación Argentina de Ortopedia y  
Traumatología, vol. 84, núm. 1, 2019, -Marzo, pp. 46-54  
Asociación Argentina de Ortopedia y Traumatología  
Argentina

DOI: <https://doi.org/10.15417/issn.1852-7434.2019.84.1.786>

- ▶ Número completo
- ▶ Más información del artículo
- ▶ Página de la revista en [redalyc.org](http://redalyc.org)



# Bloqueo óseo metafisario de radio y fijación estable en pseudoartrosis de polo proximal de escafoides sin necrosis

Ignacio Rellán, Gerardo L. Gallucci, Jorge G. Boretto, Agustín Donndorff, Ezequiel E. Zaidenberg, Pablo De Carli

Sector de Cirugía de Mano y Miembro Superior, Instituto de Ortopedia y Traumatología  
"Dr. Prof. Carlos E. Ottolenghi", Hospital Italiano de Buenos Aires, Ciudad Autónoma de Buenos Aires, Argentina

## RESUMEN

**Objetivo:** Reportar la tasa de consolidación y los resultados de una serie de 22 pacientes con pseudoartrosis del polo proximal del escafoides tratados con un bloqueo óseo metafisario asociado a un tornillo autocompresivo anterógrado. **Materiales y Métodos:** Serie prospectiva de pacientes con pseudoartrosis del polo proximal del escafoides en quienes se constató un sangrado intraoperatorio en ambos fragmentos. Se excluyó a los pacientes con desplazamiento, cambios degenerativos, fragmentación del polo proximal, cavitación del foco, pérdida de altura, necrosis y aquellos con inestabilidad carpiana. Se tomaron radiografías e imágenes por tomografía computarizada para evaluar su consolidación; se registraron la movilidad y la fuerza de puño, y los pacientes completaron una escala analógica visual para dolor en reposo, dolor en actividad, estado subjetivo funcional y el cuestionario DASH. **Resultados:** La serie incluyó 18 pacientes. Diecisiete presentaron consolidación. El seguimiento promedio fue de 22 meses y la movilidad final promedio fue: flexión 87%, extensión 84%, desviación radial 78%, desviación cubital 84% y fuerza de puño 85%. El puntaje promedio de la escala analógica visual fue 0 para dolor en reposo; 2, para dolor en actividad y 9 para función, en tanto que el puntaje DASH promedio fue de 8. **Conclusiones:** Con esta técnica confiable y sencilla, obtuvimos una tasa de consolidación del 95% y un muy buen resultado funcional. El bloqueo óseo metafisario asociado a un tornillo anterógrado constituye una alternativa válida y eficaz para tratar la pseudoartrosis del polo proximal del escafoides, vital en pacientes cuidadosamente seleccionados.

**Palabras clave:** Escafoides; polo proximal; pseudoartrosis.

**Nivel de Evidencia:** IV

## Radial metaphyseal core decompression and stable fixation of proximal pole scaphoid nonunion without osteonecrosis

### ABSTRACT

**Objective:** To report the consolidation rate and the outcomes of a series of 22 patients with proximal pole scaphoid nonunion treated with a metaphyseal core decompression and an anterograde self-compressing screw. **Methods:** We present a prospective series of patients with proximal pole scaphoid nonunion and confirmation of intraoperative bleeding in both fragments. Patients presented with displacement, degenerative changes, proximal pole fragmentation, cavitation at the fracture site, reduced bone length, and necrosis, as well as those with carpal instability, were excluded. X-rays and computed tomography scans were performed to assess consolidation; range of motion and grip strength were recorded, and patients completed a visual analogue scale for pain at rest, pain during activity, and subjective functional status, as well as a DASH (Disabilities of the Arm, Shoulder and Hand) questionnaire. **Results:** Eighteen patients were included. Union was observed in 17 patients. The average follow-up time was 22 months and the average final range of motion was as follows: 87% for flexion, 84% for extension, 78% for radial deviation, 84% for ulnar deviation, and 85% for grip strength. The average score on the visual analogue scale was 0 point for pain at rest, 2 for pain during activity, and 9 for function, while average DASH score was 8. **Conclusions:** Using this simple and reliable technique, we obtained 95% union and very good functional results. Metaphyseal core decompression with an antegrade screw is a valid and effective alternative for the treatment of proximal pole scaphoid nonunion in carefully selected patients.

**Key words:** Scaphoid; proximal pole: nonunion.

**Level of Evidence:** IV

Recibido el 3-11-2017. Aceptado luego de la evaluación el 25-11-2018 • Dr. IGNACIO RELLÁN • ignacio.rellan@hospitalitaliano.org.ar 

**Cómo citar este artículo:** Rellán I, Gallucci GL, Boretto JG, Donndorff A, Zaidenberg EE, De Carli P. Bloqueo óseo metafisario de radio y fijación estable en pseudoartrosis de polo proximal de escafoides sin necrosis. *Rev Asoc Argent Ortop Traumatol* 2019;84(1):46-54. <http://dx.doi.org/10.15417/issn.1852-7434.2019.84.1.786>

## INTRODUCCIÓN

La pseudoartrosis del polo proximal del escafoides (SPPE) constituye un problema de difícil solución, que se debe a las características intrínsecas de la porción proximal de este hueso. Por un lado, su pequeño tamaño puede dificultar su fijación y así imposibilitar una estabilización rígida. Al estar sumergido en líquido sinovial, su capacidad de consolidación está amenazada. Sumado a esto, el pobre aporte vascular que su irrigación retrógrada le proporciona limitaría las posibilidades de consolidación del escafoides a este nivel.<sup>1</sup> En tercer lugar, la inestabilidad carpiana que puede suceder a este tipo de pseudoartrosis conspiraría también contra las posibilidades de consolidación y puede evolucionar a una artrosis postraumática.<sup>1,2</sup>

En un principio, la SPPE se trató mediante resección simple del polo proximal o resección y colocación de diversos tipos de espaciadores o prótesis, todos estos procedimientos obtuvieron pobres resultados. Posteriormente el tratamiento de este cuadro se centró en reconstruir el escafoides fracturado a través de un estímulo biológico, tanto osteogénico, como vascular, y proporcionarle estabilidad mecánica a los fragmentos escafoideos. Con este fin, se incorporó el uso de injertos óseos (vascularizados o no), fijados mediante clavijas o tornillos.

Las vías de acceso más utilizadas para la fijación interna del escafoides con tornillos autocompresivos son la vía volar y la dorsal. Esta última facilita el posicionamiento del tornillo en el centro de la porción proximal, aumentando así la compresión entre ambos fragmentos, sin comprometer su aporte vascular, siempre y cuando se respeten los capilares que ingresan a través del tubérculo distal y en el cuello dorsal del escafoides.<sup>3</sup>

Si bien, hoy en día, es clara la ventaja de utilizar injertos óseos vascularizados en pacientes con SPPE asociado a necrosis, esta indicación sería un poco más discutida en aquellos pacientes que tienen un polo proximal vital. Este tipo de cirugía tiene como desventaja la necesidad de un entrenamiento específico y un equipamiento adecuado que no siempre están disponibles.

En 2001, Illarramendi y cols.<sup>4</sup> reportaron la técnica del bloqueo óseo metafisario (BOM) para tratar la enfermedad de Kienböck, con buenos resultados clínicos finales. Si bien aún no se ha logrado demostrar la forma en que este sencillo gesto quirúrgico actuaría, sus resultados en el tratamiento de esa enfermedad son bien conocidos. Probablemente dicho procedimiento produciría un cambio vascular regional mediado por alguna citocina que mejoraría la vascularización en la zona de la muñeca, produciendo, por algún mecanismo desconocido, una “tormenta vascular” en la zona.<sup>4</sup>

En 2005, se diseñó un protocolo de tratamiento de las SPPE sin colapso carpiano ni necrosis avascular. Fue aprobado por el Comité de Ética de nuestra institución y consiste en una combinación de dos técnicas: fijación anterógrada con tornillo autocompresivo sin cabeza para su estabilización mecánica y un bloqueo o una descompresión óseos metafisarios para el estímulo vascular y de consolidación.

El objetivo de esta publicación es reportar la tasa de consolidación con valoraciones objetivas y subjetivas de una serie de pacientes con diagnóstico de SPPE tratados con fijación anterógrada utilizando un tornillo canulado autocompresivo asociado a un BOM.

## MATERIALES Y MÉTODOS

Se diseñó un protocolo para tratar a los pacientes con diagnóstico de SPPE operados en nuestro Servicio. Se consideró pseudoartrosis a toda fractura del polo proximal del escafoides que, a las 12 o más semanas de evolución, no presentara signos de consolidación evidente o con signos de pseudoartrosis en radiografías o imágenes de tomografía computarizada, cualquiera fuera el tiempo transcurrido desde la fractura. Se utilizó la clasificación de Herbert<sup>5</sup> para definir el tipo de pseudoartrosis y la clasificación de Schernberg<sup>6</sup> para la localización del trazo de pseudoartrosis considerándose como polo proximal a los tipos I y II. Además, se evaluó la movilidad posoperatoria final medida con un goniómetro y expresada como porcentaje respecto de la muñeca contralateral y la fuerza de puño registrada mediante un dinamómetro de Jamar (Patterson Medical Co, Bolingbrook, IL, EE.UU.) expresada también como porcentaje respecto de la mano contralateral.

Se incluyó a todos los pacientes con SPPE y sin signos radiográficos o tomográficos de osteonecrosis y en los que se constató un sangrado intraoperatorio en ambos fragmentos con el manguito hemostático sin presión. Los casos estudiados con resonancia magnética preoperatoria mostraban cambios de señal compatible con edema o isquemia del hueso, pero sin necrosis.

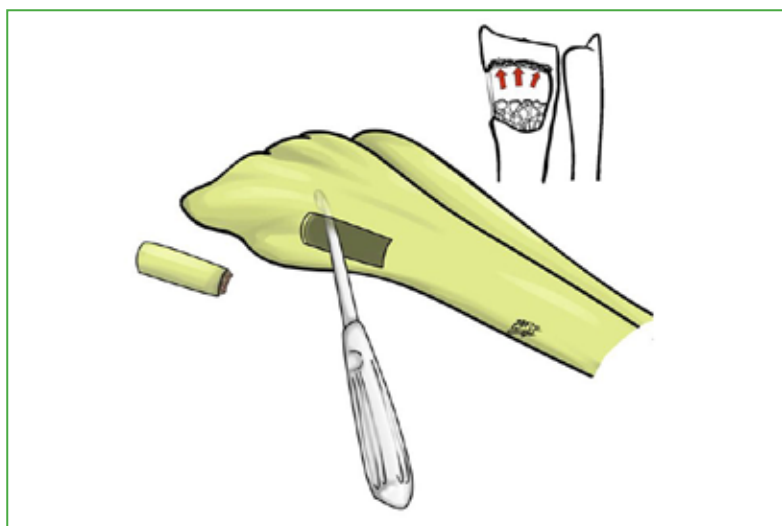
Se excluyó a los pacientes que presentaban cambios degenerativos, fragmentación o conminución del polo proximal, cavitación del foco que abarcara toda la superficie transversa del escafoides, pérdida de altura, a aquellos con inestabilidad carpiana secundaria a la pseudoartrosis (inestabilidad dorsal/volar del segmento intercalado) y aquellos con un seguimiento <6 meses.

## Técnica quirúrgica

Se colocó al paciente en decúbito supino. Bajo anestesia regional, se abordó el escafoides desde la vía dorsal a través de una incisión de 2 cm de largo ubicada entre el segundo y el cuarto compartimento extensor y 1 cm distal al tubérculo de Lister. Se realizó una capsulotomía sobre el lado cubital del segundo compartimento extensor, teniendo especial cuidado de respetar el ligamento escafolunar dorsal. Se identificó el foco de pseudoartrosis y se resecó la fibrosis. Se observó buen sangrado petequiral en el polo proximal frente al raspado con el manguito hemostático desinflado. Posteriormente se ubicó la muñeca en flexión máxima y desviación cubital y, bajo control radioscópico, se colocó un tornillo canulado en el centro del polo proximal, hundiendo su cabeza en el hueso subcondral y confirmando la ausencia de protrusión a nivel de la articulación radio-escafoidea. En los primeros casos, se utilizaron tornillos de 2,3 canulados de esponjosa (Synthes®) y, en los pacientes más actuales, tornillos de 2,0 canulados sin cabeza de doble espira (Osteomed®).

Luego de efectuar lavados profusos y una hemostasia prolija, se procedió al cierre de la cápsula. En los primeros casos, el BOM se realizó entre el segundo y cuarto compartimento dorsal por la misma incisión que se utilizó para tratar el escafoides prolongándose 2 cm a proximal. En los últimos casos, el abordaje fue del mismo tamaño, aunque localizado sobre la cara lateral del radio distal, un centímetro proximal a la estiloides del radio, respetando y separando las ramas sensitivas del nervio radial (Figura 1). Una vez en el hueso cortical, se creó una ventana ósea de 1 cm de lado en la metafisis a través de la cual se impactó el hueso esponjoso ubicado desde la osteotomía hacia las otras tres corticales –dorsal, ventral y cubital– con especial precaución de no dañarlas.<sup>4,7</sup> Luego se desperiostizaron las corticales alrededor de la osteotomía y se cerraron las partes blandas respetando sus planos. Tras el procedimiento, se les colocó a los pacientes un yeso antebraquial. Todos fueron evaluados a las seis semanas con radiografías sin yeso. En caso de posible consolidación radiográfica, se realizó una tomografía computarizada para confirmar el diagnóstico. A aquellos pacientes sin signos de consolidación radiográfica, se les recolocó el yeso y se repitieron los estudios seis semanas más tarde. En esta instancia, se tomaron radiografías e imágenes por tomografía computarizada sin contraste para evaluar la consolidación de la pseudoartrosis.

El criterio para definir consolidación fue la desaparición del foco lítico de pseudoartrosis y ausencia de espacio entre los fragmentos con continuidad trabecular ósea entre ellos en, al menos, dos cortes tomográficos en cada uno de los tres planos.<sup>8</sup> Para la evaluación subjetiva se utilizó el cuestionario DASH validado en español, versión Argentina<sup>9</sup> y la escala analógica visual de 0 a 10 (donde 0 implica ausencia completa de dolor y 10, el máximo dolor) para describir el dolor en reposo, en actividad y la función (donde 0 implica inutilidad completa y 10, una función óptima). En el examen físico, se evaluó la presencia de molestias producidas por la osteosíntesis y de otras complicaciones. Se definió complicación como cualquier desviación de la evolución posoperatoria esperable que cause dolor, limitación funcional o que requiriese tratamiento adicional (quirúrgico o no quirúrgico).



**Figura 1.** Ilustración del radio distal que muestra la técnica del bloqueo óseo metafisario: a través de una ventana de cortical de 2 cm de largo y 1 cm de ancho, se impacta con una cureta el hueso esponjoso con especial cuidado de no dañar las corticales. (Reproducido con permiso de los autores<sup>7</sup>).

## RESULTADOS

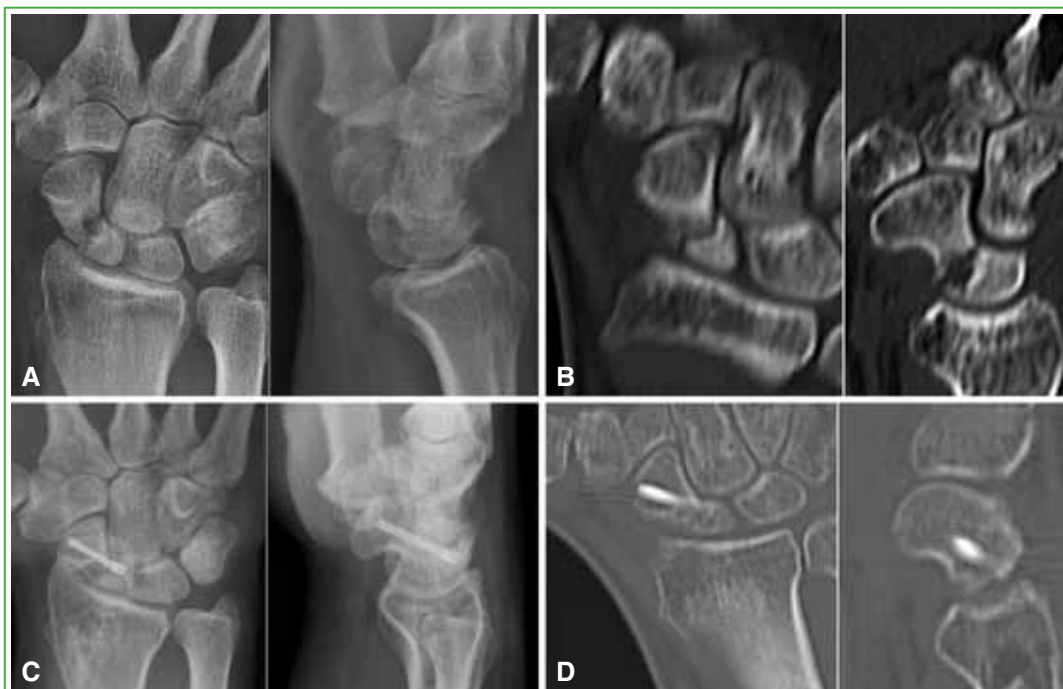Entre 2005 y 2017, 23 pacientes con diagnóstico de SPPE fueron operados en nuestra institución. Tres pacientes fueron excluidos porque se perdieron en el seguimiento y no pudieron ser contactados, otro paciente fue excluido por presentar artrosis radio-carpiana estadio SNAC 1 preoperatoria y otro caso fue excluido de la casuística por sufrir el estallido del polo proximal. Fue incluido como complicación del método analizado, pero se lo descartó del análisis de esta serie, ya que sus resultados son producto del tratamiento de salvataje y no de la técnica aquí presentada. Tres de los 18 pacientes incluidos en la serie pertenecían al tipo D1 y 15, al tipo D2 de la clasificación de Herbert.<sup>8</sup> Según la clasificación de Schernberg y cols.<sup>9</sup> todos los pacientes correspondían al tipo II (Tabla 1).

**Tabla 1.** Datos demográficos

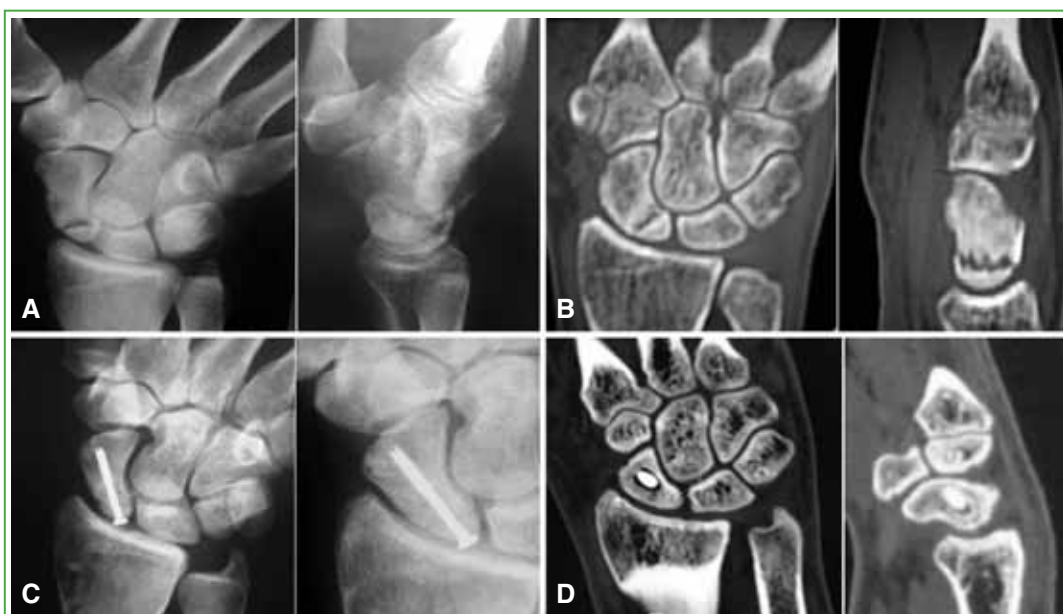Paciente	Lado	Edad (años)	Sexo	Tipo de pseudoartrosis Herbert	Tipo de pseudoartrosis Schernberg	Tiempo (meses)
1	D	30	M	D2	II	18
2	I	27	M	D2	II	12
3	I	24	M	D2	II	4
4	D	33	M	D2	II	132
5	I	34	M	D2	II	13
6	I	21	F	D2	II	6
7	D	30	M	D2	II	6
8	D	29	M	D1	II	ND
9	I	26	M	D1	II	36
10	D	20	M	D2	II	ND
11	D	35	M	D2	II	36
12	D	27	M	D2	II	ND
13	I	21	M	D1	II	3
14	I	31	M	D2	II	ND
15	I	36	M	D2	II	ND
16	D	22	M	D2	II	12
17	I	30	M	D2	II	4
18	I	23	M	D1	II	8
19	I	22	M	D2	II	10
20	I	22	M	D2	II	3
21	I	26	M	D2	II	8
22	I	29	M	D2	II	521
<b>Promedio</b>		<b>27</b>				<b>81</b>

D = derecho, I = izquierdo, M = masculino, F = femenino. ND = no disponible.

Diecisiete pacientes presentaron consolidación constatada tanto por radiografía como por tomografía computarizada (Figuras 2 y 3). El tiempo de seguimiento promedio fue de 22 meses, y la movilidad promedio comparada con la contralateral fue la siguiente: flexión 87%, extensión 84%, desviación radial 78%, desviación cubital 84% y fuerza de puño 85% (Tabla 2).



**Figura 2.** A y B. Radiografías e imágenes por tomografía computarizada que revelan una pseudoartrosis de polo proximal, de cuatro meses de evolución. C y D. Radiografías al año de la cirugía e imágenes por tomografía computarizada a los cuatro meses de la cirugía. Se observa la consolidación.



**Figura 3.** Hombre con antecedente de trauma de 10 meses de evolución. A y B. Radiografías e imágenes por tomografía computarizada preoperatorias que muestran una pseudoartrosis de polo proximal. C y D. Radiografías e imágenes por tomografía computarizada a los seis meses de la cirugía. Se observa la consolidación.

Tabla 2. Resultados

Paciente	Seguimiento (meses)	EAV Reposo	EAV Actividad	EAV Función	DASH	Flexión (%)	Extensión (%)	Desviación radial (%)	Desviación cubital (%)	Fuerza de puño (%)
1	15	0	2	9	4	84	82	83	80	83
2	38	0	0	10	2	80	79	90	86	85
3	6	2	5	8	3	75	85	66	75	78
4	54	0	0	10	0	90	78	75	79	80
5	20	2	5	8	17	85	80	85	80	90
6	19	1	1	9	1	90	85	70	82	87
7	12	0	8	7	19	100	89	76	80	133
8	32	0	0	9	0	93	79	78	100	114
9	36	0	3	9,5	5	69	88	77	89	64
10	12	0	3	9	9	114	100	100	90	100
11	32	0	1	6	18	67	44	44	57	76
12	8	0	1	10	0	97	103	100	100	95
13	10	5	3	9	30	97	75	87	92	54
14	5	0	0	9	2	98	100	57	98	63
15	12	0	2	9,5	4,5	88	77	90	93	86
16	14	0	2	8	11	94	100	80	86	78
17	4	0	0	8	2	67	125	100	80	92
18	32	1	5	9	25	75	76	40	67	66
19	14	0	1	8	7	86	85	92	86	80
20	10	1	2	9	5	81	80	83	81	85
21	23	1	0	7	6	80	78	75	73	75
22	15	0	0	7	7	84	90	85	90	80
<b>Promedio</b>	<b>19</b>	<b>1</b>	<b>2</b>	<b>9</b>	<b>8</b>	<b>86</b>	<b>85</b>	<b>79</b>	<b>84</b>	<b>84</b>

EAV = escala analógica visual.

Según la escala analógica visual, el puntaje promedio para dolor en reposo fue 0; para dolor en actividad, 2; para la función, 9, y el puntaje DASH promedio fue de 8. Un paciente (caso 13) evolucionó desfavorablemente, sin signos de consolidación, aunque sin dolor. Argumentando razones personales pospuso su cirugía de rescate para los próximos meses.

Durante el seguimiento, se presentó una sola complicación clasificada como tipo I (requerimientos de antieméticos, diuréticos o analgésicos). Dicho paciente (caso 8) sentía molestias en el sitio de entrada del tornillo asociado a dolor neuropático en la cicatriz ubicada sobre la cara lateral del radio distal a través de la cual se realizó el BOM con resolución completa en forma espontánea. De esta forma, las complicaciones en esta serie fueron tres: un paciente con estallido de su polo proximal, una pseudoartrosis y un caso de neuropatía de la rama sensitiva del nervio radial.

## DISCUSIÓN

Hasta la fecha, pocos estudios abordan esta problemática en forma específica y, en su mayoría, se focalizan en la SPPE necrótica. La diversidad de formas de definir al polo proximal del escafoides, la multiplicidad de tratamientos propuestos y los diversos criterios diagnósticos de consolidación dificultan arribar a conclusiones integrando la evidencia disponible.

En un metanálisis sobre pseudoartrosis de escafoides, Merrel y cols.<sup>10</sup> demostraron que la tasa de éxito terapéutico global para la SPPE es del 67%.<sup>10</sup> Sin embargo, esta alta tasa de fracasos incluye pacientes tratados con diferentes métodos y técnicas, muchos de los cuales no incluyen el aporte “biológico”.

Se han comunicado varias técnicas quirúrgicas con injertos óseos vascularizados, todas con una alta tasa de éxito.<sup>11-14</sup> Sin embargo, este tipo de cirugías no solo incrementa la morbilidad del procedimiento, sino que también conlleva una mayor dificultad técnica, un mayor entrenamiento quirúrgico, un costo económico más alto y un tiempo de quirófano más prolongado, todos factores innecesarios en un paciente con un polo proximal vital, sin fracasos quirúrgicos previos y con suficiente tamaño para ser fijado por un tornillo.

A partir del concepto del BOM,<sup>4</sup> cuya forma de acción aún no se ha podido demostrar, pero con efectividad clínica evidente, nosotros incorporamos dicho gesto quirúrgico al tratamiento de la SPPE. El BOM actuaría aumentando la vascularidad de la zona y generando algún tipo de respuesta reparadora ósea regional por parte del organismo, probablemente mediado por las mismas sustancias o citocinas que actúan en la cascada de eventos que se disparan luego de una fractura. Se beneficiarían pacientes con patologías, como las SPPE o la enfermedad de Kienböck donde este aspecto está comprometido.<sup>7</sup> Este marco teórico es reforzado por el estudio de Sherman y cols.<sup>15</sup> en el que demostraron que el BOM no altera las fuerzas transmitidas a través de la articulación radio-carpiana. Kam y cols.,<sup>16</sup> en su estudio de osteotomías de radio para el tratamiento de la enfermedad de Kienböck, concluyeron en que la descarga mecánica obtenida no sería el fundamento fisiológico a través del cual actuarían, sino que un estímulo fibrovascular secundario a dicho gesto sería el fundamento del éxito de las osteotomías en el tratamiento de dicha patología.

Matsuki y cols.<sup>17</sup> reportaron una serie retrospectiva de 11 casos consecutivos tratados con injerto óseo no vascularizado y tornillo tipo Herbert, con una tasa de consolidación del 100%. Utilizando el mismo tipo de tratamiento, DeeMaagd<sup>18</sup> e Inoue<sup>19</sup> publicaron dos series con una tasa de consolidación del 89% (8 de 9 pacientes) y 81% (13 de 16 pacientes), respectivamente. En dos series de pacientes con polo proximal vital tratados con tornillo anterógrado sin injerto óseo, Krimmer<sup>20</sup> y Herbert<sup>21</sup> comunicaron una tasa de consolidación del 74% (17 de 23 pacientes) y 75% (12 de 16 pacientes), respectivamente.

En nuestra serie de pacientes con SPPE tratados con tornillo anterógrado y BOM, se logró la consolidación en 17 de 18 casos (94%), incidencia que supera ampliamente los resultados detallados antes y se asemeja al 100% de consolidación reportado por Matsuki,<sup>17</sup> aunque con una cantidad de pacientes mayor. En todos los casos, la fijación del tornillo fue anterógrada a través de un abordaje dorsal. Este detalle técnico es esencial para facilitar el posicionamiento central de la osteosíntesis en el pequeño fragmento del polo proximal del escafoides y generando así mayor compresión a nivel del foco.<sup>22,23</sup> Si bien esta vía de fijación es a través de una superficie articular, el daño cartilaginoso producto del sitio de entrada del tornillo es pequeño y, en la experiencia de todos los cirujanos tratantes de esta casuística, jamás ha producido sintomatología en casos de pseudoartrosis o fracturas. Durante el tratamiento de esta serie, se alternó a un abordaje lateral para realizar el BOM debido a que la cortical lateral es más sólida que la cortical dorsal y, de esta manera, se debilitaría menos temporalmente la zona. De cualquier forma, el BOM se puede efectuar, de manera indistinta, por cualquiera de las dos vías.

Para nosotros esta técnica es confiable y sencilla. No requiere microscopio, entrenamiento en microcirugía ni costoso instrumental. Se debe destacar que nuestros resultados son en pacientes con SPPE, pero con el polo proximal no necrótico y sin colapso carpiano secundario a la lesión del escafoides. Ignoramos la evolución de esta técnica en pacientes con polo proximal necrótico o con inestabilidad carpiana, ya que no han sido objetivos de este estudio.

Como fortalezas de esta investigación encontramos su aceptable número de pacientes dada la baja incidencia de esta patología, la evaluación tanto objetiva como subjetiva de los resultados y la confirmación tomográfica de consolidación en todos ellos.

Como debilidades, no se ha estudiado a largo plazo la influencia de todo el proceso de pseudoartrosis y su consolidación hacia un eventual proceso degenerativo de la muñeca. En un futuro próximo y con un seguimiento más largo, esperamos poder responder estos cuestionamientos que surgen y que no han sido respondidos en el presente trabajo.



ORCID iD de I. Rellán: <http://orcid.org/0000-0002-6846-0682>  
 ORCID iD de G. L. Gallucci: <http://orcid.org/0000-0002-0612-320X>  
 ORCID iD de J. G. Boretto: <http://orcid.org/0000-0001-7701-3852>

ORCID iD de A. Donndorff: <http://orcid.org/0000-0002-6384-4820>  
 ORCID iD de E. E. Zaidenberg: <http://orcid.org/0000-0002-1535-0586>  
 ORCID iD de P. De Carli: <http://orcid.org/0000-0002-9474-8129>

## BIBLIOGRAFÍA

1. Gelberman RH, Menon J. The vascularity of the scaphoid bone. *J Hand Surg Am* 1980;5(5):508-13. [https://doi.org/10.1016/S0363-5023\(80\)80087-6](https://doi.org/10.1016/S0363-5023(80)80087-6)
2. Vender MI, Watson HK, Wiener BD, Black DM. Degenerative change in symptomatic scaphoid nonunion. *J Hand Surg Am* 1987;12(4):514-9. [https://doi.org/10.1016/S0363-5023\(87\)80198-3](https://doi.org/10.1016/S0363-5023(87)80198-3)
3. Botte MJ, Mortensen WW, Gelberman RH, Rhoades CE, Gellman H. Internal vascularity of the scaphoid in cadavers after insertion of the Herbert screw. *J Hand Surg Am* 1988;13(2):216-20. [https://doi.org/10.1016/S0363-5023\(88\)80051-0](https://doi.org/10.1016/S0363-5023(88)80051-0)
4. Illarramendi AA, Schulz C, De Carli P. The surgical treatment of Kienböck's disease by radius and ulna metaphyseal core decompression. *J Hand Surg Am* 2001;26(2):252-60. <https://doi.org/10.1053/jhsu.2001.22928>
5. Filan SL, Herbert TJ. Herbert screw fixation of scaphoid fractures. *J Bone Joint Surg Br* 1996;78(4):519-29. <https://doi.org/10.1302/0301-620X.78B4.0780519>
6. Schernberg F, Elzein F. [Fracture types and fragment dislocations of the scaphoid bone of the hand]. *Handchir Mikrochir Plast Chir* 1987;19(2):59-66.
7. De Carli P, Zaidenberg EE, Alfie V, Donndorff A, Boretto JG, Gallucci GL. Radius core decompression for Kienböck disease stage IIIA: outcomes at 13 years follow-Up. *J Hand Surg Am* 2017;42(9):752.e1-752.e6. <https://doi.org/10.1016/j.jhsa.2017.05.017>
8. McQueen MM, Gelbke MK, Wakefield A, Will EM, Gaebler C. Percutaneous screw fixation versus conservative treatment for fractures of the waist of the scaphoid: A prospective randomised study. *J Bone Joint Surg Br* 2008; 90(1):66-71. <https://doi.org/10.1302/0301-620X.90B1.19767>
9. <http://www.dash.iwh.on.ca/available-translations>
10. Merrell GA, Wolfe SW, Slade JF. Treatment of scaphoid nonunions: Quantitative meta-analysis of the literature. *J Hand Surg Am* 2002;27(4):685-91. <https://doi.org/10.1053/jhsu.2002.34372>
11. Kazmers NH, Thibaudeau S, Levin LS. A scapholunate ligament-sparing technique utilizing the medial femoral condyle corticocancellous free flap to reconstruct scaphoid nonunions with proximal pole avascular necrosis. *J Hand Surg Am* 2016;41(9):e309-15. <https://doi.org/10.1016/j.jhsa.2016.06.004>
12. Sotereanos DG, Darlis NA, Dailiana ZH, Sarris IK, Malizos KN. A capsular- based vascularized distal radius graft for proximal pole scaphoid pseudarthrosis. *J Hand Surg Am* 2006;31(4):580-7. <https://doi.org/10.1016/j.jhsa.2006.01.005>
13. Lim TK, Kim HK, Koh KH, Lee H II, Woo SJ, Park MJ. Treatment of avascular proximal pole scaphoid nonunions with vascularized distal radius bone grafting. *J Hand Surg Am* 2013;38(10):1906-12. DOI: [10.1016/j.jhsa.2013.07.025](https://doi.org/10.1016/j.jhsa.2013.07.025)
14. Bürger HK, Windhofer C, Gaggli AJ, Higgins JP. Vascularized medial femoral trochlea osteochondral flap reconstruction of proximal pole scaphoid nonunions. *J Hand Surg Am* 2013;38(4):690-700. <https://doi.org/10.1016/j.jhsa.2013.01.036>
15. Sherman GM, Spath C, Harley BJ, Weiner MM, Werner FW, Palmer AK. Core decompression of the distal radius for the treatment of Kienböck's disease: a biomechanical study. *J Hand Surg Am* 2008;33(9):1478-81. <https://doi.org/10.1016/j.jhsa.2008.06.011>
16. Kam B, Topper SM, McLoughlin S, Liu Q. Wedge osteotomies of the radius for Kienböck's disease: a biomechanical analysis. *J Hand Surg Am* 2002;27(1):37-42. <https://doi.org/10.1053/jhsu.2002.29489>
17. Matsuki H, Ishikawa J, Iwasaki N, Uchiyama S, Minami A, Kato H. Non-vascularized bone graft with Herbert-type screw fixation for proximal pole scaphoid nonunion. *J Orthop Sci* 2011;16(6):749-55. <https://doi.org/10.1007/s00776-011-0158-8>
18. DeMaagd R, Engber W. Retrograde Herbert screw fixation for treatment of proximal pole scaphoid nonunions. *J Hand Surg Am* 1989;14(6):996-1003. [https://doi.org/10.1016/S0363-5023\(89\)80050-4](https://doi.org/10.1016/S0363-5023(89)80050-4)

19. Inoue G, Shionoya K, Kuwahata Y. Ununited proximal pole scaphoid fractures. Treatment with a Herbert screw in 16 cases followed for 0.5-8 years. *Acta Orthop Scand* 1997;68(2):124-7. <https://doi.org/10.3109/17453679709003993>
20. Krimmer H. Management of acute fractures and nonunions of the proximal pole of the scaphoid. *J Hand Surg Am* 2002;27(3):245-8. <https://doi.org/10.1054/jhsb.2001.0736>
21. Herbert TJ, Filan SL. Proximal scaphoid nonunion-osteosynthesis. *Handchir Mikrochir Plast Chir* 1999;31(3):169-73. <https://doi.org/10.1055/s-1999-13516>
22. Chan KW, McAdams TR. Central screw placement in percutaneous screw scaphoid fixation: a cadaveric comparison of proximal and distal techniques. *J Hand Surg Am* 2004;29(1):74-9. <https://doi.org/10.1016/j.jhsa.2003.09.002>
23. Trumble TE, Clarke T, Kreder HJ. Non-union of the scaphoid. Treatment with cannulated screws compared with treatment with Herbert screws. *J Bone Joint Surg Am* 1996;78(12):1829-37. <https://insights.ovid.com/jbjs/199612000/00004623-199612000-00005>